This is a digital copy of a book that was preserved for generations on library shelves before it was carefully scanned by Google as part of a project to make the world's books discoverable online.

It has survived long enough for the copyright to expire and the book to enter the public domain. A public domain book is one that was never subject to copyright or whose legal copyright term has expired. Whether a book is in the public domain may vary country to country. Public domain books are our gateways to the past, representing a wealth of history, culture and knowledge that's often difficult to discover.

Marks, notations and other marginalia present in the original volume will appear in this file - a reminder of this book's long journey from the publisher to a library and finally to you.

**Usage guidelines**

Google is proud to partner with libraries to digitize public domain materials and make them widely accessible. Public domain books belong to the public and we are merely their custodians. Nevertheless, this work is expensive, so in order to keep providing this resource, we have taken steps to prevent abuse by commercial parties, including placing technical restrictions on automated querying.

We also ask that you:

+ *Make non-commercial use of the files* We designed Google Book Search for use by individuals, and we request that you use these files for personal, non-commercial purposes.

+ *Refrain from automated querying* Do not send automated queries of any sort to Google's system: If you are conducting research on machine translation, optical character recognition or other areas where access to a large amount of text is helpful, please contact us. We encourage the use of public domain materials for these purposes and may be able to help.

+ *Maintain attribution* The Google "watermark" you see on each file is essential for informing people about this project and helping them find additional materials through Google Book Search. Please do not remove it.

+ *Keep it legal* Whatever your use, remember that you are responsible for ensuring that what you are doing is legal. Do not assume that just because we believe a book is in the public domain for users in the United States, that the work is also in the public domain for users in other countries. Whether a book is still in copyright varies from country to country, and we can't offer guidance on whether any specific use of any specific book is allowed. Please do not assume that a book's appearance in Google Book Search means it can be used in any manner anywhere in the world. Copyright infringement liability can be quite severe.

**About Google Book Search**

Google's mission is to organize the world's information and to make it universally accessible and useful. Google Book Search helps readers discover the world's books while helping authors and publishers reach new audiences. You can search through the full text of this book on the web at `http://books.google.com/`

B 3 731 367

# DEUTSCHE

# MONATSSCHRIFT

FÜR

# ZAHNHEILKUNDE.

ORGAN DES CENTRAL-VEREINS DEUTSCHER ZAHNÄRZTE.

REDIGIRT VON

**JUL. PARREIDT,**
PRAKT. ZAHNARZT IN LEIPZIG.

**VIERZEHNTER JAHRGANG.**

**XXXVI. JAHRGANG DES VEREINS-ORGANS.**

LEIPZIG.
VERLAG VON ARTHUR FELIX.
1896.

UNIV OF CALIF
MEDICAL SCHOOL

UNIV OF CALIF
MEDICAL SCHOOL

5381

# Inhalt.

## Originalien.


Seite

Ballowitz: Systematik der Kronen- und Brückenarbeiten. (Mit 19 Abbildungen) . . . . . 57
Dieck: Ueber eine ungewöhnliche Kaumuskelwirkung . . . . 274
Fenthol: Ein Fall von Periostitis alveolaris idiopathica . . . 453
— Ueber Solilagold . . . . . 137
Greve: Ueber die Berechtigung der frühzeitigen Extraction des sechsjährigen Molaren . . . . . 318
Gutmann: Ueber die Bedeutung des Pemphigus für die Zahnheilkunde . . . . . 15
Hesse: Zur Würdigung der Metalltechnik . . . . . 184
Hoffmann: Ueber die morphologische Stellung der bleibenden Molaren . . . . . 409
Kirchner: Die Wurzelbehandlung vermittelst der Galvanokaustik 177
Klaussner: Ueber das Eindringen von Fremdkörpern in Trachea und Oesophagus . . . . . 393
Morgenstern: Beitrag zur Kenntniss der Nerven in den Zähnen 349
Parreidt: Ueber den Einfluss adenoider Wucherungen im Nasenrachenraume auf die Zahnstellung . . . . . 481
Partsch: Ueber Tamponade. (Mit 2 Abbildungen) . . . . . 217
— und Perliński: Dritter Bericht der Poliklinik für Zahn- und Mundkrankheiten des zahnärztlichen Instituts der Königl. Universität Breslau . . . . . 433, 486
Preiswerk: Ein Fall von Neuralgie auf septischer Grundlage . 100
Röse: Der Einfluss der Bodenbeschaffenheit auf den Bau der menschlichen Zähne . . . . . 26
Sachse: Zur Kalibehandlung pulpenloser Zähne . . . . . 330
Seitz: Beitrag zur Casuistik der Immediat-Prothesen . . . . . 1
Siegfried: Beitrag zur Pulpenamputation . . . . . 513
de Terra: Salubrol, ein Ersatz für Jodoform . . . . . 230
Walkhoff: Ueber den Bau und die Entstehung einiger Zahnmissbildungen . . . . . 261

Seite

Wittkowski: Ueber die mangelhafte Berücksichtigung des Schönheitssinnes in der zahnärztlichen Technik . . . . . 80
Witzel: Ueber Zahnwurzelcysten, deren Entstehung, Ursache und Behandlung . . . . . 305, 369, 415, 458
Central-Verein deutscher Zahnärzte: 35. Versammlung den 7. und 8. April in Erlangen (Tagesordnung) . . . . . 97
Verhandlungen der 35. Jahresversammlung des Central-Vereins deutscher Zahnärzte . . . . . 240, 277
Verzeichniss der Mitglieder des Central-Vereins deutscher Zahnärzte 1895 . . . . . 52
Bericht über die gemeinschaftliche Versammlung der zahnärztlichen Vereine für das Königreich Sachsen und für Mitteldeutschland 33
Bericht über die Versammlung des zahnärztlichen Vereins für Mitteldeutschland . . . . . 515
Verhandlungen der Versammlung des Zahnärztlichen Vereins für das Königreich Sachsen . . . . . 189
Bericht über die XXVII. Versammlung des Zahnärztlichen Vereins für Niedersachsen . . . . . 102, 140
Kurzer Bericht über die Verhandlungen der 22. Jahresversammlung des Vereins schleswig-holsteinischer Zahnärzte . . . 334

---

## Auszüge und Besprechungen.

American Dental Association . . . . . 528
Alexander: Kleine Brücke . . . . . 256
Ambler: Kataphorese zum Abstumpfen entzündlichen Zahnbeins 476
Appel: Zur Lehre vom anatomischen Sitz der Hasenschartenkieferspalte . . . . . 88
Ashton: Haemorrhagie, ein interessanter Fall in der Praxis . . 388
Babes et Zambilovici: Untersuchungen über die Noma . . . 92
Baudet: Progressive Alveolaratrophie bei Mal perforant . . . 256
Bennett: Gehör nach 25 Jahren wiedererhalten . . . . . 92
Black: Are the teeth dependent for their vitality upon the presence of the inferior dental nerve in the inferior dental canal? . . 93
— Untersuchungen über die physikalischen Eigenthümlichkeiten der Zähne in Beziehung zu deren Krankheiten, zu den zahnärztlichen Operationen und zugleich zu den physikalischen Eigenthümlichkeiten der Füllmaterialien . . . . . 153
Boedecker: Die Anatomie und Pathologie der Zähne . . . . 295
Braine: Luft mit Stickstoffoxydul . . . . . 92
Brewster: Lycoperdon for alveolar haemorrhage . . . . . 93

Seite
Brodbeck: Brückenarbeiten für weniger Bemittelte . . . . . 129
Brophy (Chicago): Eine neue Methode zur Exsection des Nervus Trigeminus . . . . . 87
Case: Orthodontie . . . . . 255
Condit: Eine neue Methode, die Platten- mit der Brückenarbeit zu verbinden . . . . . 209
Custer: Porzellan auf elektrischem Wege zu schmelzen . . . 165
Darby: Gichtische Pericementitis . . . . . 131
Dippe-Parreidt: Wie studirt man Medicin? Wie studirt man Zahnheilkunde? . . . . . 252
Dreser: Zur Pharmakologie des Bromäthyls . . . . . 197
Dzierżawski: Ein Fall von Contractur des M. pteryg. ext. infolge der Erkrankung eines Zahnes . . . . . 388
Eames: Die Beziehung adenoider Wucherungen zu Unregelmässigkeiten in der Zahnstellung . . . . . 129
Elernod: Versuche, Zahnkeime zu transplantiren . . . . . 92
Forssman: Formalin . . . . . 180
Förster: Die preussische Gebühren-Ordnung für approbirte Aerzte und Zahnärzte . . . . . 342
Frey: Widerstandsfähigkeit des Zahnes gegen die Caries . . . 90
Geist-Jacobi: Geschichte der Zahnheilkunde vom Jahre 3700 v. Chr. bis zur Gegenwart . . . . . 295
Gutzmann: Ueber die Veränderungen der Sprache bei angeborenen Gaumendefecten und ihre Heilung . . . . . 206
Halász (Budapest): Seltener Fall einer Zahnentwicklungsanomalie 89
Hammer: Tumoren des Oberkiefers und angrenzender Gegenden 199
Harvalik: Beitrag zur Kenntniss der Caries der Zähne . . . . 253
Hattyasi: Untersuchungen über Kali causticum und Acidum hydrochloricum zur Behandlung gangränöser Wurzelkanäle . 213
Heitzmann und Bödecker: Die Entwicklung des Unterkiefers 254
Heller: Ein Beitrag zur Theorie und Praxis der Wurzelfüllungen 174
Herz-Fränkl und Schenk: Erläuterungen über die Wirkung der Arsenpaste auf die Zahnpulpa . . . . . 94
Hollaender: Das Füllen der Zähne . . . . . 251
Jay: Kiefercysten von den Zähnen ausgehend . . . . . 343
Jeffery: Bemerkungen über einen Fall von Meningitis im Anschluss an Kieferhöhleneiterung . . . . . 205
Jendritza: Ein Fall von Bromäthylintoxication . . . . . 88
Johnson: Aluminium zu Gebissplatten . . . . . 93
Kalischer: Ein Fall von Tabes dorsalis mit Kiefernekrose . . 344
Karolyi: Diabetes mellitus. Diagnose nach einer Periost. ac. diffusa . . . . . 386
Kielhauser: Die Bedeutung der Metalltechnik in ihrer heutigen Gestaltung . . . . . 428
Lempert: Ein Fall einer Dacryocystitis dentalen Ursprunges . . 90

Seite
Lohmann: Die Krankheiten des Mundes und der Zähne . . . 133
Matlack: Eine Vermuthung bezüglich des Ursprunges mancher Fälle von Alveolarpyorrhoe . . . . . 387
Merlin: Casuistische Mittheilung über septische Infection bei Caries dentium . . . . . 429
v. Metnitz: Ueber chronische Alveolarabscesse . . . . . 207
Milbourne West: Zwei Fälle gangränöser Stomatitis, wovon der eine tödtlich verlief . . . . . 387
Miller: Lehrbuch der conservirenden Zahnheilkunde . . . . . 290
Mills: Bogenfüllungen . . . . . 255
Morgan: Fremdkörper 46 Tage im linken Bronchus . . . . . 257
Naegeli-Ackerblom: Zähne und Mundwasser . . . . . 173
Newmark: Trophische Läsionen des Gesichts bei Tabes dorsalis 354
Noyes: Wiederherstellung eines stark zerstörten Molaren . . . 49
Ornstein: Unregelmässiger Durchbruch der zweiten Zähne. Unterzahl . . . . . 529
Ottofy: Erhaltung der Milchzähne durch Kronen und Kappen . 529
Palmer: Dritte Zahnung . . . . . 530
Patterson: Arzneibehandlung gegenüber den operativen Manipulationen . . . . . 478
Pedler (Calcutta): Goldringe anstatt Füllungen . . . . . 87
Pedley: Die Erkrankungen der Zähne der Kinder, ihre Verhinderung und Behandlung . . . . . 128
Peterson: Deformitäten des harten Gaumens bei Degenerirten 169
— Einfluss der Schwangerschaft auf die Zahncaries . . . . . 346
Pfister: Ein Fall vom Verschlucken des künstlichen Gebisses . 253
Polscher: Lehrbuch der zahntechnischen Metallarbeit . . . . 252
Respinger: Beitrag zur Kenntniss der Zahnusuren . . . . . 202
Röse: Das Zahnsystem der Wirbelthiere . . . . . 170
— Das Erkrankungsverhältniss der einzelnen Zähne des menschlichen Gebisses . . . . . 526
Rosenthal: Neue Behandlung der Alveolarpyorrhoe . . . . . 386
Roughton: General Surgery and Pathology for Dentists . . . 87
Roush: Zahnfüllen . . . . . 49
Scheild: Ein Fall von Aneurysma durch Anastomose der Gefässe des harten Gaumens . . . . . 385
Short: Beobachtungen bei 550 Fällen von Stickstoffoxydulnarkosen 528
Schreier: Einige Bemerkungen zur Wurzelbehandlung mit Kalium-Natrium . . . . . 133
Smith: Maligne Entartung der Wurzelhaut . . . . . 385
Starck: Tuberkulöse Halsdrüsen im Zusammenhang mit cariösen Zähnen . . . . . 173
Talbot: Zahnanomalien und Entartung . . . . . 389
Tanzer: Ein Stück einer Prothese zwölf Jahre im Verdauungstracte gelegen . . . . . 208

Seite
Tomes: Amalgame . . . . . 49
— Fernere Bemerkungen über Amalgame . . . . . 389
— Ein Fall von Verkalkung einer breit entblössten Pulpa . . . 427
Torger: Die Hygiene des Mundes . . . . . 253
Treuenfels: Die Zähne von Myliobatis aquila . . . . . 525
Wallace: Oesophagotomie und Gastrotomie zur Entfernung eines Gebisses aus dem Oesophagus . . . . . 48
Wiesendanger: Schädigung der Volksgesundheit durch die moderne Zahnheilkunde . . . . . 301
Woolf: Elektrozon . . . . . 130

Kleine Mittheilungen 50, 94, 134, 175, 213, 257, 302, 346, 391, 479, 430, 531
Nachruf . . . . . 304
Literatur-Verzeichniss . . . . . 135

*XIV. Jahrgang. 1. Heft.* *Januar 1896.*

# Deutsche Monatsschrift

für

# Zahnheilkunde.

[*Nachdruck verboten.*]

## Beitrag zur Casuistik der Immediat-Prothesen.[1])

Von

**Georg Seitz**, prakt. Zahnarzt in Konstanz.

(Mit 7 Abbildungen.)

M. H.! Wenn ich mir erlaube, an dieser Stelle das Wort zu ergreifen, so möchte ich Ihre Aufmerksamkeit auf ein Verfahren lenken, dem heute im allgemeinen wohl noch zu wenig Beachtung geschenkt wird, das aber meiner Ansicht nach noch eine grosse Zukunft hat, nämlich die Herstellung und Verwendung der sogenannten provisorischen Prothesen. Ich will hier gleich bemerken, dass ich unter provisorischen Prothesen nur solche verstanden wissen möchte, die direct nach der Extraction der betreffenden Zähne und Wurzeln, oder doch wenigstens am Tage nach der Operation eingesetzt werden, und will sie von jetzt ab, um Irrthümer zu vermeiden, Immediat-Prothesen nennen.

M. H.! Seit Einführung der Antisepsis ist es uns ja gelungen, einen grossen Theil von Zähnen und Wurzeln, die früher der Zange zum Opfer fielen, zu conserviren und so eine solide Basis für künstliche Zahnersatzstücke herzustellen, und hat ja auch erst die conservative Zahnheilkunde die weitere Verwendung von

1) Vortrag, gehalten am 19. Mai 1895 im Verein badischer Zahnärzte in Karlsruhe.

Kronen- und Brückenarbeiten ermöglicht. Es kommen jedoch auch noch viele Fälle vor, in denen das Conversiren von Zähnen und Wurzeln nicht angezeigt ist, oder wo sich die Patienten aus Angst vor Schmerzen oder grösseren Geldausgaben nicht dazu entschliessen können, die Zähne conservativ behandeln zu lassen, sondern selbst auf die völlige Entfernung derselben dringen. Welches war nun das seitherige, fast allgemein übliche Verfahren in diesem Falle? Man liess den Patienten nach der Extraction der betreffenden Zähne und Wurzeln 3 bis 6 Monate, je nach der Ansicht des behandelnden Zahnarztes, warten, ehe man das Ersatzstück anfertigte, um den Vernarbungsprocess erst vor sich gehen zu lassen, oder man fertigte auch auf besonderen Wunsch nach 14 Tagen bis 3 Wochen ein provisorisches Ersatzstück an, damit der Patient nicht so lange zahnlos zu sein brauchte, jedoch waren diese Prothesen zum Essen u. s. w. meist kaum zu gebrauchen.

Lassen Sie uns zunächst nun auf den physiologischen Vorgang, den wir als Vernarbungs- oder Verheilungsprocess bezeichnen, etwas näher eingehen, da dies der Punkt ist, auf welchem ich mit der Immediat-Prothese einsetzen möchte. Nehmen wir an, der ganze Oberkiefer eines Patienten sei soeben von sämmtlichen Zähnen und Wurzeln ausgeräumt worden, was geschieht nun? Zunächst fällt das Zahnfleisch um die Alveolen zusammen und wird, da es seine frühere Spannung verliert und nicht mehr die gewohnte Beschäftigung hat, sehr bald resorbirt. Nach einiger Zeit schliesst es sich über den Alveolen, auf dem nunmehrigen Kaurande, zusammen, und die Schleimhaut desselben verwandelt sich in ein bindegewebiges Filzwerk, dessen Oberflächen-Epithel jedoch dem des Zahnfleisches conform ist.

Gleichzeitig gehen aber auch mit dem Proc. alveolaris Veränderungen vor, die noch viel eingreifender und für uns wichtiger sind. Wenn die Zähne gewaltsam aus den Alveolen entfernt sind, so sehen wir, wie sich die nun leer gewordenen Zahnzellen nach und nach verkleinern, und dies geschieht theils durch Resorption an ihren Rändern, theils durch gleichzeitige Schmelzung des Knochenmarkes am Boden der Alveolen, aus welchen sich Granulationen entwickeln. Diese letzteren ossificiren und nehmen den Raum von der Tiefe aus ein, und zwar in demselben Maasse, als an den Rändern die Resorption fortschreitet. Schliesslich begegnen

sich beide Processe an einer Stelle, und damit können wir die Vernarbung oder Verheilung als beendet betrachten, und zwar währt dieser Vorgang, den wir jetzt mit seinem richtigen Namen, nämlich Kieferatrophie, bezeichnen wollen, ca. 3 bis 4 Monate lang, in welcher Zeit sich der Proc. alveolaris um ca. $^1/_4$ seiner früheren Länge verkürzt hat. Etwas beschleunigt und vermehrt wird diese Atrophie auch noch dadurch, dass der Patient gezwungen ist, mit dem nunmehr zahnlosen Kiefer zu beissen und zu kauen. Da derselbe jedoch einen so starken, immer wiederkehrenden Druck nicht gewöhnt ist, war er doch vorher durch die Zähne geschützt, so gesellt sich zu der bestehenden Atrophie auch noch eine solche, hervorgerufen durch vermehrten, immer wiederkehrenden Druck von aussen, die sogenannte Druck-Atrophie, und trägt letztere auch noch ihr gutes Theil zum Schwunde des Kieferrandes bei. Es arbeiten also sozusagen gleichzeitig zwei Kräfte daran, um den Proc. alveolaris klein zu kriegen, und dass es denselben nur zu gut gelingt, davon können Sie sich bei jedem zahnlosen Kiefer ca. $^1/_4$ Jahr nach der Extraction der Zähne überzeugen.

Das ist jedoch noch nicht alles. Um mit dem zahnlosen Oberkiefer beissen und kauen zu können, muss der Unterkiefer eine ganz andere Stellung einnehmen und wird dadurch das seitherige Gegenseitigkeitsverhältniss der beiden Kiefer zu einander aufgehoben. Dadurch werden jedoch auch die Spannungsverhältnisse der Kaumuskeln verändert und tritt infolgedessen bei diesen auch Atrophie ein, eben durch dauernde Aufhebung resp. Verminderung der seitherigen Gewebsspannung. Wenn diese Atrophie der Kaumuskeln aber auch blos eine partielle ist, so ist sie doch für die Function des Kiefergelenkes von grösster Bedeutung und ruft eine grosse Veränderung derselben hervor, wovon wir uns bei der späteren Anfertigung der Prothese leicht überzeugen können. Es wird uns 3 bis 4 Monate nach der Operation immer Schwierigkeiten machen, die zur Anfertigung einer verwendbaren Prothese unbedingt nöthige richtige Articulation herzustellen, und nach Ablieferung derselben wird es für den Patienten immer eine Geduldsprobe sein, bis er das Ersatzstück auch richtig gebrauchen, d. h. damit essen kann. Man muss eine solche Prothese oft noch ein- oder zweimal nur zur Beruhigung des Patienten umarbeiten,

er kann eben nicht damit essen; schuld daran ist aber nicht der Zahnarzt, sondern die Resorption des Kiefers und hauptsächlich die Atrophie der Kaumuskeln.

M. H.! Es fragt sich nun: sind wir im stande, diesen Rückbildungsprocess des Kiefers und der Kaumuskeln zu verhindern oder doch möglichst einzuschränken und durch welche Mittel? Die Antwort hierauf lautet „Ja", wir können diesen Vorgang wenn auch nicht verhindern, so doch möglichst einschränken, und zwar durch die richtige Herstellung und Verwendung von Immediat-Prothesen. Ehe ich jedoch näher auf die Verwendung und Wirkung derselben eingehe, lassen Sie mich zunächst etwas Genaueres über die Prothesen selbst sagen.

Was ihre Literatur betrifft, so ist dieselbe sehr klein. Zum erstenmale erwähnt werden sie von Rodrigues in der Deutschen Vierteljahrsschrift für Zahnheilkunde aus dem Jahre 1861. Sodann werden sie im Dental Cosmos aus dem Jahre 1863 von Atkinson empfohlen, jedoch scheinen die Ansichten über den Werth derselben damals schon ebenso getheilt gewesen zu sein, wie noch heute, denn Professor Baume warnt sogar in der zweiten Auflage seines Lehrbuches für Zahnheilkunde vor den Immediat-Prothesen, da sie den Patienten viel Schmerzen verursachten und man sich keinen Dank damit erwerbe. Erst in neuerer Zeit liest man hie und da Berichte über dieselben, z. B. Scheff: Handbuch der Zahnheilkunde, doch wird der Hauptwerth darin meistens blos auf das cosmetische Aussehen derselben gelegt, oder sie werden blos deshalb angewandt, um den völligen Ablauf des Heilungsprocesses ruhig abwarten zu können, ehe man zur Anfertigung des definitiven Ersatzstückes schreitet.[1])

Die Herstellung der Immediat-Prothesen geschieht auf zweierlei Weise. Entweder man nimmt vor der Extraction der Zähne Abdruck (vgl. Fig. 1), stellt die Modelle in Articulation, schneidet an dem betreffenden Gypsmodell die Zähne weg und gräbt mit dem Wachsmesser oder dem runden Stichel, den Alveolen der betreffenden Zähne und Wurzeln entsprechend, Vertiefungen ein,

---

1) Anm. d. Red. Vgl. auch: Parreidt, Deutsche Monatsschr. f. Zahnheilk. 1886, S. 248—255 und: Herbst, Methoden u. Neuerungen, S. 244.

so, wie Sie es hier sehen (vgl. Fig. 2). In diese Vertiefungen werden die künstlichen Zähne eingelassen, und man kann eine solche Prothese bei zweckmässiger Herstellung direct nach der

Fig. 1.

Modell vor der Extraction der Zähne.

Operation einsetzen. Kann man jedoch aus irgend welchen Gründen, seien es cariöse Zähne mit freiliegender Pulpa oder periostitische Wurzeln, nicht vorher Abdruck nehmen, so nimmt

Fig 2.

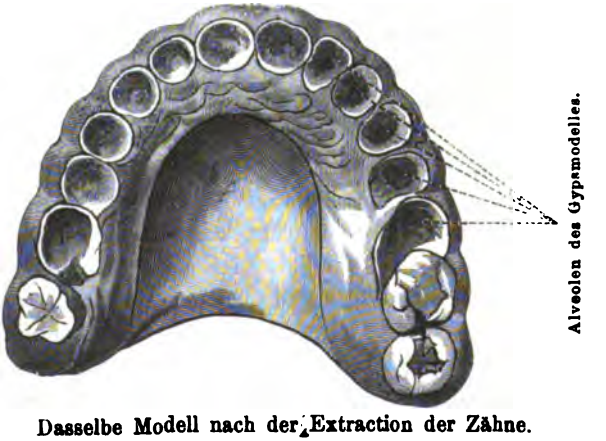


Dasselbe Modell nach der Extraction der Zähne.

man zunächst die Extraction vor und nimmt alsdann erst Abdruck; die auf dem Gypsmodell die Alveolen bezeichnenden Vertiefungen werden nun entsprechend vergrössert und dann verfährt

man ebenso wie oben. In der Zwischenzeit vom Abdrucknehmen an bis zur Application der Prothese werden sämmtliche Alveolen mit Watte tamponirt, natürlich antiseptisch. Beide Verfahren haben ihre Vortheile wie Nachtheile für sich. Während man bei dem ersteren, das von Rodrigues stammt, die Prothese allerdings nicht anprobiren kann, so ist jedoch die Herstellung der richtigen Articulation sehr leicht, und hat der Patient ausserdem die Annehmlichkeit, keinen Moment ohne Zähne bleiben zu müssen. Bei letzterem Verfahren jedoch kann sich der Zahnarzt allerdings vor der völligen Fertigstellung der Prothese durch vorherige Anprobe von der Brauchbarkeit derselben überzeugen, jedoch ist das Bissnehmen in den meisten Fällen für den Patienten sehr schmerzhaft, und ausserdem ist er gezwungen, mindestens einen Tag lang ohne Zähne zuzubringen. Der Erfolg jedoch ist bei richtiger Herstellung in beiden Fällen der gleiche.

Welchen Werth und welche Wirkung hat nun eine solche Immediat-Prothese, die direct nach der Extraction der Zähne eingesetzt wird? Die auf diese Weise sozusagen implantirten Zähne ragen in den mit Blutgerinnsel gefüllten Raum der Alveole hinein, vermögen aber dort keinen Schmerz hervorzurufen, da sie ja nirgends anstossen. Die vordere Alveolarkante ist ganz frei, auf der rückwärtigen liegt allerdings die Platte auf, doch ist dieser Druck nur sehr gering, da ja der Hauptdruck auf die Gaumenfläche kommt, und infolgedessen nicht schmerzhaft. Es ist also nicht wahr, dass Immediat-Prothesen in den ersten Tagen nach der Application noch Schmerzen hervorrufen, d. h. wenn sie richtig angefertigt sind, und sind mir in den letzten zwei Jahren in ca. 80 Fällen, wo ich dieselben verwandte, nur zwei wieder zurückgestellt worden, und zwar nur von zwei Patienten, die wohl infolge ihrer geringeren Bildung nicht genug Selbstüberwindung besassen, sich an die Unbequemlichkeiten eines Ersatzstückes überhaupt zu gewöhnen. Denn was speciell das Angewöhnen betrifft, so ist dies nach den Versicherungen fast aller Patienten, selbst auch solcher, die vorher noch keine Prothese trugen, sehr leicht und meistens schon nach der ersten Nacht zur Hauptsache geschehen. Die Immediat-Prothesen müssen natürlich Tag und Nacht getragen werden und dürfen nur auf Minuten zum Reinigen und Desinficiren entfernt werden. Es ist also auch dieser Vor-

wurf, den man denselben macht, hinfällig, und können Sie sich ja selber vorstellen, dass man sich in derselben Zeit, in der man sich an das Fehlen mehrerer Zähne gewöhnt, gleichzeitig auch an den Ersatz derselben gewöhnen kann.

Welche Wirkung hat nun eine solche Immediat-Prothese? Zunächst keine andere, als dass der Patient, statt zahnlos, mit einem ganzen Mund voll der schönsten Zähne herumgeht. Nach kurzer Zeit beginnt nun der Resorptionsprocess des Zahnfleisches und des Proc. alveolaris. Dies ist nun insofern kein Schade, als dadurch etwaige überstehende Zahnfleischtheile oder scharfe Kanten am Kiefer von selbst verschwinden; ausserdem lässt aber auch die Resorption des Alveolarrandes jeden noch etwa vorhandenen Druck der Platte auf die rückwärtige Kante verschwinden, und sind dadurch die Patienten schon nach 14 Tagen bis 3 Wochen im stande, fast alles mit der Prothese essen zu können, ausgenommen etwa nur hartes Brod. Die Resorption des Zahnfleisches schreitet nun weiter, bis sie auf einmal ein Hinderniss findet, und dieses ist der in die Alveole hineinragende Theil des künstlichen Zahnes. Sobald das Zahnfleisch so weit zurückgegangen ist, legt es sich, einer früheren Neigung zu Zahnhälsen folgend, schön straff um den oberen Theil des künstlichen Zahnes und verleiht demselben dadurch ein ungemein natürliches Aussehen, so dass er aus der Alveole herausgewachsen zu sein scheint.

Aber auch auf die Atrophie des Proc. alveol. übt die Immediat-Prothese ihre einschränkende Wirkung aus, und um diese zu verstehen, lassen Sie uns einen kurzen Blick auf die Vorgänge in der Alveole bei einer Implantation werfen. Bekanntlich entsteht die Verwachsung eines implantirten Zahnes, um mich so auszudrücken, mit dem Kiefer dadurch, dass die am Boden der Alveole sich entwickelnden Granulationen in die an der Wurzel befindlichen Oeffnungen und Kanäle hineinwuchern und alsdann ossificiren. Die Wurzeln solcher Zähne bestehen entweder aus derselben Masse wie der Zahn oder aus angeschmolzenem Glaspulver oder endlich aus anvulkanisirtem Kautschuk und sind mit Oeffnungen oder Kanälen versehen, die das Hineinwuchern der Granulationen gestatten, und zwar ossificiren letztere erst dann, wenn sie die vorhandenen Oeffnungen völlig ausgefüllt haben und sich ihnen der durch die festen Wände der Wurzel hervorgerufene Widerstand entgegensetzt.

Betrachten wir nun die Application von Immediat-Prothesen als eine Art von Implantation und verfolgen wir hier denselben Vorgang. Die Granulationen wuchern so lange und so weit um den in die Alveole hineinragenden Theil des künstlichen Zahnes herum, bis sich ihnen der durch die Befestigung der Immediat-Prothese hervorgerufene Widerstand entgegensetzt, alsdann fangen auch sie an zu ossificiren und ist damit der Rückbildungsprocess an dieser Stelle zu Ende. Da nun bei der Kieferatrophie ca. $^1/_4$ des Proc. alveolaris schwindet, wovon dieses Viertel auf die Resorption des Alveolarrandes kommt, während die übrigen drei Viertel der Alveolen durch die ossificirten Granulationen ausgefüllt werden, so braucht man bei Verwendung der Immediat-Prothesen, um die Kieferatrophie einzuschränken, blos darauf zu sehen, dass die künstlichen Zähne etwas mehr in die Alveolen hineinragen, als die Viertellänge des Proc. alveol. beträgt (vgl. Fig. 3), und in der That

Fig. 3.

Beschneiden des Gypsmodelles vor dem Einbetten in die Cuvette.

werden Sie bei solcher Herstellung der Immediat-Prothesen nach Abschluss des Verheilungsprocesses sehen, dass die Zähne noch nicht freistehen, sondern es befinden sich an Stelle der früheren Alveolen entsprechende Vertiefungen am Kieferrande, die zur Aufnahme der künstlichen Zähne dienen und auch nach letzteren geformt sind. Diese rühren nun nach meiner, auf Grund von mehrjährigen Versuchen und Erfahrungen gebildeten Ansicht daher, dass die Resorption des Alveolarrandes mit demselben Momente aufhört, in dem die Entwicklung von Granulationen am Boden der Alveole beendigt ist. Da nun beide Processe gleichmässig in dem Ver-

hältniss von 1 : 3 fortschreiten und gleichzeitig aufhören, so hat man es infolgedessen in der Hand, die Atrophie des Kiefers beliebig einzuschränken, um den Proc. alveolaris mehr oder weniger in seiner früheren Länge zu erhalten, indem man nämlich die künstlichen Zähne mehr oder weniger tief in die Alveolen hineinragen lässt. Natürlich müssen Extreme vermieden werden.

Um Sie nun von der Wahrheit dieser Behauptung zu überzeugen, zeige ich Ihnen hier zwei Modelle mit den entsprechenden Ersatzstücken, die je ein Jahr lang von den betreffenden Patienten getragen wurden und noch heute im Munde vollständig passen. Der Proc. alveolaris ist bei denselben fast noch in seiner ganzen Höhe erhalten, und es befinden sich zur Aufnahme der Zähne die entsprechenden Rinnen am Kieferrande. Das Alter der Patienten hat wohl nur geringen Einfluss auf die Kieferatrophie, da das eine Modell von einer 40jährigen Frau (vgl. Fig. 4), das andere von einem

Fig. 4.

Die früheren Alveolen haben sich nach den künstl. Zähnen geformt und stellen jetzt Rinnen dar, die zur Aufnahme der Zähne dienen.

Oberkiefer einer 40jährigen Frau, welche Immediat-Prothese trug. Ein Jahr nach Entfernung der Zähne.

20jährigen Mädchen stammt (vgl. Fig. 5), und ist der Erfolg doch in beiden Fällen der gleiche. Natürlich rede ich hier nicht von der senilen Atrophie, da dieselbe ja auch kein physiologischer, sondern ein pathologischer Vorgang ist. Ich könnte Ihnen noch viele derartige Erfolge vorführen, doch einmal konnte ich nicht alle meine Patienten ihrer Prothesen berauben, und sodann muss ich auch gestehen, dass nicht alle Versuche ein so günstiges Resultat ergeben haben, namentlich in der Anfangszeit schlug mancher fehl,

jedoch sind diejenigen Prothesen, die ich im Laufe der letzten zwei Jahre angefertigt habe, fast durchgängig von denselben guten Erfolgen begleitet gewesen.

Aber, meine Herren, es war ja nicht die Resorption des Zahnfleisches und des Proc. alveolaris allein, was uns die spätere

Fig. 5.

Oberkiefer eines 20jährigen Mädchens, welches Immediat-Prothese trug. Ein Jahr nach der Extraction von 5 Zähnen. Bei *a a* dieselben Rinnen wie bei Fig. 4, entstanden aus den früheren Alveolen.

Anfertigung eines brauchbaren Ersatzstückes erschwerte, sondern vor allen Dingen die Atrophie der Kaumuskeln und die dadurch bedingten Functionsstörungen des Kiefergelenkes. Wie steht es nun damit bei Anwendung der Immediat-Prothese? Hierauf ist die Antwort die denkbar günstigste. Wir können durch Verwendung der Immediat-Prothese die Atrophie der Kaumuskeln ganz vermeiden, denn wenn auch der Proc. alveolaris zum Theil schwindet, so bleibt die Höhe der Immediat-Prothese doch dieselbe, da sich ja die Gaumenfläche, die doch die Hauptbasis ist, nicht verändert. Das Gegenseitigkeitsverhältniss der beiden Kiefer zu einander bleibt also dasselbe, und daraus können Sie sich ja wohl auch das verhältnissmässig schnelle Lernen des Redens und Essens mit der Immediat-Prothese erklären. Wenn Sie sich nun die Veränderungen in den Kaumuskeln durch Atrophie, analog den Veränderungen am Kieferrande durch Resorption, vorstellen und bei Vergleichung dieser beiden Modelle (vgl. Fig. 6 u. 7) bedenken, dass wohl in dem-

selben Maasse Veränderungen in den Kaumuskeln und infolgedessen in der Function der Kiefergelenke der betreffenden Patienten stattgefunden haben, so werden Sie erst den Werth der Immediat-

Fig. 6.

Oberkiefer einer 40jährigen Frau, ein Jahr nach Entfernung der Zähne, bei Anwendung der Immediat-Prothese.

Prothesen richtig schätzen lernen, zumal Sie sich ja leicht davon überzeugen können, dass durch Anwendung derselben die Atrophie der Kaumuskeln ganz vermieden werden kann. Den Schwund des

Fig. 7.

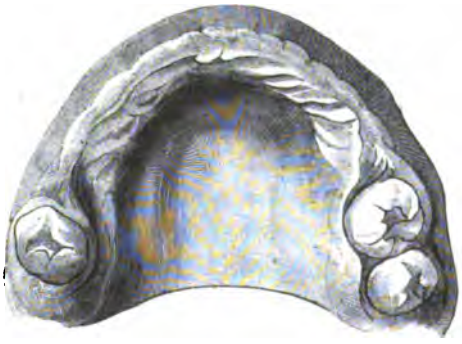

Oberkiefer einer 40jährigen Frau, 4 Monate nach Entfernung der Zähne, ohne Anwendung der Immediat-Prothese.

Zahnfleisches und des Kieferrandes können wir ja leicht künstlich ersetzen, wenn auch auf Kosten der Schönheit; was jedoch die Kaumuskeln durch Atrophie eingebüsst haben, lässt sich nie wieder

herstellen, und gerade darin liegt der Hauptwerth der Immediat-Prothesen, dass sie uns diese Atrophie umgehen lassen.

Wenn ich vorher immer von zweckmässig angefertigten Immediat-Prothesen gesprochen habe, so lassen Sie mich auch darüber noch einige Bemerkungen machen. Um zweckmässig zu sein, muss die Immediat-Prothese längere Zeit getragen werden können, mindestens $^1/_2$ Jahr lang, und dazu gehören einige Kleinigkeiten bei der technischen Anfertigung, die ich doch nicht unerwähnt lassen möchte. Zunächst müssen die Zahnrücken der Prothese unbedingt von Kautschuk frei sein, denn wenn dies nicht der Fall ist und die Zahnrücken entsprechend den vorgebohrten Oeffnungen am Gypsmodell mit Kautschuk bedeckt sind, so passt entweder die Pièce gar nicht, da man unmöglich die Vertiefungen am Gypsmodell ganz analog den Alveolen im Kiefer des Patienten formen kann, oder der Patient bringt sie nach 4 bis 6 Wochen als unbrauchbar zurück, da die Zähne infolge des Druckes, den die Granulationen am Boden der Alveolen auf die Kautschukwülste ausüben, aus den Alveolen herausgedrängt werden und dadurch den Halt der Platte beeinträchtigen oder andernfalls infolge des rückwärtigen Druckes des Kautschuks auf die Granulationen in den Alveolen Schmerz hervorrufen. Um nun das Eindringen des Kautschuks in die Alveolen des Gypsmodells zu vermeiden, da andernfalls das Ausarbeiten der Pièce zu viel Schwierigkeiten machen würde, so schneidet man am Gypsmodell vor dem Einbetten in die Cuvette die vordere Alveolarwand weg, so wie Sie es Fig. 3, S. 7 sehen, rührt alsdann den Gyps möglichst flüssig an und lässt ihn unter und um die Zähne völlig herumlaufen.

Ferner kommt es öfter vor, dass die Zwischenwände, welche die einzelnen Vertiefungen am Gypsmodell trennen, durch Unvorsichtigkeit oder weil es die Stellung der Zähne so verlangt, durchbrochen werden. In diesem Falle muss man dafür sorgen, dass dieselben Septa alveolaria im Munde des Patienten mit Scheere oder Zwickzange beseitigt werden, andernfalls wird die Prothese nie richtig sitzen und man wird wenig Ehre damit einlegen.

Endlich fragt es sich noch, in welchen Fällen sollen wir Immediat-Prothesen anwenden? Das hängt natürlich ganz von der Ansicht des betreffenden Zahnarztes ab. Wenn es sich blos um den Ersatz einzelner Zähne handelt und noch gesunde Wurzeln

vorhanden sind, würden selbstverständlich Stiftzähne oder Kronen- und Brückenarbeiten vorzuziehen sein. Bei grösseren Zahndefecten jedoch habe ich, nachdem ich mich bereits im Jahre 1891 von den guten Erfolgen der Immediat-Prothesen überzeugen konnte, seit dieser Zeit überhaupt kein Ersatzstück mehr auf Wurzeln gesetzt, da meiner Erfahrung nach an derartigen Prothesen nach ein paar Jahren, meist infolge von Resorption der Wurzeln, welche alsdann zu rutschen anfangen, Abänderungen vorgenommen oder die Wurzeln überhaupt entfernt werden müssen, und ist es dann meistens zu spät, um noch Immediat-Prothesen verwenden zu können, namentlich wenn die Wurzeln fistulös und schmerzhaft geworden sind, so dass sie nicht den geringsten Druck mehr vertragen können. Trotzdem bin ich noch immer der Ueberzeugung, auch conservative Zahnheilkunde auszuüben, ich opfere eben einzelne Theile, nämlich Zähne und Wurzeln, zu Gunsten des Grossen und Ganzen, des Proc. alveol. und der Kaumuskeln, um wenigstens diese Hauptbestandtheile des Kauapparates in ihrer früheren Gestalt zu erhalten.

Bemerken möchte ich noch, dass Immediat-Prothesen fast blos am Oberkiefer mit Erfolg applicirt werden können. Zweimal habe ich es auch am Unterkiefer probirt, doch wurde der Druck auf denselben schon nach einigen Stunden so schmerzhaft, dass die Prothesen entfernt werden mussten, und habe ich seit dieser Zeit Abstand davon genommen. · Natürlich dürfen bei Immediat-Prothesen für den Unterkiefer die künstlichen Zähne nicht in die Alveolen hineinragen, sondern blos auf dem Kieferrande aufliegen.

Die Immediat-Prothesen können totale oder auch blos partielle Ersatzstücke sein. Letztere können bei richtiger Herstellung jahrelang getragen werden, wenn sie blos die vorderen Zähne, die Prämolaren mit eingegriffen, ersetzen sollen; ganze Prothesen jedoch müssen wohl nach einem Zeitraum von $^1/_2$ bis zu 1 Jahr umgearbeitet werden, da durch die Resorption des palatinalen Alveolarrandes der Molarzähne die Gaumenfläche auf beiden Seiten einfällt und infolgedessen die Kautschukplatte nach dieser Zeit nicht mehr überall fest anschliesst.

M. H.! Wir kommen nun zu der Application der Immediat-Prothesen. Was diese betrifft, so ist es am besten, wenn sie noch während der Narkose geschieht, man ist eben da im stande,

alle etwa störenden Spitzen, Ecken und Kanten des Proc. alveol., die ein richtiges Sitzen der Prothese verhindern würden, beseitigen zu können, ohne dem Patienten durch den Anblick von Scheere und Zwickzange noch nachträglich einen Schrecken einzujagen; und ausserdem glauben Sie gar nicht, wie erfreut die Patienten sind, wenn sie beim Erwachen statt ihrer alten faulenden Wurzeln und Zähne den ganzen Mund voll neuer Zähne haben, die noch dazu nie schmerzen. Wenn man sich alsdann von dem guten Sitz der Prothese überzeugt hat, so entfernt man dieselbe nochmals, um zunächst noch die gründliche Desinfection vorzunehmen. Ich mache dies, indem ich alle mit einer zweiprocentigen Carbollösung gründlich ausspritze. Bei sehr unreinem Munde möchte ich noch empfehlen, vor der Extraction die Zähne und Wurzeln erst gründlich zu reinigen, namentlich wenn es sich um eine grössere Anzahl handelt, da andernfalls eine gründliche Desinfection der Alveolen überhanpt nicht zu erzielen ist. Ausserdem verschreibe ich den Patienten zum fleissigen Gebrauch in den ersten 3 bis 4 Tagen ein stark antiseptisches Mundwasser und entlasse ihn mit dem Auftrage, die Pièce während aller Mahlzeiten von vornherein im Munde zu lassen, nach jedem Essen gründlich zu reinigen und namentlich auch Nachts über zu tragen. Weitere Vorsichtsmaassregeln sind gewöhnlich nicht nöthig, und hat sich der Patient meist schon nach ein paar Tagen völlig an die Prothese gewöhnt.

M. H.! Ich habe in Obigem versucht, auf Grund meiner eigenen Erfahrungen diejenigen Momente, die uns die Anwendung von Immediat-Prothesen empfehlenswerth erscheinen und ihre Vor- und Nachtheile richtig erkennen lassen, in logischer Reihenfolge zusammenzustellen und Ihnen mit Zuhilfenahme von Modellen ein möglichst umfassendes Bild derselben vor Augen zu führen. Wenn mir das gelungen sein sollte und sich einer oder der andere der Herren Collegen auch mit der Herstellung und Verwendung der Immediat-Prothesen befassen würde, dann wäre der Zweck meiner Worte erfüllt.

[*Nachdruck verboten.*]

# Ueber die Bedeutung des Pemphigus für die Zahnheilkunde.[1])

Von

Zahnarzt **Ad. Gutmann** in Berlin.

Im Jahre 1889 kam eine ca. 40jährige Dame aus sehr guter Familie zu mir in die Sprechstunde, um ihrer Tochter die Zähne in Ordnung bringen zu lassen. Bei dieser Gelegenheit liess sie auch ihren Mund flüchtig untersuchen, und ich constatirte, dass eine mangelhafte Prothese auf 10 schlechten Wurzeln getragen wurde, so dass zur Zeit eine starke Stomatitis bestand. Da zugleich die Sprache sehr rauh und belegt klang, befürchtete ich, von der Schleimhaut des Mundes ausgehend, eine Affection des Kehlkopfes und rieth zur schleunigen Extraction der Wurzelreste und zum Ersatz der bereits seit 15 Jahren getragenen Prothese.

Dazu wollte sich die Patientin jedoch nicht entschliessen, da sie über keine Beschwerden im Munde zu klagen hatte und sich wegen ihrer Sprache schon seit längerer Zeit in Behandlung eines hiesigen Specialarztes befand, allerdings ohne eine Besserung ihres Leidens zu erzielen.

Seither blieb ich mit der Familie in dauerndem Connex, ohne jedoch die Dame selbst wieder zu untersuchen, bis sie im September 1892 wieder meinen Rath einholte wegen einer starken Entzündung der Mundschleimhaut, die ihr grosse Schmerzen bereitete, sowohl beim Sprechen und bei der Nahrungsaufnahme, als auch spontan.

Das Krankheitsbild war inzwischen wesentlich verändert. Die Schleimhaut des Mundes war in ihrem ganzen Umfange stark geröthet, besonders am Proc. alv. und an den Zahnwurzeln, aber auch am harten Gaumen bis in die nicht mehr von der Prothese bedeckte Gegend des weichen Gaumens; ferner zeigten sich dünne, grau belegte Flecken und auch roth umränderte Ulcerationen mit einem grauen, häutigen Belag, der sich leicht loslösen liess, und nach dessen Entfernung eine leicht blutende Fläche zurückblieb.

1) Vortrag, gehalten in der Festversammlung zur Feier des zehnjährigen Bestehens der Gesellschaft deutscher Zahnärzte zu Berlin am 26. October 1895.

Ich stellte die Diagnose auf Stomatitis ulcerosa, ausgehend von den schlechten Zahnstümpfen, und bestand auf schleunige Extraction derselben. Sofort kam mir der Verdacht auf Lues, doch konnte ich hieran in Anbetracht der 23jährigen durchaus gesunden Ehe und weil mir alle Mitglieder der Familie als durchaus gesund genau bekannt waren, nicht recht glauben.

Die Extractionen wurden in zwei Lachgasnarkosen am 5. und 9. September 1892 ausgeführt, und ich leitete im Einverständniss mit dem behandelnden Hausarzt, der auch bei den Narkosen zugegen war, die Nachbehandlung ein. Die Anwesenheit des Hausarztes bei den Narkosen war durchaus nothwendig, da bei der starken Corpulenz der Dame das Cor nicht intact war und sich auch Herzfett nachweisen liess.

Zunächst wurden Spülungen mit Kalium chloricum gemacht, dann wandte ich Hydrogenium peroxydatum an, auch Saccharin, die entzündlichen Erscheinungen gingen aber nicht zurück; auch Kal. chlor. innerlich führte zu keiner Besserung, vielmehr zeigten sich, seitdem im Munde antiseptisch behandelt wurde, auch auf dem Körper, der bisher gänzlich frei war, ähnliche Erscheinungen, und zwar zunächst an den feuchten Körperstellen.

Nunmehr war ich überzeugt, dass Lues vorliege, welche Ansicht auch mein hochverehrter Lehrer, unser Ehrenmitglied Prof. Dr. Miller, den ich privatim hinzuzog, theilte, und es wurde eine erste medicinische Autorität um Rath angegangen. Die Diagnose blieb dieselbe; alle möglichen Versuche wurden unternommen, die eingehendsten Untersuchungen angestellt: das Leiden wurde weder gebessert, noch gemildert.

Nachdem auf diese Weise abermals 4 Wochen vergangen waren, erschien das Eingreifen eines Dermatologen rathsam, und Prof. J. Köbner stellte die Diagnose auf Pemphigus, und zwar auf den überaus seltenen Pemphigus vegetans. Die Kräfte verfielen von Tag zu Tag, bis nach weiteren 5 Monaten der Exitus erfolgte.

Solange also die Krankheit sich nur im Munde zeigte, ohne dass die Hautoberfläche sonst in Mitleidenschaft gezogen war, ist es nicht gelungen, die richtige Diagnose zu stellen, und selbst Leute wie u. a. Hebra und J. Neumann haben, wie ich im weiteren Verlaufe meines Vortrages näher erörtern werde, in

analogen Fällen die Diagnose ebenfalls fälschlich auf Lues gestellt und dementsprechend behandelt.

Infolge des bisher geschilderten Krankheitsbildes hielt ich Umschau in der Literatur nach Pemphigus und Pemphigusfällen, doch ist die neueste Literatur über P. weniger durch selbständige Werke und Broschüren, als durch Journalartikel repräsentirt. In der gesammten zahnärztlichen Literatur fand ich den P. mit keinem Worte erwähnt, und da ich im weiteren nachweisen werde, dass bei dieser Krankheit die Schleimhaut des Mundes sehr häufig in Mitleidenschaft gezogen wird, so ist dieses immerhin sehr seltene Uebel für uns Zahnärzte doch von relativ grosser Bedeutung, besonders wenn es sich, wie in dem soeben beschriebenen Falle, um eine primäre Erkrankung des Mundes handelt und die Patienten sich zunächst an den Zahnarzt wenden. Der College Zahnarzt Dr. med. C. Cohn, Berlin, hatte erst in allerjüngster Zeit Gelegenheit, P. im Munde zu sehen und zu behandeln, ohne dass es ihm und verschiedenen praktischen Aerzten gelungen wäre, die Diagnose zu stellen; dies gelang erst nach langer Zeit Herrn Geheimrath v. Gerhard, nachdem sich auch an den Brüsten zwei grosse Pemphigus-Blasen gezeigt hatten. Auch dieser Fall endete letal.

Schon vor längerer Zeit hatte ich einen Vortrag über Pemphigus für die Deutsche odontologische Gesellschaft ausgearbeitet, doch wurde ich damals durch Krankheit verhindert zu sprechen, und somit begrüsse ich die Gelegenheit, Ihnen, meine Herren Collegen, heute in Kürze vorzutragen, wie sich der P. im Munde zeigt, und bitte Sie, mir zu gestatten, einige allgemeine Bemerkungen über diese Krankheit vorauszuschicken.

Welchen Namen unsere Vorfahren für P. hatten, lässt sich nach Hebra nicht mit Sicherheit feststellen, gewiss ist nur, dass das schon im Alterthume bekannte Wort Pemphigus [von ἡ πέμφιξ, die Blase (auf der Haut)], sowie das Wort ἡ πομφόλυξ in einem anderen Sinne wie heute gebraucht worden sind.[1]) Nach Hippo-

1) Galen gebraucht das Wort ἡ πέμφιξ in verschiedenster Bedeutung. Unter Febris pemphigodes versteht er bald die Ausdünstung der Haut eines Kranken, bald eine von Pusteln begleitete Hautkrankheit, bald das Pestfieber. An einem anderen Orte wendet er ἡ πέμφιξ in etymologischer Bedeutung an und bezeichnet damit „Seele" (Hauch), „Gemüth".

krates und Galen dürfte mit Febris pemphigodes ein fieberhafter Zustand bezeichnet sein, bei welchem Pusteln im Munde vorkamen, die von anderen griechischen Autoren φλυκτίδες oder φλύκταιναι benannt wurden und vielleicht mit dem so häufig an den Lippen vorkommenden Herpes labialis identisch sind.

Alle Arten des P. wurden von den verschiedensten Autoren unter den verschiedensten Namen beschrieben, und erst Sauvages sammelte sie unter dem Namen Pemphigus.

Hebra giebt vom P. folgende Definition:

„Unter dem Namen Pemphigus (P. chronicus) hat man eine Krankheit zu verstehen, welche sich durch wiederholte Entwicklung von Epidermialerhebungen kundgiebt, die mit wasserklarer oder gelblich-seröser Flüssigkeit gefüllt sind und die charakteristischen Erscheinungen der Blasen (bullae) darbieten, die ferner, theils wegen des gleichzeitigen Vorhandenseins einer grösseren Menge ähnlicher Productionen, theils wegen der fortwährenden Erneuerung der Eruptionen derselben Art an verschiedenen Hautstellen eine längere Zeit zu ihrem Verlauf beanspruchen und nach eingetretener Heilung keine Narben, wohl aber Pigmentflecken hinterlassen.

„Von subjectiven Symptomen erscheint manchmal eine brennende, schmerzhafte Empfindung, ein andermal ein geringes oder heftiges Jucken, während in noch anderen Fällen die Kranken über wenig Unannehmlichkeiten klagen."

Einen P. acutus will Hebra überhaupt nicht anerkennen, da ihm kein einziger Fall vorgekommen ist, der nach Art der Exantheme in einem Zeitraum von höchstens 4 Wochen sein Ende erreichte, ohne Recidive zu machen; vielmehr glaubt er, dass in allen diesen zahlreichen Beschreibungen Verwechselungen vorliegen.

Die grosse Verschiedenheit der Symptome des P. hat zur Aufstellung zahlreicher Arten desselben geführt, Heinr. Martius[1]) zählt nicht weniger als 97 auf.

Bei allen Kategorien ist der Verlauf ziemlich constant. Die Blasen variiren sehr in Bezug auf Grösse, Stellung und Ausbreitung, doch ist ihr Inhalt stets im Beginne wasserklar, dann molkig-trübe und schliesslich gelb-eitrig. Die Blasenhüllen vertrocknen nach

1) Heinr. Martius, Ueber Blasenausschlag oder Pemphigus. Berlin 1829.

Entleerung der Blasen zu flachen gelben, braunen oder schwarzen Borken, unter welchen sich nie exulcerirte Stellen vorfinden.

Alle Fälle von P. lassen sich in zwei Hauptgruppen gliedern, den P. vulgaris und den P. foliaceus.

Bei ersterem beobachtet man einen remittirenden oder intermittirenden Ausbruch von Blaseneffloreszenzen; die Blasen machen einen typischen Entwicklungs- und Rückbildungsgang durch, sind alle prall gespannt und mit ziemlich viel Flüssigkeit gefüllt und enden damit, dass an ihrer Basis die Epidermis sich wieder bildet und Ueberhäutung erfolgt. Diese Form kann mit Genesung enden, häufig aber auch letal, auch geht sie nicht selten in den P. foliaceus über.

Beim P. foliaceus[1]) finden sich kleinere, mit wenig Flüssigkeit gefüllte Blasen, deren eitrig-flüssiger Inhalt mit der Blasenhülle zu flachen Borken vertrocknet. Nach dem Abfallen oder beim Fortbestehen der Krusten bleibt unter ihnen eine nässende Fläche, die keine Neigung zur Ueberhäutung zeigt. Das Schleimhautepithel des Mundes, der Zunge und des Gaumens stossen sich wiederholt in Gestalt weisser Membranen ab. Diese Form des P. führt meist zum Tode.

Die Pemphigus-Blasen sind nicht als entzündliche Blasen oder Blasenphylaktäne zu betrachten, die als eine nach und nach sich entwickelnde, durch oberflächliche oder tiefliegende Entzündung in der Cutis erzeugte Veränderung in der Oberhaut aufzufassen sind und nur eine Blase bilden oder eine Confluenz mehrerer Bläschen, sondern als eine mit einem Schlage erfolgte Zerstörung der jüngeren Epidermislage (der Stachelzellen) durch Flüssigkeit. Sie bewirken, dass die Epidermis als Ganzes in einem umschriebenen Herde in die Höhe gehoben und von der Lederhautoberfläche getrennt wird, während bei den Blasen ersterer Art die Zellen des Malpighi'schen Netzes einzeln schwellen und dann bersten. Die so entstandene Höhle und die frei in ihr angehäufte Flüssigkeit wird nach oben von der zusammengedrückten Körnerschicht, über welcher das Stratum lucidum und die Hornschicht haften, nach unten von der mehr oder weniger noch mit Resten der Cylinderschicht bedeckten Papillaroberfläche der Lederhaut begrenzt. Anatomisch ist dieser

1) Cazenave, Annales des maladies de la peau.

Zustand der Stachelschicht dadurch nachweisbar, dass sich weder ein regelmässiges Maschenwerk, wie in den entzündlichen Blasen, noch die Vacuolenbildung um den Kern, wie sie bei den entzündlichen Blasen stets vorkommt, vorfinden.

Es kommt zu dieser Blasenbildung bei blasenziehenden Mitteln, bei Verbrennungen zweiten Grades mit rapider Blasenbildung u. s. w. und auch durch eine präexistirende Resistenzabnahme der Stachelschicht, wie sie beim P. vorhanden ist.

Die Erkrankung wird durch fieberhafte Erscheinungen eingeleitet, Schüttelfrost, erhöhte Hauttemperatur, Pulsfrequenz u. s. w. Das Fieber fällt allmählich mit dem Nachlass der Blaseneruptionen und steigt wieder plötzlich vor jedem neuen Ausbruch.

Es giebt einzelne Formen des P. vulgaris, die sehr gutartig auftreten und ebenso verlaufen, wie der P. apyreticus, P. diutinus, P. solitarius und der höchst seltene P. localis; in den meisten Fällen ist aber der Verlauf ein ungünstiger, indem die Patienten durch Schmerz, Mangel an Esslust, Durst und Schlaflosigkeit sehr herunterkommen und an Entkräftung zu Grunde gehen, wie beim P. vulgaris malignus, P. crouposus, prurignosus u. a.

Ueber den Verlauf des P. lässt sich im allgemeinen Folgendes sagen:

Es giebt Fälle, wo monatelang die Nachschübe der Blasen nach und nach allmählich ineinander übergehen, ohne dass der Körper zu einer Zeit völlig befreit wäre. In anderen Fällen liegen Monate bis Jahresfrist zwischen den Recidiven. Die Bedeutung der Krankheit richtet sich nach der Häufigkeit der Blaseneruptionen und nach der Grösse, Beschaffenheit und Sitz des Ausschlages; je häufiger grössere Hautstrecken ihrer schützenden Oberfläche beraubt werden und zu abnorm secernirenden Flächen (Serum, Blut, Eiter) umgebildet werden, desto grösser ist die Gefahr einer septischen Infection. Bedenklich ist der Zustand auch stets, wenn die Schleimhäute des Mundes und des Rachens in Mitleidenschaft gezogen worden und die oberste Schleimhautschicht abgehoben und macerirt wird.

Der P. foliaceus bietet stets ein bedenkliches Krankheitsbild, er verlief früher stets letal, und erst in der neuesten Zeit sind einige Fälle geheilt worden.

Ueber die Ursache der Krankheit wissen wir so viel wie nichts, ebenso giebt es hinsichtlich der Therapie kein specifisches Mittel oder Heilverfahren, das von Erfolg begleitet wäre.

Ich hatte nicht die Absicht, meine Herren, Ihnen einen ausführlichen Vortrag über P. zu halten, dazu ist weder unsere heutige Versammlung angethan, noch stehen mir genügend eigene Erfahrungen zur Seite; ich wollte nur die allgemeinen Charakteristiken dieses Uebels in Ihrer Erinnerung auffrischen und komme nun zu dem eigentlichen Zweck meines Vortrages, zu der Bedeutung des P. für die Zahnheilkunde und insbesondere für uns in der Praxis stehende Zahnärzte.

Wenngleich der P. an und für sich eine höchst seltene Krankheit ist, Hebra rechnet auf je 10000 Hautkranke einen Blasenausschlag[1]), so haben doch fast alle Fälle für die Zahnheilkunde eine relativ hohe Bedeutung, denn P. der Schleimhäute der Mund- und Rachenhöhle, sowie des Kehlkopfes finden sich nach Kaposi und Anderen in Begleitung von P. der äusseren Haut sowohl bei P. vulgaris als bei P. foliaceus. Nach Bärensprung[2]) zeigt sich P. des weichen Gaumens in Form einer acut ödematösen Schwellung mit blasenartiger Ablösung des Epithels fast constant mit P. an anderen Körperstellen.

Wie in dem von mir zu Anfang geschilderten Falle kommt P. der Schleimhaut auch gesondert oder als Vorläufer des P. der allgemeinen Decke vor, und gerade diese Form ist bezüglich der Prognose die allerungünstigste. Manchmal zeigen sich viele Jahre hindurch in der Mund- und Rachenhöhle Blaseneruptionen, die oft die ganze Schleimhaut ihres Epithels berauben und Ernährungsstörungen verursachen. Die ergriffenen Stellen haben dann ein diphtherieähnliches Aussehen und es stellen sich starke Schwellung der Zunge, Salivation, Foetor ex ore, Schluckbeschwerden u. s. w. ein.

Besonders ist der äusserst seltene P. vegetans, der bis vor Kurzem nur in sehr vereinzelten Fällen beschrieben war und

1) Der P. neonatorum ist weit häufiger, nach Hebra kommt auf 700 Kinder ein Fall. Da sich jedoch dieses Uebel meist im zweiten Lebensmonat einstellt, hat es für die zahnärztliche Behandlung wohl keine Bedeutung, weshalb wir den P. neonatorum gänzlich ausscheiden.

2) Char.-Ann. 1862, X, p. 55.

infolgedessen selbst bedeutenden Aerzten und sogar Dermatologen von Fach gänzlich unbekannt war, deshalb für uns Zahnärzte interessant, weil er entweder im Munde beginnt oder sich in seinem weiteren Verlauf stets im Munde zeigt. Diese Krankheit wurde früher stets mit Syphilis verwechselt und dementsprechend behandelt.

J. Neumann[1]) in Wien berichtet über 9 Fälle von P. vegetans, von denen bereits 5 in der Literatur beschrieben waren, und 4 neue Fälle. Von diesen 9 Fällen wurden 7 vorher fälschlich u. a. von ihm selbst und Hebra als syphilitische behandelt.

Weitere 3 Fälle, darunter auch den anfänglich von mir behandelten, veröffentlicht J. Köbner[2]) ausführlich und giebt für die Behandlung und Diagnose besondere Directiven.

Ferner beschreibt Hutchinson[3]) 6 Fälle, wo die Krankheit zunächst im Munde begann und von der Zunge oder den Lippen ausgehend manchmal den Gaumen, Tonsillen und Pharynx befiel. Die Schleimhaut war lebhaft geröthet, entweder mit dünnen, grau belegten Flecken oder mit roth umrandeten Ulcerationen mit grauem, häutigem Belag, nach dessen Entfernung eine leicht blutende Fläche zurückblieb. Dazu kam bald Speichelfluss und Schmerzen. In kürzerer Zeit erfolgte bei 3 tödlich verlaufenen Fällen eine Blaseneruption über grössere oder kleinere Hautpartien, die übrigen Kranken genasen unter Opiumgebrauch.

Zwei andere leicht verlaufene Fälle wurden zunächst auf Lues behandelt.

Die 3 tödlich verlaufenen Fälle sind unzweifelhaft P. vegetans, der jedoch Hutchinson zur Zeit unbekannt gewesen zu sein scheint.

Endlich schildert Crocker[4]) einen selbst beobachteten Fall von P. vegetans und stellt zugleich die bisher beschriebenen 16 Fälle tabellarisch zusammen. Der Verlauf ist mit kleinen Varietäten fast constant der gleiche. Meist gehen die fast stets vorhandenen Ulcerationen der Mundschleimhaut der allgemeinen Hauteruption voraus und nur vereinzelt war das Umgekehrte zu verzeichnen.

---

1) Vierteljahrsschrift für Dermatologie und Syphilis. Wien 1886.

2) Deutsches Archiv für klin. Medicin. Leipzig 1894.

3) On a form of chronic inflammation of the lips and mouth, which sometimes ends fatally and is usually attended by disease of the skin and nails; by Jonathan Hutchinson. Med.-chir. transact., LXI, p. 42. 1887.

4) P. vegetans (Neumann). Med. transact., Vol. 72.

Ferner stiess ich bei Durchsicht der Litteratur auf folgende uns interessirende Beschreibungen von Pemphigusfällen, deren Zahl sich wohl ohne grosse Mühe noch bedeutend vergrössern liesse.

In der Sitzung der Dermatologischen Vereinigung vom 6. November 1888[1]) wurde von Baer ein Fall von P. chronicus der Schleimhäute vorgestellt, wo der Patient seit 11 Monaten an einer Erkrankung der Schleimhäute des Mundes litt, die sich durch fast täglich recidivirende Blasenbildung charakterisirte. Die Blasen waren von verschiedener Grösse, theils rund, theils länglich. Nachdem dieselben geplatzt, bedeckt das abgehobene Epithel als weisse Decke die erodirte Stelle. Ohne Therapie verschwanden die Blasen wieder, um baldigst neue folgen zu lassen. Die Epithelabhebungen betrafen auch den Kehlkopf, ohne die Grenzen des Plattenepithels zu überschreiten. Vier Jahre früher hatte Patient an P. der Körperdecke gelitten, doch war damals die Schleimhaut verschont geblie ben.

Es ist dies ein Fall, wo P. der Schleimhaut des Mundes allein bestand, ohne dass sich diese Krankheit an irgend einer anderen Stelle des Körpers zeigte.

Im ärztlichen Verein zu Hamburg wurde von Thost ein Mann mit P. der Rachenorgane vorgestellt.[2]) Die weisslichen Plaques an Pharynx, Epiglottis und Kehlkopfeingang wurden anfangs für Soor gehalten, bis das Mikroskop ihre epitheliale Natur aufdeckte. Die richtige Diagnose konnte jedoch erst gestellt werden, als die Entstehung einer solchen weissen Plaque aus einer grossen, prall gefüllten Blase beobachtet wurde.

Weiter interessirt der „Beitrag zur Diagnose des isolirten Pemphigus der Schleimhaut der oberen Luftwege“ von Chiari.[3])

Ein Kutscher erkrankte an Husten mit Erstickungsanfällen, beide Aryknorpel verdickt und mit seichten, weisslich belegten Geschwüren bedeckt. Einige Zeit später am harten Gaumen eine schlaffe ausgelaufene Blase von der Grösse einer Kleinfingerbeere. Die Anamnese ergab, dass seit längerer Zeit öfters im Munde und im Halse Blasen entstanden, die nach 3 bis 4 Tagen wieder spurlos verschwanden. Wenn dieselben tief im Halse sassen, riefen sie

1) Vgl. Deutsche med. Wochenschr. 1889, Nr. 52, S. 1073.

2) Deutsche med. Wochenschr. 1894, Nr. 20.

3) Wiener klin. Wochenschr. VI, Nr. 20. 1893.

Hustenanfälle hervor und Patient warf oft Häute und etwas Blut aus. Im weiteren Verlauf Blaseneruptionen aller 3 bis 6 Tage im Munde und Halse; dieselben platzten über Nacht und entleerten eine wässerige Flüssigkeit. Nach Loslösung der Membran wurde die ganze Mundschleimhaut wund, so dass die Ernährung litt; auch wurden schleimige, etwas blutige Krusten ausgeschneuzt. Auf der Haut des ganzen Körpers war keine Spur von Blasenbildung wahrzunehmen.

Der Tod erfolgte infolge eines Nierenleidens.

In der Gesellschaft der Aerzte in Wien stellte Fuchs im December 1892 einen 50jährigen Mann vor, der vor 25 Jahren Bläschen im Munde bekam, die zu Geschwüren wurden. Seit 1874 Mundsperre infolge von Schrumpfung der Mundschleimhaut. Erst 1881 Pemphigus der Haut, 1886 an den Augen, deren Binde- und Hornhaut beiderseits getrübt ist. Fuchs theilt mit, dass er in jedem Jahre 2 bis 3 ähnliche Fälle sähe. Kaposi erwähnte, dass er in 300 Fällen von P. noch nie eine Schrumpfung der Mundschleimhaut gesehen habe.

Einen weiteren Beitrag zum P. der Schleimhäute liefert A. Bandler.[1]) Ein 68jähriger Geschäftsmann hatte vor einem Jahre einen juckenden, aus kleinen Knötchen bestehenden Hautausschlag, niemals Blasenentwicklung, nie Lues. Jetzt die ganze linke Hälfte der laryngealen Epiglottisfläche, sowie rechtsseitiger Rand und die linke aryepiglottische Falte grau, verdickt und zwischen den Aryknorpeln ein hanfkorngrosses Bläschen. Alle diese Stellen gleichen einer von Croupmembran bedeckten Schleimhaut.

Fr. Mosler referirt über folgenden für uns besonders interessanten Fall von P. chronic. malignus.[2])

Eine 39jährige Frau hatte 4 Jahre lang erbsengrosse Bläschen an Zahnfleisch, Zunge und Gaumen, woraus ziemlich grosse Geschwüre wurden. Die bisher sehr guten Zähne wurden schadhaft und brachen ab. Nach 4 Jahren erschienen Blasen von Erbsen- bis Fünfmarkstückgrösse an Rücken und Bauch. Mosler kennt keinen ähnlichen Fall, wo P. jahrelang auf der Schleimhaut der Lippe, der Zunge und des Gaumens bestand, ehe er auch die

1) Prager Wochenschr. Nr. 42.

2) Ueber Pemphigus chronicus malignus. Deutsche med. Wochenschrift Nr. 1.

äussere Haut befiel; er ist geneigt, statt einer latenten Cachexie eher eine durch Reflex entstandene vasomotorischee Neurose als ätiologisches Moment anzunehmen.

Zwei weitere Fälle von P. der Schleimhaut werden von Ad. Löri[1]) beschrieben, wo zugleich mit P. der äusseren Haut Bläschen an der Schleimhaut des weichen Gaumens, des Zäpfchens und der Tonsillen bestanden.

Erwähnt werden möge auch der P. foliaceus der Kehlkopfschleimhaut, den Landgraf beschreibt[2]) und bei dem auch die Schleimhaut der Nase, des Mundes, des Rachens und der Trachea in Mitleidenschaft gezogen wurde, und der Fall von P. Spillmann[3]), wo der Ausschlag zugleich auf der Oberfläche des Körpers und auf der Schleimhaut des Mundes und der Nase sich befand.

Wie schon erwähnt, könnte ich Ihnen, meine Herren, an der Hand der einschlägigen Literatur noch eine ganze Reihe ähnlicher Krankengeschichten vorführen, doch würde dies zu weit führen, und ich erachte das Angeführte als genügend zu meiner Beweisführung. Sie haben gesehen, dass der Pemphigus relativ sehr häufig im Munde vorkommt, und was mir vor 2 Jahren und unserem Mitgliede, dem Collegen Dr. Cohn, in allerjüngster Zeit passirte, nämlich dass uns ein Fall von Pemphigus zur Diagnose und Behandlung zugeführt wurde, das, meine Herren, kann jedem von Ihnen täglich vorkommen, sowohl in der Praxis aurea als in der Poliklinik. Wenn diese Krankheit auch sehr selten sein mag, so wird sie uns bei dem heutigen Stande der Zahnheilkunde, wo viele Krankheiten des Mundes von uns diagnostisch festzustellen oder zu behandeln sind, häufiger begegnen, als es bisher der Fall war, und ich komme zu dem Resultat, dass der Pemphigus in fast allen seinen Formen ein hohes Interesse für uns Zahnärzte beansprucht, und dass es für die Folge kein Lehrbuch der Zahnheilkunde geben darf, in welchem diese Krankheit unberücksichtigt bliebe.

---

1) Wiener med. Presse XXI, 51. 1880.

2) Berl. klin. Wochenschr. XXVIII, 1. 1891.

3) Contribution à l'histoire du Pemphigus aigu. Annales de Dermatol. et de Syphilis, 2me sér., IV, p. 66.

[*Nachdruck verboten.*]

# Der Einfluss der Bodenbeschaffenheit auf den Bau der menschlichen Zähne.

Von

Privatdocent Dr. med. **C. Röse.**

Herr Zahnarzt W. Dieck nahm in voriger Nummer der Deutschen Monatsschrift für Zahnheilkunde Anlass, die Ergebnisse meiner zahlreichen Zahnuntersuchungen bei Volksschulkindern zu kritisiren. Verfasser kommt zu dem Schlusse, dass meine Befunde über den Einfluss der Bodenbeschaffenheit auf den Bau der menschlichen Zähne keine Allgemeingültigkeit haben können. Ich bin Herrn Dieck zunächst sehr dankbar, dass er mich auf die Arbeiten von Magitot und Duché hingewiesen hat, welche mir bei der Abfassung meines Berichtes über die Schuluntersuchungen in Baden und Thüringen thatsächlich nicht bekannt waren. Indessen hätte auch die Bekanntschaft mit den angeführten Statistiken den wohlüberlegten Gang meiner eigenen Untersuchungen und die endgültigen Ergebnisse in keiner Weise beeinflussen können.

Meine Schuluntersuchungen verfolgten von Anfang an den Hauptzweck, zahlenmässig nachzuweisen, dass die Zahnverderbniss ein **allgemeines** Volksübel sei und nicht nur eine Krankheit der wohlhabenden Klassen. Ferner beabsichtigte ich, an der Hand der gefundenen zahlenmässigen Thatsachen die deutschen Bundesregierungen darauf hinzuweisen, dass durch Belehrung der Schulkinder die Kenntniss von der Wichtigkeit der Zahnpflege verbreitet werden müsse!

Die Thatsache, dass der Kalkgehalt des Bodens von grossem Einflusse auf den Bau der Zähne sei, ergab sich erst im Laufe der Untersuchungen ganz zufällig. Die von Dieck angeführten französischen Statistiken beweisen nicht das Geringste gegen die von mir angeführten Thatsachen. Wer jemals einmal Gelegenheit hatte, die schönen glänzend gelben Gebisse des Kalkgebietes mit den fahlen, perlgrauen, weisslichgelben und blaugrauen Zähnen des kalkarmen Gebietes unmittelbar zu vergleichen, dem werden keine gelehrten Zweifel

über den ursächlichen Zusammenhang dieser Erscheinungen mehr aufsteigen!!

Die Brauchbarkeit einer jeden Statistik hängt nicht von dem Umfange derselben ab, sondern in erster Hinsicht von der sorgfältig individualisirenden Art und Weise, wie diese Statistik angestellt wird. Ich glaubte nun bei meinen Untersuchungen so weit als möglich alle Fehlerquellen ausgeschlossen zu haben, sehe indessen, dass Herr Dieck doch nicht mit mir zufrieden ist. Zunächst soll die Zahl der Untersuchten für die Tragweite der Schlussfolgerungen zu gering sein. Nun dann möge Herr Dieck meine Untersuchungen weiter fortsetzen. Die meisten Collegen haben wohl keine Ahnung davon, was es heisst, **14 000** Schulkinder, von Dorf zu Dorf, von Stadt zu Stadt wandernd, zu untersuchen!

Die Ergebnisse einer Statistik lassen sich von vornherein nie genau bestimmen, und ich habe mich oft genug davon überzeugen müssen, wie fehlerhaft eine oberflächliche Abschätzung des untersuchten Materials im Vergleiche zu den wirklichen statistischen Befunden ausfiel. Seit dieser Zeit habe ich es mir endgültig abgewöhnt, in statistischen Fragen auf Schätzungswerthe (selbst von hochgelehrten Männern!) irgendwie Gewicht zu legen! Unter Berücksichtigung dieser Umstände ist die auffällige Uebereinstimmung meiner Ergebnisse in Baden und Thüringen trotz der verhältnissmässig geringen Zahl von Untersuchten immerhin von bedeutender Beweiskraft!

Eine gewisse, aber leider unvermeidbare Fehlerquelle haftet meinen bisherigen Untersuchungen dadurch an, dass ich die Art der Nahrung nicht ebenfalls zahlenmässig feststellen konnte, sondern Schätzungswerthe auf Grund eingehender Kenntniss der Landessitten einstellen musste. Herr Dieck fragt nun: „Wie weit geht in kalkreichen Orten der schädigende Einfluss der Nahrungsmittel, wie weit der begünstigende des grösseren Kalkgehaltes des Bodens? Wo ist andererseits in kalkarmen Orten die Grenze, bis wohin der geringere Kalkgehalt des Bodens die Caries begünstigt?“ Darauf kann ich nur die Thatsache anführen, dass bei meinen Untersuchungen der mit den schlechtesten Gebissen behaftete Ort des Kalkgebietes immer noch bessere Zähne aufweist, als wie der bestbezahnte Ort des kalkarmen

Gebietes!! Die schädigenden Einflüsse mehliger Nahrungsmittel waren aber in beiden Gebieten ziemlich gleichmässig vertheilt.

Schliesslich sollen nach der Ansicht des Herrn Dieck Kinder im Alter von 6 bis 14 Jahren nicht das geeignetste Untersuchungsmaterial sein. Man müsse dazu Rekruten nehmen! Nun, nur Geduld, auch solche Untersuchungen sind bereits im Gange, freilich aber nicht, um den Einfluss der Bodenbeschaffenheit, sondern nur um den Einfluss der Nahrung auf die Erkrankung der Zähne ausfindig zu machen!

Wenn man den Einfluss der Bodenbeschaffenheit auf den **Bau** der Zähne feststellen will, dann sind gerade Schulkinder das geeignetste Untersuchungsmaterial! Gerade an den frisch durchgebrochenen bleibenden Zähnen der Kinder lässt sich die Zahnfarbe vorzüglich bestimmen. Ferner aber sind die Zähne der Kinder, besonders die bleibenden, noch nicht allzu lange den entweder mehr schädigenden oder mehr hemmenden Einflüssen der Nahrung ausgesetzt und zeigen somit viel reinere Verhältnisse als die Rekrutengebisse, bei denen die verschiedene Art der Nahrung häufig einen schlecht gebauten Zahn erhalten, dagegen einen an und für sich gut gebauten Zahn zerstört hat.

Die Wahrnehmung, dass die Bodenbeschaffenheit von grossem Einflusse auf den Bau der Zähne sein müsse, ist thatsächlich nicht ganz neu. Bereits Herr College Detzner in Speier hat vor Jahren darauf hingewiessen, dass die Bewohner des kalkarmen Pfälzer Sandsteingebirges (Haardt) schlechtere Zähne besitzen, als wie die Bewohner der kalkhaltigen Rheinebene.

Jeder Zahnarzt weiss, dass es weiche und harte Zähne giebt, dass die ersteren ein fahles, perlgraues, weisslichgelbes oder blaugraues, letztere ein glänzend gelbes oder gelbweisses Aussehen haben.

Aus der Arbeit von Herrn Dr. C. Kühns in Hannover[1]) lässt sich ersehen, wie schwierig es ist, fehlerfreie chemische Analysen über die Zusammensetzung der Zahnsubstanzen zu machen. Darum dürfen wir uns nicht wundern, wenn noch in neuester Zeit die widersprechendsten Angaben über den Fluor- und Kalkgehalt der Zähne vorliegen.

1) C. Kühns, Untersuchungen über die chemische Zusammensetzung der harten Zahnsubstanzen des Menschen in verschiedenen Altersstufen. Deutsche Monatsschrift für Zahnheilkunde 1895.

Bereits vor mehreren Jahren habe ich darauf hingewiesen, dass der Unterschied zwischen harten und weichen Zähnen hauptsächlich darin besteht, dass letztere eine grössere Menge unverkalkt gebliebener organischer Substanz enthalten. Zahlreichere Interglobularräume findet man vorzugsweise in weichen Zähnen! Auch sind hier die Zahnbeinkanälchen durchschnittlich weiter als in harten Zähnen. Aehnliche Unterschiede finden statt zwischen jugendlichen und alten Zähnen. College Kühns hat auch auf dem Wege der chemischen Analyse festgestellt, dass jugendliche Zähne eine grössere Menge von Gewebswasser und von organischer Substanz besitzen. Der abnehmende Gehalt an organischer Masse wird bei alten Zähnen hauptsächlich ausgeglichen durch einen zunehmenden Gehalt an Phosphorsäure. Der absolute Kalkgehalt schwankt angeblich nur in geringen Grenzen. Die bekanntlich in weiten Grenzen wechselnde Härte und Widerstandsfähigkeit der Zahnsubstanzen hängt indessen offenbar nicht von der Menge des eingelagerten Kalkes ab, sondern von der Art der Verbindung des Kalkes mit der organischen Masse. Da wir über diesen Punkt vorläufig keine sicheren Aufschlüsse besitzen, so müssen wir uns vorerst mit der Thatsache begnügen, dass fahle und blaugraue Zähne weicher und schlechter gebaut sind, als glänzend gelbe und weissgelbe Zähne. Ich bitte nun, meine Farbenbestimmungen in Thüringen nachzusehen. Wenn in kalkreichen Gegenden 68,9 Procent, in kalkarmen dagegen nur 8,9 Procent gelbe Zähne vorkommen, dann ist dies sicherlich kein Zufall!

Wie erklären sich nun aber die scheinbar auffallend abweichenden Untersuchungsergebnisse in Frankreich? Es ist eine allen erfahrenen Zahnärzten geläufige Thatsache, dass engstehende Zähne eines schmalen Kiefers leichter von Caries ergriffen werden, als die mehr getrennt stehenden Zähne eines breiten Kiefers. In Freiburg habe ich oft genug beobachtet, dass die breitgesichtigen Bauern der inneren Schwarzwaldthäler weit weniger von Caries ergriffen waren, als man nach der blaugrauen Farbe ihrer schlecht gebauten Zähne vermuthen könnte.

Bekanntlich unterscheiden die Anthropologen in Europa zwei völlig getrennte Rassen: 1. Langköpfe (Dolichocephalen), 2. Breitköpfe (Brachycephalen). Die Langköpfe haben gewöhnlich auch ein schmales Gesicht und einen engen Zahnbogen, sie sind leptoprosop. Die Breitköpfe dagegen haben fast immer auch ein breites Gesicht und einen weiten Zahnbogen, sie sind chamäprosop. Ich zweifle nicht im geringsten daran, dass **unter gleichen äusseren Lebensbedingungen die schmalgesichtigen Rassen stets einen weit höheren Grad von Zahncaries besitzen, als die breitgesichtigen Rassen!** Ich gedenke den Beweis für diese Behauptung demnächst zahlenmässig führen zu können. Die Thatsache, dass in Skandinavien so ausnehmend häufig Zahncaries auftritt, erklärt sich sehr leicht aus der Thatsache, dass in Skandinavien eine ziemlich rein erhaltene langköpfige und schmalgesichtige Rasse lebt.

Betrachten wir nunmehr die Verhältnisse in Frankreich, so bestätigen Magitot's Untersuchungen auf's glänzendste meine obige Angabe über den Einfluss der Gesichtsform auf die Häufigkeit der Zahncaries. Ich bin fest überzeugt, dass auch in den kalkarmen Gegenden Frankreichs bedeutend mehr blaugraue Zähne vorkommen, als in den Kalkgegenden. Allein der Vortheil des weiten Zahnbogens gleicht die Nachtheile im Baue der Zähne bei weitem aus. Es ist sehr natürlich, dass in Frankreich die breitgesichtigen Nachkommen der alten Kelten in die unfruchtbaren kalkarmen Gebirgsländer zurückgedrängt wurden, während die schmalgesichtigen arischen Eroberer die fruchtbaren Niederungen und Küstenländer in Besitz nahmen. Die günstigen Einflüsse der ererbten breiten Gesichtsform überwiegen nun in den kalkarmen Gegenden Frankreichs bei weitem die ungünstigen Einflüsse der schlechter gebauten Zähne. Voila tout!!!

Nun kommen aber noch eine Reihe von anderen Umständen dazu, die es sehr fraglich erscheinen lassen, ob überhaupt die von Magitot aufgestellte Statistik der wirklichen Cariesháufigkeit in Frankreich entspricht! Der Verlust oder ausgedehnte Caries der Schneide- oder Eckzähne in einem Kiefer befreite früher vom Militärdienste! Warum? Weil die betreffenden Leute nicht im stande waren, die bei Vorderladergewehren gebräuch-

lichen Patronenhülsen aufzubeissen. Es wurden darum nicht nur in Frankreich, sondern auch in Deutschland alle diejenigen Leute vom Militärdienste befreit, denen die oberen Schneidezähne fehlten. Erfahrungsgemäss kam es nun gar nicht selten vor, dass militärscheue Personen ihre entweder gar nicht oder doch nur leicht erkrankten oberen Schneidezähne ausziehen liessen, um vom Militärdienst befreit zu bleiben.

Ganz naturgemäss wurde diese Selbstverstümmelung in den Städten und in den wohlhabenden Niederungen der Kalkgegenden häufiger geübt, als in den armen und kalkarmen Gebirgsgegenden. Der arme Gebirgsbewohner scheut die Lasten des Militärdienstes viel weniger als der wohlhabende und bequeme Bewohner der Niederungen. Zudem konnte letzterer durch die Beschaffung eines künstlichen Gebisses später den Verlust der oberen Vorderzähne leicht ersetzen, der arme Gebirgsbauer aber nicht! Somit ergiebt sich wiederum ein Punkt, welcher die wahre Sachlage ganz bedeutend verfälscht haben mag.

Nun kommt aber noch hinzu, dass unter 850000 Dienstuntauglichen nur 26000 wegen der mangelhaften Zähne dienstfrei wurden, d. h. von je 320 Dienstuntauglichen je einer. Wie unendlich viele mangelhafte Gebisse mögen wohl die übrigen 823000 Dienstuntauglichen gehabt haben! Bedenkt man nun, dass in den kalkarmen Gegenden diejenigen, welche die am schlechtesten gebauten Zähne aufweisen, meistens zugleich auch ein zartes Knochensystem, Verkrümmungen oder allgemeine Ernährungsstörungen aufweisen, so ergiebt sich ohne weiteres, dass in den kalkarmen Gegenden Frankreichs gerade die schlechtest bezahnten Individuen **nicht** wegen ihrer mangelhaften Zähne, sondern wegen ihrer geringen Körpergrösse und wegen schlechter Allgemeinernährung militärfrei werden!

Auf Grund dieser Thatsachen glaube ich mit Recht behaupten zu können, dass die von Magitot aufgestellte Statistik den wirklichen Procentverhältnissen der Caries in Frankreich durchaus **nicht** entspricht. Es ist mir vollständig unbegreiflich, wie man überhaupt die summarische französische Statistik als Beweis gegen die von mir festgestellten Thatsachen anführen kann, wonach in kalkreichen Gegenden besser

gebaute Zähne vorkommen, als in kalkarmen Gegenden! Vor allen Dingen sind bei der französischen Statistik die Einflüsse der verschiedenen Rassenmerkmale so hervorstechend, dass dem gegenüber die geologischen Bodeneinflüsse gänzlich verwischt werden. Bei meinen eigenen Untersuchungen habe ich diese Rasseneinflüsse nach Möglichkeit auszumerzen gesucht, indem ich sowohl in Baden als auch in Thüringen nur solche Gegenden berücksichtigte, in denen nachweislich keine auffälligen Rassenunterschiede vorhanden sind.

Bei meinen demnächst stattfindenden erneuten Untersuchungen werden zunächst durch genaues Messen der Kopf- und Gesichtsformen Langgesichter und Breitgesichter sorgfältig geschieden. Ferner werden die Zahnfarben an der Hand eines Farbenringes genau bestimmt. Die Untersuchungen sollen sich grösstentheils auf Dörfer und Landstädtchen erstrecken, um die Lebensgewohnheiten leichter übersehen zu können. Ferner werden in gewissen Gegenden Schulkinder und Rekruten zugleich untersucht. Um jedwede subjective Beeinflussung auszuschliessen, sollen zunächst die Kopfformen gemessen werden; hernach kommt die Bestimmung der Zahnfarbe und zuletzt erst die Feststellung der Carieshäufigkeit. Als Caries betrachte ich jede verfärbte und erkrankte Schmelzstelle, in die ich mit einer und derselben spitzen Sonde eindringen kann. Je nach der Uebung und Sorgfalt der Untersuchenden können an genau dem gleichen Untersuchungsmaterial verschiedene hohe Zahlen gewonnen werden, je nachdem man die ersten Anfänge der Caries noch zu den gesunden oder bereits zu den erkrankten Zähnen rechnet. Dementsprechend gestatten auch nur die Untersuchungen (ein und desselben Forschers!) einen genauen Vergleich, welche stets nach denselben Grundsätzen und mit genau derselben Sonde ausgeführt werden.

Es würde für die Entscheidung vorliegender Frage von grossem Nutzen sein, wenn einige französische Collegen sich entschliessen würden, die zahnärztlichen Verhältnisse ihres Heimathlandes auf Grund einer sorgfältig individualisirenden Statistik neu zu untersuchen. Ich zweifle nicht daran, dass dann meine Angaben über den Einfluss der Bodenbeschaffenheit auf den Bau menschlicher Zähne ihre volle Bestätigung finden würden! Freilich müssen bei allen folgenden Untersuchungen nicht allein die Boden-

verhältnisse von einer geologischen Karte abgelesen, sondern es muss in **jedem** Orte der Kalkgehalt der verschiedenen Trinkwässer sorgfältig bestimmt werden. Widrigenfalls können sehr bedeutende Fehlerquellen in der Untersuchung entstehen! Im allgemeinen sind die wirklich kalkfreien Wässer mit Kalkgehalt bis zu $2^1/_2$ Härtegraden sehr selten. Aber nur Ortschaften mit solchen ausnehmend weichen Trinkwässern sind zur Untersuchung geeignet. Das Beispiel von Steinbach-Hallenberg zeigt deutlich genug, wie sehr der Zahnbau schon durch geringe Vermehrung des Kalkgehaltes im Trinkwasser beeinflusst werden kann!

---

# Bericht

über die

## gemeinschaftliche Versammlung der zahnärztlichen Vereine für das Königreich Sachsen und für Mitteldeutschland

in Naumburg a. S., Sonntag, den 16. Juni 1895.

### Verzeichniss der Anwesenden.

Ackermann, Mühlhausen i. Th.; Ballowitz, Gera; Eichentopf, cand. med. dent., Jena; Escher, Rudolstadt; Fenthol, Leipzig; Freisleben, Leipzig; Frotscher, Plauen i. V.; Gerhardt, Leipzig; Hofzahnarzt Haun, Erfurt; Hederich, Naumburg a. S.; Prof. Dr. Hesse, Leipzig; Prof. Dr. Holländer, Halle a. S.; Höpfner, Weissenfels; Dr. Klare, Leipzig; Lignitz, Leipzig; Luhmann, Gotha; Parreidt, Leipzig; Dr. B. Sachse, Leipzig; Schmidt, Nordhausen; Schaumlöffel, Altenburg; Schwartzkopff, Eisenach; Simon, Gera; Thörmer, Merseburg; Unger, cand. med. dent., Jena; Witt, Gotha; Dr. Witzel, Jena; Zinkler, Chemnitz.

Der Vorsitzende des Mitteldeutschen Vereins, Hofzahnarzt Haun, begrüsste die Anwesenden. Er wünscht, dass die gutbesuchte Versammlung einen befriedigenden Verlauf nehme und ertheilt zunächst dem Herrn Collegen Ballowitz das Wort zu dem angekündigten Vortrage über

### Kronen- und Brückenarbeiten.

Da dieser Vortrag in erweiterter Form als Originalartikel im nächsten Heft der Monatsschr. f. Zahnheilkunde erscheinen soll, können wir uns hier damit begnügen, dem Collegen Ballowitz unseren freundlichsten Dank abzustatten für seine vielen Mühen bei

der Herstellung der zahlreichen Präparate, Karten und Tabellen, die insgesammt zur Unterstützung des Vortrages das Wesen der Kronen und Brücken nach jeder Richtung hin klar veranschaulichten, und die zeigten, dass der Vortragende auf diesem Gebiete wohlbewandert ist.

In der sich dem Vortrage anschliessenden Discussion erhält als erster Dr. Witzel das Wort. Er behaupte in der Beurtheilung der Kronen- und Brückenarbeiten auch heute noch denselben Standpunkt, den er vor einem Jahre eingenommen habe. — Jedes hier vorliegende Präparat zu besprechen, würde den Rahmen einer Discussion weit übersteigen; er bittet aber die Collegen um Angabe präciser Indicationen, wo eine Kronen- oder Brückenarbeit auszuführen sei; denn auch die hier herumgereichten Modellarbeiten zeigten nur, dass **sehr viel Ueberflüssiges gemacht werden könne,** wenn man in gleicher Weise die Zahnreihen der Patienten, wie die hier vorliegenden Gypsmodelle, mit Kronen- und Brückenarbeiten versehen wolle.

Die Mehrzahl dieser Abdrücke stamme nicht von Zahnreihen behandelter Patienten, sondern es seien meist ad hoc zugeschnittene Gypsmodelle. An demselben Fehler krankten auch die Demonstrationen der Kronen- und Brückenarbeiten auf der Versammlung in Frankfurt a. M.

Jeder Zahnarzt aber, der in Wort und Schrift für diese Neuerung eintrete, sollte sich bemühen, da er die Patienten nicht immer vorstellen könne, wenigstens drei Abdrücke von beiden Kiefern der Patienten zu nehmen, und zwar den ersten vor der Behandlung des Mundes, den zweiten nach der Vorbereitung der Zahnreihen durch Extraction, Zahnfüllungen und Präparation der Zahnstümpfe, die Kronen- oder Brückenarbeiten tragen sollen, und einen dritten Abdruck, welcher uns die genaue Articulation der fertig behandelten Zahnreihen zeigt.

Nur wenn solche Modelle der Versammlung zur Begutachtung unterbreitet würden, könnte eine fruchttragende Discussion über die Kronen- und Brückenarbeiten eingeleitet werden.

Selbst die Vorstellung von Patienten mit vollendet schön ausgeführten Kronen- und Brückenarbeiten, wie dies im vergangenen Jahre in dankenswerther Weise gelegentlich der Naturforscherversammlung von den Wiener Collegen geschehen sei, liesse die Frage nach der Indication für die fertiggestellte Zahnoperation zum Theil noch offen, weil der Zustand des Mundes vor der Behandlung durch Gypsmodelle nicht demonstrirt werden konnte.

Redner (Dr. Witzel) habe auch heute als Vertreter der Kuppelfüllungen gegenüber den modernen, aber oft überflüssigen Gold-

kronen der Versammlung wieder neue Gypsmodelle behandelter Zahnreihen vorgelegt, welche den Werth der Kuppelfüllungen klar bewiesen.

Wenn man zugeschnittene Gypsmodelle oder extrahirte und zugeschliffene Zähne mit Goldkronen demonstrire, so würde dadurch zunächst doch nur bewiesen, dass man solche Goldarbeiten entweder selbst machen oder von seinen Gehilfen ausführen lassen könnte, **keineswegs aber, dass dieser Zahnersatz im Munde auch am Platze sei.** Zu einer Beweisführung gehöre unbedingt die Articulation des Zahnstumpfes vor und nach seiner Behandlung. Nur solche Abbildungen, wie sie u. a. auch in dem Werke von Evans (deutsche Uebersetzung S. 234) gebracht wurden, seien geeignet, den Werth der ausgeführten Behandlung klarzulegen.

Dr. Sachs-Leipzig erinnert an die Fälle, welche College Schreiter voriges Jahr in Chemnitz gezeigt hat, in welchen nämlich trotz eingelegter Füllungen immer wieder Caries entstanden ist. Solche Fälle seien z. B. die beste Indication für Kronen.

Ballowitz: Die Indication für Kronen ist doch auch vorhanden, um einen gegenüberstehenden Zahn zu stützen und vor dem Längerwerden zu schützen. Ausserdem contrahirt sich doch jedes Amalgam, mit Ausnahme vielleicht des Kupferamalgams, und aus diesem Grunde leiste doch eine Amalgamfüllung lange das nicht, was eine Goldkrone leiste. Auch gäbe es Fälle, wo man bei lebender Pulpa, um einer Füllung einen sicheren Halt zu schaffen, viel Zahnmasse opfern müsse.

Dr. Witzel erwidert hierauf, dass eine Goldkrone wohl schöner, aber keineswegs leistungsfähiger als eine Kuppelfüllung sei, mit der — und das müsse immer wieder von ihm hervorgehoben werden — die Kaufähigkeit des Zahnstumpfes selbst da wieder hergestellt werden könnte, wo eine Goldkrone wegen bereits veränderter Articulation gar nicht mehr anzubringen wäre.

Vollständig überflüssig halte er den Ersatz einzelner Seitenzähne, so lange der Nebenantagonist noch vorhanden sei. Dieser stütze und verhüte das Längerwerden des Zahnes, auch wenn der Hauptantagonist fehle. Hier sei die wurzelfreie Lücke auch der besten Brückenarbeit vorzuziehen, und deshalb gebe er seinen Patienten oft den Rath, in solchen Fällen keine künstlichen Zähne zu tragen.

Dr. Witzel bittet dringend, die Kronen- und Brückenarbeiten nicht als Modesachen anzusehen, sondern die Bedürfnissfrage in jedem einzelnen Falle sorgfältig zu erwägen und vor allen Dingen auch die sociale Indication zu stellen.

Aber noch auf Eines glaube er hinweisen zu müssen, nämlich auf die Gefahr des Verschluckens nicht mehr festsitzender Brückenarbeiten. Er habe erst vor wenigen Tagen bei

einer jungen Dame eine defect gewordene Brücke herausnehmen und neu befestigen müssen, die einen nur noch ganz schwachen Halt an einem zugeschliffenen und überkapselten Prämolaren gehabt habe. Wie leicht konnte auch in diesem Falle wieder ein blühendes Menschenleben durch ein Verschlucken des Zahnersatzstückes vernichtet werden! Deshalb sollten — wie ja auch der Herr Vortragende selbst betont habe — eigentlich nur herausnehmbare Brücken gemacht werden, Zahnersatzstücke, die man ausserhalb des Mundes sorgfältig reinigen und während der Nacht ablegen könne. Diese gewiss beste Methode des Zahnersatzes sei aber nicht neu, denn er habe in seiner Sammlung ungefähr 40 Jahre alte, von dentistisch geschulten Goldarbeitern angefertigte Zahnersatzstücke mit schmaler Goldbasis, aber gut gearbeiteten, breiten Goldklammern, wie sie schöner heute kaum gemacht würden.

Sehr beachtenswerth erscheine ihm dagegen die von Evans, vom Vortragenden und auch von Dr. Weiser[1]) in Wien empfohlene Methode, Stützzähne, deren Kronenformen eine exacte Umklammerung nicht zuliessen, cylindrisch zuzuschleifen, die umgeformte Zahnkrone zu überkapseln und daran die abnehmbare Brücke vermittelst einer breiten Ringklammer zu befestigen.

Zum Schlusse der Discussion erklärt noch Ballowitz, dass die vorgelegten Modelle keinen Anspruch machten auf technische Sauberkeit, sondern dass sie nur angefertigt seien zu Demonstrationszwecken, um die Kronen- und Brückenarbeit im Princip zu zeigen und um die verschiedenen Systeme zu demonstriren.

Hierauf hielt College Escher seinen Vortrag über:

## Pulpabehandlung und Wurzelfüllungen.

Meine Herren! Wenn ich es unternehme, einen Vortrag über ein so viel besprochenes Thema zu halten, wie es die Behandlung der Pulpen und der Wurzeln der Zähne ist, so geschieht es in der Voraussetzung, dass dieses Thema trotz so vieler Arbeiten darüber noch immer nicht erschöpft ist und dass manchmal ein kleiner Wink bei der Ausführung der Wurzelbehandlung schon Werth hat. Mein Verfahren ist im allgemeinen folgendes:

1) bei freiliegender Pulpa mit erweichter Zahnbeindecke, wenn noch kein oder nicht erheblicher Schmerz vorhanden war: Conservirung der Pulpa durch Ueberkappen und Füllung;
2) bei freiliegender Pulpa mit erweichter Zahnbeindecke oder ohne solche, wenn bereits Nachts oder überhaupt ein wesentlicher Schmerz von einer Stunde Dauer vorhanden war: Cauterisation der Pulpa;
3) bei traumatischen Zuständen der Pulpa:

1) Oesterr.-Ungar. Vierteljahrsschr. f. Zahnheilkde. 1894, S. 349.

a. bei frischer Verletzung einer gesunden Pulpa, wie sie bei unruhigen Patienten während der Präparation für Füllungen vorkommt: Conservirung durch Ueberkappung oder Aetzung;
b. nach älteren Verletzungen der Pulpa, wie z. B. Fractur des Zahnes, mechanische Verletzung beim Kauen, also da, wo sich ein entzündlicher oder septischer Zustand vorfindet: Aetzung;

4) bei Pulpitiden: Pulpa-Aetzung;
5) a. bei Gangrän ohne Complication der Wurzelhaut: Conservirung der Wurzel durch antiseptische Behandlung;
b. bei Gangrän mit Complication des Periostes (incomplete und complete Fisteln): Behandlungsversuch nur in den Fällen, wo genügend Interesse und Geduld beim Patienten vorhanden ist.

Diese Gesichtspunkte sind für mich auch maassgebend für etwaige conservative Behandlung bei Pulpapolypen, bei Pulpa-Periostitis und bei chronisch purulenter Affection der Pulpa.

Complicationen der Wurzelhaut bei Pulpagangrän, besonders die complete Zahnfleischfistel, heilen oft spontan nach gehöriger Desinficirung und Füllung der Wurzelkanäle. Hier ist bei der Desinfection das Verfahren Jung's angezeigt, das flüssige Antisepticum durch das Foramen apicale mit der Pravaz'schen Spritze zu injiciren.

Incomplete Fisteln cystoider Natur heilen oft nach Perforation der Alveolarwand und entsprechender Behandlung von da aus gut, nachdem die Wurzelkanäle antiseptisch gefüllt sind.

Nach diesen allgemeinen Betrachtungen komme ich auf die Behandlung der schmerzenden Pulpa. Bei stark empfindlichem Dentin, nach leichten, vorübergehenden Schmerzen lege ich ein Wattebäuschchen, getränkt mit 20proc. Cocainlösung, ein. Auch Aether camphoratus und Ol. caryoph. erzeugen rasch Anästhesie. Wenn genügend Zeit vorhanden und Separation bei approximalen Cavitäten, sowie Zurückdrängen des Zahnfleisches erwünscht ist, so presse ich Watte, getränkt mit harzigem Kitt von folgender Zusammensetzung in die Cavität oder zwischen die Zähne: Rp. Mastix 4,0, Benzoe 2,0, Myrrha 1,0, Ol. caryoph. 2,0, Acid. carbol. 0,25. — Diese Einlage lasse ich 1 bis 2 Tage liegen.

Sobald jedoch, wie vorhin erwähnt, bereits stärkere Schmerzen von einer Stunde Dauer, besonders auch des Nachts, wo man also auf eine beginnende acute Pulpitis schliessen kann, aufgetreten sind, so cauterisire ich die Pulpa unbedenklich.

Hierzu verwende ich mit gutem Erfolge seit sieben Jahren die bekannte Formel: Rp. Acid. arsenic., Acid. carbol., Morph. muriat. ää 1. Zum Cauterisiren der Pulpapolypen dürfte der Galvanocauter dem Cauterium potentiale vorzuziehen sein.

Bei Pulpitis chronica totalis purulenta und gangraenosa kann durch die Reizwirkung des Arseniks leicht Pulpa-Periostitis entstehen; deswegen wende ich hier nach möglichster Freilegung der afficirten Pulpa gern erst eine milder wirkende Einlage, gewissermaassen zur Controle, an, von der Art wie bei Behandlung des empfindlichen Zahnbeins. Auch versäume ich es nie, die Patienten anzuweisen, bei eintretendem heftigen Schmerz, wenn derselbe durch Druck auf den Zahn noch vermehrt wird, die Einlage zu entfernen und kalte Mundspülungen vorzunehmen.

Ich komme nun zu dem wichtigsten Punkte meiner Ausführungen, auf die Behandlung der cauterisirten oder spontan abgestorbenen Pulpa und der Zahnwurzelkanäle. Ich glaube, dass die Witzel'sche Methode in ihrer heutigen Gestalt wohl befriedigen kann. Sie ist jedoch weit entfernt, sich einer so allgemeinen Anwendung zu erfreuen, wie nach ihrem Renommée wohl anzunehmen wäre. Es scheint, als ob die von Witzel selbst so warm verfochtene Ueberkappung der amputirten Pulpa, welche ja nicht so mühevoll ist, wie antiseptische Wurzelfüllung mit all' ihren Vorbereitungen, hauptsächlich das Streben nach Erleichterung und Vereinfachung der Pulpabehandlungen mit veranlasst habe; und es wird zweifellos ein guter Schritt vorwärts sein, wenn wir von der Anwendung complicirter Mischungen von Desinfectionsmitteln, verbunden mit einer mühsamen Präparationstechnik, zu einfacherem Verfahren gelangen können.

Aus diesem Grunde erregte vor sechs Jahren das Verfahren Baume's grosses Aufsehen und fand viel Nachahmung, indem man hoffte, durch Einpökelung der cauterisirten Pulpa mit Borax diese immun zu erhalten. Auch die Herbst'sche Zinnaufrotirung kam bald in ziemlich allgemeine Aufnahme; doch wurde dieses Verfahren aus theoretischen Gründen etwas discreditirt. Ich muss gestehen, dass ich diese bequeme Behandlung während eines Jahres ziemlich häufig angewendet habe und mich auffälliger Misserfolge nicht erinnern kann. Vor dem Aufrotiren des Zinnblättchens habe ich allerdings nach gründlicher Ausspritzung der Cavität auch diese desinficirt. Ein Verschleppen von Mikroorganismen auf den Wurzelstumpf, wie sie Miller befürchtet, würde dadurch auch zu verhüten sein.

Der von Sachs in Breslau erwähnte schwere Fall nach Anwendung der Herbst'schen Methode seitens eines Zahntechnikers könnte auch nur dann zur Verurtheilung der Methode Veranlassung geben, wenn bewiesen würde, dass die Pulpa bei Aufrotiren des Zinnes keimfrei war. Denn bei einer Pulpitis purulenta seu gangraenosa ist das Verfahren selbstverständlich nicht anzuwenden.

Wenn die Pulpa nach der Aetzung regelrecht entfernt werden kann, so ist dieses am besten auch zu bewerkstelligen. Die Des-

inficirung und Füllung der Wurzelkanäle ist alsdann ein so einfaches Verfahren, dass bei sorgfältiger Ausführung gute Resultate zu erwarten sind, gleichviel ob man diese oder jene Wurzelfüllungsmethode anwendet.

Miller beansprucht von einer Substanz, welche durch Imprägnirung die geätzten, in der Wurzel verbliebenen Pulpareste vor Verwesung zu schützen vermöge, folgende Eigenschaften:

1) sie muss ein starkes Antisepticum sein;
2) sie muss hinreichend löslich und zerfliesslich sein, um die Imprägnation der ganzen Pulpa zu garantiren;
3) sie darf nicht allzu löslich sein, damit sie nicht vom umgebenden Gewebe aufgenommen wird und verschwindet, wie es beim Carbol der Fall ist. Die zu grosse Löslichkeit bietet grössere Gefahr als die Unlöslichkeit;
4) eine coagulirende, erhärtende, eintrocknende Wirkung scheint wünschenswerth;
5) die zu brauchende Substanz soll keine irritirende Wirkung auf das Pericement ausüben, weder bei der Application, noch später;
6) sie soll den Zahn womöglich nicht verfärben;
7) feste Substanzen eignen sich besser als flüssige.

Miller meint, dass es schwierig sei, eine Substanz zu finden, welche alle genannten Bedingungen erfüllt, ebenso schwierig, wie ein vollkommenes Füllungsmaterial zu finden ist.

Meine Herren! Abgesehen von der Pfuscherei, mit Carbol- oder anderer Watte die Pulpakanäle zu verstopfen, besteht die gebräuchlichste Art der Wurzel- und Pulpahöhlenfüllung in Application von Pasten und Cementen. Aber kein Cement und keine Pasta scheint vollkommen die Forderungen, wie sie Miller stellt, zu erfüllen. Nur wenn durch peinliche Desinfection, die in vielen Fällen der Gangraena totalis kaum oft genug wiederholt werden kann, ein aseptischer Zustand sicher erreicht worden ist, darf man es wagen, mit einem erhärtenden Cemente den Wurzelkanal zu verschliessen. Nach Erhärtung eines Cementes verliert dasselbe nach Ansicht vieler Autoren seine antiseptische Kraft ziemlich bald und verhält sich dann indifferent gegen seine Umgebung.

Es haben deshalb manche Collegen die Pasten und Cemente verlassen und sich der Guttapercha zugewendet. Dieselbe lässt sich in Chloroform zu einer syrupartigen Flüssigkeit auflösen, die die Ränder der Wurzelkanäle gut bekleidet und der nachgeführten, erwärmten, consistenten Guttapercha zugleich einen guten Halt gewährt, wodurch dauernde Adaption leicht erzielt wird. Mit diesen Guttapercha-Wurzelfüllungen werden ganz ausgezeichnete Erfolge erzielt. Zahnfleischfisteln heilen oft nach kurzer Zeit, wenn die schuldige Wurzel in dieser Weise, sogar ohne langwierige, wiederholte Des-

inficirung, gefüllt worden ist. Ich bin, beinahe durch Zufall, durch provisorische Wurzelfüllungen auf die eminente Bedeutung dieses Materiales aufmerksam und durch Beobachtung vieler Erfolge ein eifriger Anhänger der Guttapercha geworden.

Den grossen Werth der Guttapercha als Wurzelfüllung ist man jedoch noch zu erhöhen im stande durch geeignete Mitverwendung antiseptischer Mittel. Die Guttapercha, selbst ein harziges Product, verträgt sich ausgezeichnet mit ätherisch-harzigen oder balsamischen Antisepticis, deren sich unschwer eine Anzahl finden lässt.

Die Firma Wilh. Schaper bringt z. B. Dr. Bernardt's Creolinharz als Ueberkappungsmittel in Verbindung mit Asbestkapseln in den Handel. Ich habe seit einem Jahre die Anwendung dieses Creolinharzes erweitert und bringe es nach vorausgegangener Desinfection der Wurzelkanäle als letztes und dauerndes Antisepticum statt der Guttaperchalösung in Anwendung, worauf ich ein Stückchen Hill's Stopping erwärme, dasselbe in das Creolinharz eintauche, so dass es äusserlich noch mehr erweicht wird, und es dann in die Wurzelkanäle, eventuell mit angefetteten Stopfern, wegen der Klebekraft, einpresse. Das Harz wird dadurch von der Guttaperchafüllung noch weiter vorgepresst, und gewöhnlich zeigt ein leichter Schmerz, der schnell vergeht, an, dass man tief genug gestopft hat. Das Verfahren ist demnach ähnlich dem von Sachs im Septemberheft der Monatsschrift 1894 bereits veröffentlichten; nur verwendet Sachs andere Antiseptica. Derselbe drängt Jodoformcement durch Guttaperchastückchen bis zum Foramen apicale und desinficirt bei acuter Periostitis oder bei Vorhandensein eines Secretes wiederholt mit Jodoformäthercarbol.

Der Unterschied in der Wirkung zwischen Cementen und harziger Guttapercha scheint mir darin zu liegen, dass die ersteren mit der Erhärtung ihre antiseptische Kraft immer mehr verlieren, während die halb gelöste Guttapercha und die harzigen Antiseptica bei dem langsamen Process ihres Härterwerdens durch die Verdunstung ihrer Lösungsmittel erst recht antiseptisch wirken. Etwaige Pulpenreste werden von der zähen Masse umschlossen und durch Zusammenschrumpfen sowohl in chemischer als physikalischer Weise zur Mumificirung gebracht. Durch das Verdunsten des Aethers oder anderer Lösungsmittel, sowie durch deren Eindringen in die Dentinkanälchen wird zugleich die Feuchtigkeit der Gewebe mit verdunstet.

Ich verwende zum Desinficiren der Wurzelkanäle meist Lysol in Abwechslung mit Nelkenöl, auch öfters Sublimat 1 : 50 oder, bei Mahlzähnen, Witzel's Sublimatspiritus. Sobald die Kanäle geruchfrei sind, gehe ich sofort zur Wurzelfüllung über, und zwar geschieht dieses alles in den meisten Fällen in einer einzigen Sitzung.

Wegen der Milde des Creolinharzes eignet es sich auch gut zu Pulpaüberkappungen mit den vorhin erwähnten Asbestkappen, wobei es zugleich als schmerzstillendes Stypticum bei Blutung aus der Pulpa von Werth ist. Auch nach Zahnextractionen kann man es, auf einem Wattebäuschchen applicirt, als schmerzstillendes Stypticum verwenden. Auf die Erhärtung der Cementfüllung scheint es keinen nachtheiligen Einfluss zu haben; deswegen eignet es sich auch zur Application in Cavitäten weicher Zähne, z. B. der Milchzähne, vor Einlegen der Füllung. Die Cavitäten bestäube ich vor Einlage plastischer Füllungen häufig auch mit Dermatol, welches ich als antiseptisches Pulver statt des Jodoforms schon seit Jahren verwende.

Dr. Bernardt's Creolinharz besteht nach Schaper's Angabe aus einer ätherischen Lösung von echtem Menabalsam und Creolin. Was Menabalsam ist, wissen weder ich noch die Rudolstädter Pharmaceuten; auch die pharmaceutische Zeitung kennt ihn nicht, doch will sie das Geheimniss aufzudecken suchen.

Ich habe das Creolinharz als ein gutes Beispiel betrachtet, um die Herstellung und Wirkung der Wurzelfüllungen aus Guttapercha in Verbindung mit harzig-antiseptischen Lösungen zeigen zu können; doch ist man durchaus nicht auf dieses Präparat angewiesen. Andere ätherisch-balsamische Desinfectionsmittel, wie Ol. Eucalypti, Ol. Pini silvestr, Balsam. Peruv. u. s. w. würden allein oder in Verbindung mit Jodoform, Dermatol, Aristol oder anderen milden Antiseptics zu verwenden sein. Auch könnte man Mastix, Benzoe, Myrrha u. dergl. Harze in Lösung mit anderen Antiseptics verbinden, und alle diese Präparate würden eine innige Verbindung mit der eingestopften warmen Guttapercha eingehen. Das Kleben dieser Stoffe ist im Anfang allerdings ungewohnt und unbequem bei der Einführung. Zum Einpumpen der flüssigen Harze in die Kanäle empfehlen sich ungebrühte Schweinsborsten, die man in verschiedenen Stärken sich verschafft von der Art, wie sie die Schuhmacher zu ihren Pechdrähten verwenden. Die Klebekraft obiger Präparate halte ich aber gerade für einen wesentlichen Factor ihrer Wirkung, und ich halte dabei ätzende, giftige Antiseptica nicht nur für vollkommen entbehrlich, sondern ich verwerfe sie sogar als gefährlich. Etwaige folgende leichte Periostitis schwindet von selbst nach 1 bis 2 Tagen ohne Nachwirkung.

Besonders werthvoll erscheint mir diese Methode auch für Milchzähne zu sein, deren Pulpen angeätzt werden mussten. Ich amputire dieselben und überdecke sie mit Creolinharzguttapercha bei Vermeidung jeden stärkeren Druckes und habe bisher alle Ursache zufrieden zu sein.

In einem erprobten Präparat oben angeführter Art besitzen wir zwar kein Universalmittel zur Wurzelbehandlung, aber doch

einen zuverlässigen Bacterienfeind, der eine möglichst schnelle, einfache, systematische und durchaus befriedigende Behandlung ermöglicht. Eine solche Substanz dürfte die Forderungen Miller's wohl der Erfüllung näher bringen.

Just vor meiner Abreise zur Versammlung ging mir das Juniheft der Monatsschrift zu, worin zu meiner grossen Ueberraschung meine Methode durch Mühlreiter Ihnen unabsichtlich gewissermaassen empfohlen wird. Mühlreiter verwendet zwar statt der Guttapercha Canadabalsam, doch applicirt er dasselbe Präparat in flüssiger Form in der Weise, wie ich z. B. Creolinharz anwende, und ich glaube constatiren zu können, dass unsere Methoden auf gemeinsamer Basis beruhen, dass sie nur eine Variation sind in der Auswahl der zahlreichen harzig-balsamischen Antiseptica.

Nach Schluss des Vortrages eröffnet Prof. Hesse, welcher von da ab der Versammlung präsidirt, die Debatte mit dem Hinweis, dass es sich hier hauptsächlich um zwei Gesichtspunkte handle: der eine betreffe die Herausnahme des Kanalinhaltes, der zweite die Ausfüllung der Wurzel. Wo die vollständige Herausnahme nicht möglich sei, müsse der Inhalt möglichst unschädlich gemacht werden. Nach diesen Gesichtspunkten habe Prof. Miller (dessen neuerliche Untersuchungen vom Vortragenden gestreift wurden) seine Vorschläge gemacht.

Dr. Witzel bemerkt, dass die Schwierigkeiten bei der Behandlung pulpakranker Zähne erst dann eintreten, wenn der bereits in Zerfall übergegangene Inhalt aus den engen Wurzelkanälen nicht entfernt werden könnte. Das sei in vielen Fällen selbst mit den allerfeinsten Instrumenten nicht möglich, und wenn in solchen Zähnen die fauligen Pulpareste nicht durch ein flüssiges Desinfectionsmittel unschädlich gemacht würden — er verweise auf das von ihm im vergangenen Jahre in Erfurt demonstrirte Verfahren —, so bliebe der Erfolg immer fraglich. Durch geschickte Ausräumung der Wurzelkanäle liesse sich ja viel erreichen, aber — so schloss der Redner — ganz ohne Misserfolge bleibe keiner, er auch nicht.

Escher glaubt, dass das Creolinharz bis zum Foramen apicale gestopft werden kann. Durch Färbung des Harzes (Carmin) habe er es ausprobirt. Bei den bisher üblichen Desinfectionsmethoden hätte man sehr oft im Kanale in schädlicher Weise herumgestochert.

Nachdem auch diese Debatte beendigt, nimmt Prof. Hesse das Wort zu einem Vortrage über den

## Schädel von Johann Sebastian Bach.

In spannender und hochinteressanter Weise unterhielt der Redner die Zuhörer über die Vorkommnisse in Leipzig, die Ausgrabung der Gebeine Sebastian Bach's betreffend, die heute durch

die Tageszeitungen wohl allen Lesern bekannt sind. In Kürze wollen wir aber doch über die Hauptpunkte referiren. Die Anregung zu diesem Vortrage war Herrn Prof. Hesse nämlich gegeben durch eine Aufforderung, die Kiefer- und Zahnverhältnisse an einem ausgegrabenen Schädel, in welchem man den Sebastian Bach'schen zu finden glaubte, zu untersuchen. Diese mussten mit Berücksichtigung der physiognomischen Eigenthümlichkeiten der vorhandenen Bilder von Sebastian Bach eine besondere Lagerung haben, da auf allen diesen Bildern der Unterkiefer eine kräftig vor dem Oberkiefer vorspringende Form hatte. Die Zähne mussten bei solcher Stellung der Kiefer zu einander anormale Schliff- oder Beissflächen zeigen.

Der Aufforderung, die Gebissverhältnisse von Sebastian Bach zu studiren, war damals Prof. Hesse nachgekommen, und er hat in einem längeren, für den Fachmann höchst interessanten und ausführlichen Bericht seine Untersuchungen niedergelegt. (Siehe: Johann Sebastian Bach. Forschungen über dessen Grabstätte, Gebeine und Antlitz von Prof. His.)

Nach diesem Berichte hat sich trotz des unvollständigen Gebisses die Stellung der Kiefer, welche sie im Leben eingenommen hatten, ziemlich sicher bestimmen lassen. Die Vorderzähne beider Kiefer waren in der That horizontal abgeschliffen, wie es bei vorstehendem Unterkiefer der Fall zu sein pflegt. Bei normalem Aufbiss schleifen sich die Zähne schräg ab; die oberen an der Rückfläche, die unteren an der Vorderfläche.

So haben odontologische Untersuchungen dazu beigetragen, den Schädel als den „echten" zu erkennen. Wenn es auch kein mathematischer Beweis gewesen ist, so war es doch ein Wahrscheinlichkeitsbeweis. —

Reichen Beifall erntete Prof. Hesse mit diesen und seinen weiteren Mittheilungen über die schliessliche Modellirung des Schädels zu einem Kopf durch einen Leipziger Künstler.

Den Schluss des Programmes bildete ein Vortrag von Dr. Sachse-Leipzig über

## Fälle aus der Praxis.

Vortragender spricht zunächst über die in der chirurgischen Poliklinik von Prof. Th. Kölliker, an welcher Vortragender zahnärztlicher Assistent ist, geübte Behandlung einiger Oberkieferhöhlen-Erkrankungen. Die Eröffnung des Antrums geschah in allen Fällen von der Alveole aus. Es wird der Hauptwerth auf eine sofortige recht weite Eröffnung der Höhle gelegt und deshalb, im Gegensatz zu den Operateuren, welche nur einen engen Kanal anlegen, nicht nur mit einem starken Troikar eröffnet, sondern es werden mit der Luer'schen Knochenzange eventuell die Alveolarränder so weit ab-

geschnitten, dass man mit dem kleinen Finger in die Höhle hineinfühlen kann. Darauf wird die Höhle energisch ausgespült und mit dem Finger abgetastet. Sind reichliche Granulationen vorhanden, so wird das Antrum, soweit zugänglich, mit dem scharfen Löffel ausgekratzt und unter Umständen erst einige Tage mit Jodoformgaze tamponirt. Sonst wird sofort nach der Operation die Partsch'sche Kanüle eingeführt. Vortragender demonstrirt mehrere solcher Kanülen und erläutert deren eminente Vorzüge vor allen anderen bisherigen Vorrichtungen zur Drainage des Antrums.

Eine genaue Abbildung der Kanüle hat Partsch in seiner diesbezüglichen Arbeit in „Scheff's Handbuch für Zahnheilkunde" gegeben.

Vortragender hebt hervor, dass die Kanüle stets sofort eingesetzt werden kann, auch in zahnlosem Munde sich vollständig festsauge, dass ihre Reinigung sehr leicht zu bewerkstelligen sei und schliesslich, dass ihr Preis ein sehr geringer sei. (Die Kanüle ist bei Herm. Härtel, Fabrik chirurgischer Instrumente, Breslau, Weidenstrasse, zu haben und kostet circa 75 ₰.)

Zur Ausspülung des Antrums wird irgend ein antiseptisch-adstringirendes Mittel gewählt, doch wird öfters (alle acht Tage) mit dem Mittel gewechselt, da es sich gezeigt hat, dass der adstringirende Einfluss der Mittel auf die Schleimhaut durch den Wechsel nur erhöht wird. Bevorzugt wird Lysol, Alum. aceticum und bei starkem Foetor des Ausflusses, besonders im Anfange, Creolin. Vortragender giebt die Krankengeschichten einiger auf diese Methode behandelter und geheilter Fälle.

Diagnostisch interessant war folgender Fall:

Frau R., 45 Jahre alt, wird vom Hausarzt mit der Diagnose: „Sarkom des rechten Oberkiefers und Jochbeins?" Herrn Prof. Köliker überwiesen.

Status bei der Aufnahme: Patientin sieht sehr herabgekommen aus. An der rechten Gesichtsseite eine starke Anschwellung im Gebiete des Jochbogens und des Infraorbitalrandes, welche seit vier Monaten bestehen soll und allmählich grösser geworden sei. R. Exophthalmus. In der Gegend der Superfic. facial. keine Hervorwölbung. Oberkiefer fast ganz zahnlos, bis auf die schon stark resorbirten Wurzeln der beiden rechten Prämolaren. Ausfluss nach der Nase zu nicht vorhanden. Die Probepunction ergab blutig-seröse Flüssigkeit.

Diagnose: Neubildung am Oberkiefer und Jochbein, eventuell vom Antrum ausgehend. Zur Sicherung der Diagnose wurden in Morphium-Aethernarkose zunächst die beiden Wurzeln extrahirt. Dieselben sassen nur noch ganz oberflächlich im Kiefer und waren ohne Zusammenhang mit der Neubildung. Darauf wurde ein breiter Schnitt an der stark vorgewölbten Uebergangsstelle der Wange angelegt und mit der Knochenzange das Antrum weit eröffnet. Dasselbe zeigte sich mit mächtigen Granulationen und verdickten und verkästen Eitermassen angefüllt. Der Knochen war an vielen Stellen nekrotisch und der ausschabende Löffel drang bis an den Orbitalrand. Da makroskopisch die Neubildung keinen

malignen Eindruck machte und das Ergebniss der mikroskopischen Untersuchung abgewartet werden sollte, so wurde in dieser Sitzung nur die Höhle möglichst sauber geschabt, tüchtig ausgespült und mit Jodoformgaze tamponirt. Nach 14 Tagen bekam Patientin — nachdem sich die Geschwulst als gutartig erwiesen hatte — eine Partsch'sche Kanüle, die sie heute noch trägt. Exophthalmus und Anschwellung sind sichtbar zurückgegangen. Vortragender zweifelt nicht an der späteren vollständigen Genesung der Patientin.

Sachse wirft sodann an der Hand zweier von ihm beobachteten Fälle die Frage auf, ob der chronische, subcutane Gebrauch von Morphium einen besonderen deletären Einfluss auf die Zähne habe. Er hat nur in dem Buche von Warnekros über das Füllen der Zähne eine kurze Bemerkung gefunden, dass Defecte am Zahnhalse besonders häufig bei Morphiumgebrauch seien, sonst ist diese Frage in der gesammten ihm zugänglichen Literatur unerwähnt geblieben.

Der eine Patient war ein Apotheker, der im Jahre 1890 Vortragenden consultirte und ihm zugleich offen gestand, dass er Morphinist sei. Eine grössere Anzahl Schneidezähne und Prämolaren zeigten tiefe Cavitäten an den Zahnhälsen. Schmelz und Zahnbein waren ausserordentlich weich und porös, so dass es oft Schwierigkeiten machte, glatte Ränder zu präpariren. Vortragender füllte die unter dem Zahnfleisch liegenden Theile mit Zinngold, alles andere mit Gold. Nach vier Jahren, während welcher Zeit Patient von Leipzig verzogen war, bekam Vortragender einen Brief von demselben, des Inhalts, dass er sich eben zum ersten Male wieder einem Zahnarzt vorgestellt und dass dieser fast alles in Ordnung gefunden habe. „Allerdings habe ich — so schreibt Patient — mich damals sofort einer Morphiumentziehungskur unterworfen und habe seitdem kein Morphium mehr gebraucht. Meine Zähne sind wieder sichtbar besser geworden."

Der zweite Fall betrifft einen morphiumsüchtigen Arzt, welchem Vortragender October 1893 eine ausserordentlich grosse Anzahl Füllungen legte.

Hierbei waren auch eine Anzahl Cavitäten an den Zahnhälsen. Gefüllt wurde, je nach der Cavität, mit Gold, Zinngold, Kupferamalgam und Cement. April 1895 stellte sich Patient wieder vor mit einem wahrhaft erschreckenden Zustande des Mundes. Auf den ersten Blick erschienen alle Schneidezähne wie gezackt, gezähnt. Fast alle Füllungen waren herausgefallen, viele neue Cavitäten entstanden. Bei der Untersuchung zeigte sich das Zahnbein auffallend erweicht, während der Schmelz, dem seine feste Unterlage entzogen war, brüchig wurde, so dass Patient klagte, dass er sich in letzter Zeit ganze Stücke der Zähne abgebissen habe. Anamnestisch wurde eruirt, dass Patient seit sechs Jahren Morphinist sei, in den letzten Monaten aber infolge immer grösserer Beschwerden

(Schlaflosigkeit und Verdauungsstörungen) die Dosen bedeutend vergrössert habe. — Alle Zähne wurden extrahirt.

Vortragender meint nun, dass er aus den zwei Fällen keinen bestimmten Schluss ziehen wolle, um so mehr, als die Literatur keine ähnlichen Fälle enthalte. Er bitte aber die Herren Collegen, ihre Beobachtungen mittheilen zu wollen und dabei darauf zu achten, dass es auf die Beantwortung folgender Fragen ankomme:

„Uebt der chronische subcutane Gebrauch von Morphium direct einen deletären Einfluss auf die Zähne aus, derart, dass eine chemische Veränderung etwa der Mundflüssigkeiten eintritt, oder aber hängt die Zerstörung der Zähne zusammen mit dem meistens vorhandenen schlechten Ernährungszustande der Patienten, derart, dass durch die Ausläufer der Odontoblasten die im Dentin abgelagerten Kalksalze diesem wieder entzogen und dem Kreislauf zugeführt werden, um an anderer Stelle verwendet zu werden?“

Erst, wenn eine grössere Zahl solcher Fälle beschrieben sei, werde man an die Beantwortung obiger Fragen gehen können.

Zum Schlusse spricht Sachse noch über die unglücklich verlaufene Extraction einer oberen Eckzahnwurzel:

Frau W., 38 Jahre alt, wurden am 10. Januar 1894 in der Poliklinik alle oberen Wurzeln wegen Trigeminusneuralgie extrahirt. Als Vortragender die rechte obere Eckzahnwurzel, welche eine Fistel unterhielt, extrahirte, hatte er das Gefühl, als ob die Wurzel plötzlich aus der Zange fort sei. Doch unterschied sich dieses Gefühl in der Hand wesentlich von demjenigen, welches man hat, wenn eine Wurzel aus der Zange springt. Da die Alveole aber leer war, im Munde auch nichts gefunden wurde, so wurde die Operation fortgesetzt in der Annahme, dass die Wurzel doch herausgesprungen sei.

11. Januar. Patient hat starke rechtsseitige Anschwellung, heftiges collaterales Oedem. Am Ansatze des Nasenflügels lässt sich ein harter Knoten fühlen, trotzdem findet die Sonde die Wurzel in dem Knoten nicht. Unter Eisumschlägen und antiseptischem Ausspülen schwindet die Schwellung bis auf den harten Knoten, von welchem ausgehend eine dünnflüssige Eitersecretion durch die Alveole hindurch bestehen bleibt.

Deshalb am 18. Januar Schnitt durch die Schleimhaut bis auf den Knoten; Auslöffelung desselben. Derselbe barg die mit einem grossen Granulum versehene Wurzel. Dieselbe war also beim Ansetzen der Zange in die Weichtheile gedrungen, nachdem die labiale Wand der Alveole entweder a priori abnorm dünn oder aber durch die chronische Fistel eingeschmolzen worden war. Leider ist durch die gesetzte Infection ein Theil des Kieferknochens

nekrotisch geworden und Patient erst nach längerer Behandlung geheilt worden.

Vortragender ist nun der Ansicht, dass er zwar an und für sich die Erkrankung verursacht habe, sich wohl aber keine directe Schuld beimessen könne, da eben anscheinend der Knochen so verdünnt war, dass ein Durchstossen desselben unvermeidlich wurde. Er theilt den Fall nur zur Warnung mit, damit man in ähnlichen Fällen sofort energisch die Weichtheile absuche.

In der Discussion berichtet Haun, dass er Morphiumkranke kenne, die keine schlechten Zähne hätten.

Witzel kennt gleichfalls einen Patienten, der viel Morphium und Cocain gebraucht habe, dessen Mund aber nach sorgfältiger Instandsetzung (Extraction der nicht mehr füllbaren Zähne und Füllen und Reinigen aller übrigen) durchaus in Ordnung sei.

Bezüglich der Defecte an den von Dr. Sachse dem Morphiumkranken ausgezogenen oberen Vorderzähnen (welche der Versammlung vorgelegt wurden) fragt Schwartzkopff den Vortragenden, ob diese brüchigen Defecte an den Schneideflächen nicht auch verursacht sein könnten durch horizontalen Biss der Kiefer, worauf Sachse erwidert, dass nach seiner Meinung das Schadhaftwerden der Zähne bei Morphinisten eben darin bestände, dass die Zähne „brüchig" würden.

Die sehr anregenden Verhandlungen wurden beendigt durch einen Vortrag von Dr. Witzel über die Articulation bei ganzen Gebissen, den der Redner in erweitertem Rahmen später zu veröffentlichen gedenkt.

---

**Bericht über die interne Sitzung des Zahnärztlichen Vereins für Mitteldeutschland.** Bei Gelegenheit der zehnjährigen Stiftungsfeier des zahnärztlichen Instituts in Leipzig hatte der Zahnärztliche Verein für Mitteldeutschland einstimmig beschlossen, den allverehrten Director, Herrn Prof. Dr. Hesse, zum Ehrenmitglied zu ernennen.

Um für die Ueberreichung des Diploms dem Mitteldeutschen Verein seinen Dank abzustatten, erschien Herr Prof. Hesse in der internen Sitzung und dankte mit freundlichen Worten für die ihm erwiesene Ehre, die er in diesem Falle um so höher geschätzt hätte, als es die erste Ehrenmitgliedschaft gewesen wäre, die ihm von einem zahnärztlichen Verein entgegengebracht worden. Er hoffe — so schloss Redner — dass die guten Beziehungen der beiden nachbarlichen, heute hier tagenden zahnärztlichen Vereine, der Verein von Sachsen und Mitteldeutschland, immer dieselben bleiben mögen. — Die Mitglieder des Zahnärztlichen Vereins für Mitteldeutschland werden dieser Worte eingedenk sein und sich ihrerseits bemühen, in Zukunft wie bisher in bester Collegialität und treuer „Zangenbrüderschaft" mit den allzeit „gemüthlichen" Sachsen zusammenzuleben und zu tagen, um so mehr als das Sachsenland alle drei Ehrenmitglieder des Vereins birgt: Hesse, Klare und Parreidt.

Die Rechnungslegung geschah durch Collegen Ackermann (Mühlhausen i. Th.) in Vertretung des Kassirers, Herrn Collegen Reisert in Erfurt. Die erwählten Revisoren fanden die Kasse und die Kassen-

bücher in tadelloser Ordnung, und es wurde daraufhin dem Kassirer Decharge ertheilt.

In dem Wahlgange zu dem nächstjährigen Versammlungsorte vereinigte Gotha die meisten Stimmen auf sich, und es erklärten die Gothaer Collegen Witt und Luhmann sich zur Uebernahme der localen Vorbereitungen bereit. Die Versammlung wird im Mai nächsten Jahres stattfinden.

Der bisherige Vorstand: Haun, Schwartzkopff und Reisert wurde per traditionem wiedergewählt.

Endlich wurde der Vorstand auf einen Antrag von Schwartzkopff hin beauftragt, an Stelle einer sogenannten Standesordnung einen Paragraphen in die Statuten aufzunehmen resp. vorzuschlagen und zur Abstimmung circuliren zu lassen, nach welchem der Vorstand bei vorkommendem Verhalten eines Mitgliedes „gegen Sitte und Ordnung" ermächtigt ist, den Collegen in ermahnender Weise und zunächst auf gütigem und friedlichem Wege an seine „Standesehre" zu erinnern.

Als neue Mitglieder wurden aufgenommen: Privatdocent Dr. Ad. Witzel in Jena und Zahnarzt Ballowitz in Gera (R.).

Der Rest der Tagesordnung war vertraulicher Art.

E. Schwartzkopff, derz. Schriftführer.

---

# Auszüge und Besprechungen.

**Wallace: Esophagotomy and Gastrotomy for the Removal of a Denture from the Esophagus.** (The Lancet Nr. 3862, S. 73 ff.)

Eine 28jährige Frau verschluckte während des Schlafes ein künstliches (oberes, unteres?) Stück mit 5 Zähnen. Dasselbe blieb im Oesophagus stecken und war fühlbar hinter dem Manubrium sterni. Die Oesophagotomie wurde an tiefster Stelle ausgeführt. Da aber die Entfernung des Gebisses von hier aus nicht möglich war, wurde durch die Bauchwand hindurch der Magen eröffnet und von hier aus das künstliche Stück aus der untersten Partie des Oesophagus entfernt. Die Magen- und Bauchwunde wurden sogleich verschlossen, während die Oesophaguswunde nur partiell durch Nähte geschlossen und mit Jodoformgaze drainirt wurde. Durch die vorsichtigste Ernährung in den ersten 4 Tagen per rectum, dann per os, wurde Heilung erzielt. — Ein Fremdkörper soll nach Verf. nie im Oesophagus länger verweilen. Ist er nicht einfach zu entfernen, soll die Oesophagotomie, und bei Sitz des Fremdkörpers direct über dem Magen die Gastrotomie gemacht werden. Die Operationen an sich sind gefahrlos, sobald eine geeignete Ernährung darnach eintritt. *Brubacher.*

**Charles S. Tomes: Amalgams.** (Journal of the British Dental Association 1895, Nr. 2.)

Tomes untersuchte, wie die Contraction der Amalgamfüllungen zu umgehen sei, und fand dabei, dass, wenn man alte Amalgamreste bis zum Erscheinen kleiner Quecksilberkugeln erhitze und die so plastisch gewordene Masse unter kräftigem Condensiren in Glasröhrchen füllt, ein Schrumpfen der Füllung nicht eintritt. Das Material in dieser Weise in der Mundhöhle zu verwenden, habe aber seine grossen Schwierigkeiten, da es ausserordentlich rasch härtet, so dass ein Finiren der Füllung vor dem Hartwerden nicht ausführbar ist. Bei weiterem Experimentiren stellte sich dann heraus, dass es schon genüge, die Contraction einer aus frisch gemischtem Amalgam hergestellten Füllung zu verhindern, wenn man der frischen Masse etwa die Hälfte oder auch nur ein Drittel wieder aufgewärmten Amalgams zusetze; zugleich werde das Amalgam dadurch rasch härtend. *Dr. Jung.*

---

**Dr. Noyes: Wiederherstellung eines stark zerstörten Molaren.** (Dental Register März 1895, S. 148.)

Um in stark zerstörten Molaren in Fällen, wo der Patient nicht geneigt ist, eine Krone aufsetzen zu lassen, der Amalgamfüllung einen Halt zu gewähren, legt Noyes einen Platindraht rings um die Krone, dessen Enden zusammengedreht sind und in die Cavität hineinragen, so im Amalgam Halt findend und diesem Halt gewährend. Eine zweckmässig angelegte Rinne für den Draht verbindet sein Heruntergleiten nach dem Zahnfleisch.

*Dr. Jung.*

---

**Dr. Sigel Roush** (Washington): **A Possibility in Tooth-Filling.** (Dental Cosmos, Decbr. 1894, S. 978.)

Obwohl, wie Verf. ausführt, es im ersten Augenblick als ein utopischer Traum gelten könnte, Füllungen auf elektrolytischem Wege in den Zähnen anzubringen, so ist ihm dies nach seiner Angabe doch in einer bis zu einem gewissen Grade befriedigenden Weise gelungen, so dass Hoffnung vorhanden ist, die Methode mit der Zeit zu einer befriedigenden zu gestalten. Es braucht nicht besonders hervorgehoben zu werden, dass ein idealer Anschluss der Füllung an die Cavitätenwände auf keine andere Weise so gut zu erreichen sei, als beim elektrischen Niederschlag.

Roush hat bis jetzt seine Experimente an extrahirten Zähnen angestellt, wobei er äusserst perfecte und schöne Füllungen erhielt. Um Füllungen auf diese Weise im Munde herzustellen, müssten einige Schwierigkeiten überwunden werden, die aber nach Ansicht des Verf. nicht unübersteiglich sind. Solche Schwierigkeiten seien:

1. Den zu füllenden Zahn in einem wasserdichten Trog zu isoliren. Das lasse sich bewerkstelligen durch eine Kautschukkappe oder ein Gummirohr, welches am Zahnhalse befestigt sei und mit dem offenen Ende aus der Mundhöhle herausragte. Um den Process verfolgen zu können, könnte ein Glasstück zwischengeschoben werden. Bei oberen Zähnen müsste das Rohr syphonartig gebogen sein, um die Oeffnung höher halten zu können, als den Zahn.

2. Die Flüssigkeit könnte zerstörend auf die Zahnsubstanz wirken oder giftig sein, Einwände, die bei geeigneter Auswahl der Mittel hinfällig sind.

3. „Es möchte zu lange dauern" — nach Meinung des Verf. könnte jedoch eine Füllung auf diese Weise schneller hergestellt werden, als ein Durchschnittsoperateur sie zu legen im stande wäre.

4. Der Strom könnte dem Patienten Schmerzen machen, was aber auch nicht zutreffe, da solche Ströme, wie sie hier bedingt werden, nicht wahrnehmbar sind, wenn man sie durch den Kiefer leitet.

5. Es könnte die Frage entstehen, ob die Zahnsubstanz den Strom durchlasse. Dies sei der Fall, sowie sie feucht ist. Ein dünner Kupferdraht, mit irgend einer Partie des Mundes in Contact gebracht, oder auch nur mit einem feuchten Schwamm verbunden und dem Gesicht über dem Zahn applicirt, gebe genügend Leitung.

6. Die Präparation des Materials zum Niederschlag mache keine Schwierigkeiten, nachdem es genüge, Streifen des reinen Metalles (Gold u. s. w.) mit dem einen Pol in Verbindung und an die Cavität heranzubringen. *Dr. Jung.*

# Kleine Mittheilungen.

Die deutsche Redaction der **schweizerischen Vierteljahrsschrift** für Zahnheilkunde übernimmt an Stelle Dr. Th. Frick's künftig Dr. med. Schirmer in Basel.

---

**Zahnärztliches Adressbuch** für das Jahr 1896. VIII. Jahrgang. (Dr. Erich Richter's Selbstverlag, Berlin Nr. 4.)

Das nützliche Werk erscheint dieses Jahr pünktlich beim Jahreswechsel. Wir finden darin die früheren Vorzüge wieder und noch einige dazu. Vor allem müssen wir die zunehmende Genauigkeit mit jedem Jahrgange anerkennen — absolut genau kann bekanntlich ein derartiges Werk nie werden. Bei Aufzählung der zahnärztlichen Lehranstalten sind für jedes Land kurz die Vorbedingungen des Staatsexamens und der Berechtigung zur Praxis vorausgeschickt. Im Uebrigen finden wir bekanntlich die Prüfungsordnung für Deutschland, dann Taxen, Fachvereine und vor allem die Verzeichnisse von Personen, welche sich mit zahnärztlicher Praxis befassen in Deutschland, Oesterreich-Ungarn, der Schweiz, Dänemark, Schweden, Norwegen, Finnland, Belgien, Holland

und Rumänien. Auch aus Russland, Bulgarien, Serbien, Konstantinopel und Aegypten sind Personalverzeichnisse beigegeben. Manche interessante statistische Ergebnisse können aus dem Werke geschöpft werden. Wir empfehlen das Nachschlagebuch jedem Berufsgenossen. *P.*

---

Die **Handlungen zahnärztlicher Bedarfsgegenstände** schickten ihren Geschäftsfreunden anlässlich des Jahreswechsels wieder brauchbare Geschäftsbücher. Zuerst traf der „Deutsche Dental-Notiz-Kalender" von Friese & Rohrschneider ein mit der bekannten zweckmässigen Einrichtung.

Das „Dental Memorandum" von W. Schaper enthält auf den letzten Blättern neuen Text. [Der Mappe lag eine Broschüre bei: „Neuerungen und Verbesserungen in der Herstellung und Verarbeitung der leichtflüssigen Emaillen von D. Reisert", die alle Aufmerksamkeit derjenigen in Anspruch nimmt, die sich mit derartigen Arbeiten befassen. Wir finden besonders die Ursachen der Misserfolge klar angegeben.]

Eicke's „Zahnärztliches Tagebuch", das schon beim ersten Erscheinen voriges Jahr grosse Vorzüge hatte, ist dieses Jahr noch vervollkommnet, indem es ein Kalenderblatt und Schemata zu monatlichen Zusammenstellungen bekommen hat.

Der Wandkalender von Herrmann Thiel ist besonders für's technische Laboratorium zum Vormerken bestellter Arbeiten geeignet.

Das „Dental-Notizbuch" von C. Ash & Sons hat dieselbe Einrichtung und gute Ausstattung wie in früheren Jahren. Es ist besonders geeignet zum Vormerken verabredeter Operationsstunden.

Der Wandkalender von Geo Poulson ist ebenso wie voriges Jahr.

Mögen die Beschenkten die Geschäftsbücher recht oft zu gebrauchen Gelegenheit finden. *π.*

---

Als **locales Anästheticum** von prompter Wirkung, die ca. 5 Minuten anhält, wird im Dental Register, Januar 1895, eine Mischung von 10 Th. Chloroform, 15 Th. Aether und 1 Th. Menthol in Sprayform empfohlen. *Dr. J.*

---

Zur **Behandlung superficieller Caries** empfiehlt Bonwill Paraffin. Nach Anlegen des Cofferdams soll die Cavität gründlich mit heisser Luft ausgetrocknet, dann mit Chloroform behandelt und hierauf mit heissem Paraffin getränkt werden. „Es ist unmöglich, dass Caries wieder auftritt, wenn man Bedacht darauf nimmt, den Zahn richtig zu gestalten." *Dr. J.*

---

Edmund Owen äussert sich **über die Behandlung der Milchzähne** dahin, dass nur einfache cariöse Zähne gefüllt werden sollten und solche, die durchaus sicher und leicht zu desinficiren seien, alle übrigen sollten rücksichtslos extrahirt werden. Es ist nicht anzunehmen, dass eine frühzeitige Extraction den Kiefer in seiner Entwicklung hemmen oder die zweiten Zähne infolgedessen um Platz in dem Kiefer streiten müssten. Es sind ja die bleibenden Zähne im Kiefer angelegt und bedingen bei der vor sich gehenden Entwicklung ein Wachsthum des Kiefers. [Diese Anschauung dürfte mit Recht nicht allgemeinen Glauben finden —. Vor allem ist eine häufige Besichtigung des Milchgebisses angezeigt.] (The Lancet, 16. Juni 1894.) *B.*

---

**Der XII. internationale medicinische Congress** wird mit Genehmigung Sr. Majestät des Kaisers von Russland unter dem Erlauchten Protectorat Sr. Kaiserlichen Hoheit des Moskauer Generalgouverneurs Ssergei Alexandrowitsch von Montag den 19. August bis Montag den 26. August (nach russischem Stil vom 7. bis 14. August) 1897 in Moskau tagen. Wie es mit der Section für Zahnheilkunde wird, ist noch unbekannt.

---

**Zahnärztliches Institut und Poliklinik in Hamburg.** Der Leiter des Instituts, Herr Zahnarzt Fenchel, lieferte kürzlich den ersten Bericht über die Thätigkeit vom 1. bis 30. November 1895, woraus wir einige Angaben hier mittheilen. — Die Gesammtzahl der im Institute vorgenommenen Behandlungen betrug 539 an 165 verschiedenen Patienten (82 weiblichen und 83 männlichen) in 279 Sitzungen. Von den 165 Patienten wurden 104 unentgeltlich behandelt, 61 gegen Ersatz der Auslagen. 249 Zähne wurden durch Füllen erhalten, während in 136 Fällen nur durch Extraction der schmerzenden Zähne Hilfe geleistet werden konnte.

---

**Ueber Zahnwechsel und verwandte Fragen** veröffentlicht W. Dietlein im Anatomischen Anzeiger Bd. X., Heft 11 Untersuchungen, die sich über 7500 Personen erstrecken. Danach soll die zweite Dentition bei Kindern besser situirter Kreise bis zu 9 Monaten früher beginnen als bei Kindern der ärmeren Bevölkerung. Der Eckzahn soll bei Mädchen durchschnittlich 9 Monate, der zweite Mahlzahn 6 bis 7 Monate früher durchbrechen als bei Knaben. Der kleine obere Schneidezahn wird bei Städtern in 3 Proc. der Fälle vermisst, bei der Landbevölkerung knapp in $^1/_2$ Proc. *P.*

---

# Verzeichniss

## der

## Mitglieder des Central-Vereins deutscher Zahnärzte.

## 1895.

### A. Ehrenmitglieder.

| | | | |
|---|---|---|---|
| 1) | *v. Bergmann, Ernst,* o. Prof., Dr. med., Geh. Rath u. s. w., | Berlin, | 1889. |
| 2) | *Goltz, Gidon Gebhardt,* | Leer, | 1894. |
| 3) | *Kneisel sen., Leop.,* | Halle a. d. S., | 1887. |
| 4) | *Partsch, Karl,* ao. Prof., Dr. med., | Breslau, | 1895. |
| 5) | *Süersen, Wilh.,* Dr. chir., Geh. Hofrath, | Berlin, | 1890. |
| 6) | *Virchow, Rudolf Ludw. Carl,* o. Prof., Dr. med., Geh. Rath u. s. w., | Berlin, | 1890. |
| 7) | *Waldeyer, Wilh.,* o. Prof., Dr. med., Geh. Rath, | Berlin, | 1889. |

### B. Correspondirende Mitglieder.

| | | | |
|---|---|---|---|
| 1) | *Bödecker, C. F. W.,* D. D. S., | New York, | 1884. |
| 2) | *Dentz, W. G.,* | Amsterdam, | 1871. |

| | | | |
|---|---|---|---|
| 3) | *Dulkeit, James,* | Riga, | 1865. |
| 4) | *Dwinelle, W. H.,* D. D. S., | New York, | 1861. |
| 5) | *Evans, Thomas W.,* D. D. S., | Paris, | 1861. |
| 6) | *Flagg, J. Foster,* D. D. S., Prof., | Philadelphia, | 1861. |
| 7) | *Harding, Thomas G.,* | London, | 1861. |
| 8) | *Hepburn, Robert,* | London, | 1861. |
| 9) | *Hulme, Rob. T.,* | London, | 1861. |
| 10) | *Ketson, G. A.,* | London, | 1861. |
| 11) | *Magitot, Emil,* Dr. med., | Paris, | 1861. |
| 12) | *Murphy, James,* D. D. S., | Petersburg, | 1860. |
| 13) | *Peirce, C. N.,* D. D. S., Prof., | Philadelphia, | 1861. |
| 14) | *Richardson, Benj. W.,* | London, | 1861. |
| 15) | *Rogers, T. A.,* | London, | 1861. |
| 16) | *Salter, James,* | London, | 1861. |
| 17) | *Saunders, Edward,* | London, | 1860. |
| 18) | *Souesserott, J. L.,* D. D. S., | Chambersburg, | 1861. |
| 19) | *Taft, J. L.,* D. D. S., Prof., | Cincinnati, | 1861. |
| 20) | *Underwood, Thomas,* | London, | 1861. |
| 21) | *Waite, George,* Dr. med., | Liverpool, | 1861. |
| 22) | *Ziegler, Geo. T.,* D. D. S., | Philadelphia, | 1861. |

## C. Ordentliche Mitglieder.

| | | | |
|---|---|---|---|
| 1) | *Ackermann, Johann Ernst,* | Mühlhausen i. Th., | 1880. |
| 2) | *Andreae, Ph.,* Dr. phil., | Hamburg, | 1888. |
| 3) | *Aussfeldt, Rudolph,* | Charlottenburg, | 1890. |
| 4) | *Baden, Ferdinand,* | Altona, | 1860. |
| 5) | *Bahls, H.,* | Greifswald, | 1895. |
| 6) | *Barbe, Paul,* | Berlin, | 1880. |
| 7) | *Baume, Robert,* Prof. Dr. phil., | Berlin, | 1874. |
| 8) | *Bejach, M.,* | Berlin, | 1895. |
| 9) | *Berten, P.,* Dr. med., Privatdocent, | Würzburg, | 1889. |
| 10) | *Bleichsteiner, A.,* Dr. med., Privatdocent, | Graz, | 1889. |
| 11) | *Blochmann, Carl Ernst Jul.,* | Dresden, | 1888. |
| 12) | *Blume, August,* | Berlin, | 1878. |
| 13) | *Blumm, Vincenz,* Dr. med., | Bamberg, | 1880. |
| 14) | *Bock, Georg,* | Nürnberg, | 1875. |
| 15) | *Brüning,* | Essen a. d. R., | 1895. |
| 16) | *Brunsmann, Joh. Jul.,* Dr. med., Hofzahnarzt, | Oldenburg, | 1875. |
| 17) | *Burdorff, Julius,* | Heide (Holstein), | 1867. |
| 18) | *Chasté, P.,* | Zerbst | 1895. |
| 19) | *Dappen, Friedrich Wilh.,* | Crefeld, | 1874. |
| 20) | *Dellevie, Hugo,* Dr. med., | Hamburg, | 1889. |
| 21) | *Detzner, Philipp,* | Speyer, | 1875. |
| 22) | *Döbbelin jun., Carl,* D. D. S., | Königsberg i. Pr., | 1894. |
| 23) | *Dorn, R.,* Dr. med., | Fürth | 1895. |
| 24) | *Elias, Emil,* | Hamburg, | 1884. |
| 25) | *Elverfeld, Anton,* | Gelsenkirchen, | 1889. |
| 26) | *Escher, Otto,* | Rudolstadt, | 1893. |
| 27) | *Feinemann, Max,* | Moskau, | 1885. |
| 28) | *Fenthol, Otto,* D. D. S., | Leipzig, | 1889. |
| 29) | *Flörke, Emil,* Dr. med., | Bremen, | 1861. |
| 30) | *Freisleben, Georg,* | Leipzig, | 1885. |
| 31) | *Frey, Max,* | Heidelberg, | 1887. |
| 32) | *Fricke, Carl Wilh.,* Dr. med., Privatdocent, | Kiel, | 1867. |
| 33) | *Frotscher, Martin,* | Plauen i. V., | 1892. |

| | | | |
|---|---|---|---|
| 34) | *Gerhardt, Max,* | Leipzig, | 1885. |
| 35) | *Grunert, Otto,* D. D. S., | Berlin, | 1876. |
| 36) | *Haeseler, Johannes,* | Braunschweig, | 1880. |
| 37) | *Hahl, Gösta,* | Berlin, | 1894. |
| 38) | *Haun, Carl,* Hofzahnarzt, | Erfurt, | 1862. |
| 39) | *Heinrich, Gust.,* Hofzahnarzt, | Dessau, | 1880. |
| 40) | *Heitmüller, Carl,* D. D. S., | Göttingen, | 1889. |
| 41) | *Henrich, Anton,* D. D. S., | Frankfurt a. M., | 1883 |
| 42) | *Herbst, Wilhelm,* D. D. S., | Bremen, | 1876. |
| 43) | *Hering, Franz,* Dr. med., Hofrath, | Leipzig, | 1860. |
| 44) | *Hering, Franz,* Dr. phil., | Leipzig, | 1895. |
| 45) | *Hermann, Wilh.,* D. D. S., | Halle a. d. S.. | 1877. |
| 46) | *Hesse, Friedrich,* Dr. med., D. D. S., ao. Prof., | Leipzig, | 1884. |
| 47) | *Heuckeroth, Friedrich,* Hofzahnarzt, | Cassel, | 1868. |
| 48) | *Hille, Max,* | Dresden, | 1894. |
| 49) | *Hindrischedt, Friedrich,* | Stettin, | 1882. |
| 50) | *Hirschfeld, William,* D. D. S., | Paris, | 1892. |
| 51) | *Hoppe, Richard,* Dr. phil., | Leipzig, | 1893. |
| 52) | *Hörstel, Erich,* | Plauen i. V., | 1886. |
| 53) | *Hroch, Fritz,* D. D. S., | Dresden, | 1885. |
| 54) | *Hube, Carl August,* | Leipzig, | 1868. |
| 55) | *Hübschmann, Friedr.,* | Hof, | 1884. |
| 56) | *Huppert, Leo,* Dr. med., | Beuthen, O/S., | 1891. |
| 57) | *Jessen, Ernst,* Dr. med., Privatdocent, | Strassburg i. E., | 1890. |
| 58) | *Jung, Emil,* | Braunschweig, | 1886, |
| 59) | *Karras, F.,* | Berlin, | 1894. |
| 60) | *Kasprowicz, Stanislaus,* | Posen, | 1891. |
| 61) | *Katz,* Dr. phil., | Berlin, | 1894. |
| 62) | *Kempfe, Max,* Dr. med., | Magdeburg, | 1890. |
| 63) | *Kempfe, Robert,* | Magdeburg, | 1869. |
| 64) | *Kirchner, Georg,* D. D. S., | Königsberg i. Pr., | 1890. |
| 65) | *Klages, Heinr.,* | Bremen, | 1879. |
| 66) | *Klare, Gustav,* Dr. med., | Leipzig, | 1863. |
| 67) | *Klein, Emil,* Hofzahnarzt und Hofrath, | Stuttgart, | 1871. |
| 68) | *Kleinmann, Friedr.,* Arzt und Zahnarzt, | Flensburg, | 1867. |
| 69) | *Klencke, Robert,* Dr. phil., Hofzahnarzt, | Hamburg, | 1871. |
| 70) | *Klingelhöfer, Emil,* D. D. S., | Berlin, | 1882. |
| 71) | *Koch, Georg Wilh.,* | Giessen, | 1864. |
| 72) | *König, Ferd.,* Dr. med., pr. Arzt, | Mainz, | 1880. |
| 73) | *Kolbe, Adolf,* | Kiel, | 1891. |
| 74) | *Kollmar, Emil,* Dr. med., Hofzahnarzt, | Carlsruhe, | 1880. |
| 75) | *Kraiker, Gottlieb,* | Kreuznach, | 1883. |
| 76) | *Krille, Franz,* | Hamburg, | 1889. |
| 77) | *Kühne, Friedr.,* Dr. med., | Magdeburg, | 1880. |
| 78) | *Kühns, Carl,* | Hannover, | 1876. |
| 79) | *Kunst, Adolf,* | Berlin, | 1882. |
| 80) | *Kuntzen, Werner,* | Berlin, | 1887. |
| 81) | *Labaschin, Gustav,* | Berlin, | 1893. |
| 82) | *Landau, Julian,* D. D. S., | Berlin, | 1890. |
| 83) | *Lange, Ernst Rich.,* D. D. S., | Zittau, | 1883. |
| 84) | *Laury, Erich,* | Berlin, | 1887. |
| 85) | *Lignitz, Wilh.,* | Leipzig, | 1894. |
| 86) | *Lippold, Hugo,* Hofzahnarzt, | Rostock, | 1880. |
| 87) | *Lipschitz, Moses,* | Berlin, | 1894. |
| 88) | *Lobek,* Dr. med., | Chemnitz, | 1895. |
| 89) | *Löwe, Hermann,* D. D. S., | Berlin, | 1882. |
| 90) | *Luhmann, C.,* | Gotha, | 1893. |

| | | | |
|---|---|---|---|
| 91) | *Lustig, Max,* | Berlin, | 1887. |
| 92) | *Mallachow, Louis Wilh.,* | Berlin, | 1867. |
| 93) | *Matthes, Robert,* | Zwickau, | 1874. |
| 94) | *Mayer, Alexius,* | München, | 1887. |
| 95) | *Meder, Fritz,* | München, | 1887. |
| 96) | *Mex, Paul,* | Berlin, | 1884. |
| 97) | *Meyer, Tranbjerg Th.,* | Lübeck, | 1892. |
| 98) | *Middelkamp, Oscar,* D. D. S., | Heidelberg, | 1883. |
| 99) | *Miller, W. D.,* Dr. med. et phil., D. D. S., ao. Prof., | Berlin, | 1894. |
| 100) | *Möller, Leo Carl Johs.,* | Leipzig, | 1893. |
| 101) | *Montigel, Friedrich,* | Chur, | 1880. |
| 102) | *Montigel, J.,* | Heilbronn, | 1895. |
| 103) | *Morgenstern, Michael,* D. D. S., | Baden-B., | 1882. |
| 104) | *Mühlreiter, Eduard,* | Salzburg, | 1865. |
| 105) | *Müldener, Robert,* | Greifswald, | 1884. |
| 106) | *Niepa, L.,* | Kiel, | 1891. |
| 107) | *Oehleker, Franz,* | Hamburg, | 1869. |
| 108) | *Paal, H.,* D. M. D., | Dresden, | 1894. |
| 109) | *Parreidt, Julius,* | Leipzig, | 1876. |
| 110) | *Paulson, Gerhardt,* | Frankfurt a. M., | 1882. |
| 111) | *Petsch, Albert,* | Berlin, | 1882. |
| 112) | *Pflüger, Moritz,* Dr. phil., | Hamburg, | 1867. |
| 113) | *Pfrenger, Ernst,* | Coburg, | 1887. |
| 114) | *Redes, Magnus,* | Magdeburg, | 1890. |
| 115) | *Reisert, D.,* | Erfurt, | 1886. |
| 116) | *Richter, Arthur,* | Berlin, | 1887. |
| 117) | *Richter, C. H. H.,* | Stettin, | 1880. |
| 118) | *Riegner, Hans,* D. D. S., | Breslau, | 1888. |
| 119) | *Roese,* Dr. med., Privatdocent, | Freiburg i. B., | 1893. |
| 120) | *Rohden, Martin,* | Berlin, | 1890. |
| 121) | *Sachs, W.,* D. D. S., | Breslau, | 1889. |
| 122) | *Sachse, B.,* Dr. phil., | Leipzig, | 1891. |
| 123) | *Salzmann, Ferd.,* Dr. med., | Münster i. W., | 1889. |
| 124) | *Sauber, Wilhelm,* | Berlin, | 1890. |
| 125) | *Schäfer, Johann,* | Braunschweig, | 1887. |
| 126) | *Schaumlöffel, Th. Carl Diedr.,* | Altenburg, | 1893. |
| 127) | *Scheps, Julian,* Dr. med., | Breslau, | 1890. |
| 128) | *Schirmer, Alfred,* Dr. med., Privatdocent, | Basel, | 1891. |
| 129) | *Schlenker, Moritz,* | St. Gallen, | 1875. |
| 130) | *Schlott, Max,* | Halle, | 1893. |
| 131) | *Schmidt, Gust. Ludwig,* | Lübeck, | 1878. |
| 132) | *Schmitt, A. J.,* | Strassburg i. E., | 1880. |
| 133) | *Schneider, Friedrich,* Dr. phil., Hofzahnarzt, | Erlangen, | 1874. |
| 134) | *Schnoor sen., C.,* Hofzahnarzt, | Schwerin, | 1863. |
| 135) | *Schnoor jun., Gustav,* Leibzahnarzt, | Schwerin, | 1890. |
| 136) | *Scholtz, W.,* | Carlsruhe, | 1886. |
| 137) | *Schreiter, Moritz Richard,* | Chemnitz, | 1874. |
| 138) | *Schrott, Johann Joseph,* | Mülhausen i. E., | 1863. |
| 139) | *Schwanke, Paul,* | Graudenz, | 1894. |
| 140) | *Schwartzkopff, Ernst,* | Eisenach, | 1884. |
| 141) | *Schwarze, Paul,* D. D. S., | Leipzig, | 1883. |
| 142) | *Siegfried, Max,* | Meissen, | 1886. |
| 143) | *Skogsborg, Rudolf,* | Stockholm, | 1871. |
| 144) | *Stahn, Otto,* | Mainz, | 1881. |
| 145) | *Starcke, Franz,* | Leipzig, | 1882. |
| 146) | *Sternfeld, Alfred,* Dr. med., | München, | 1885. |

| | | | |
|---|---|---|---|
| 147) | *Stickler, Ludwig,* | München, | 1887. |
| 148) | *Stickler, Michael,* | Würzburg, | 1880. |
| 149) | *Strauss, G.,* | Hamburg, | 1893. |
| 150) | *Suckstorff, Theodor,* | Wismar, | 1879. |
| 151) | *Thörmer, Max Richard,* | Merseburg, | 1893. |
| 152) | *Thomas, Hugo,* | Guben, | 1894. |
| 153) | *Tidick, Carl,* | Berlin, | 1890. |
| 154) | *Timme, Hennig,* | Hannover, | 1890. |
| 155) | *Voss, J.,* | Bielefeld, | 1892. |
| 156) | *Walkhoff, Otto,* | Braunschweig, | 1883. |
| 157) | *v. Walther, Gustav,* D. D. S., | Berlin, | 1876. |
| 158) | *Walther, Raimund,* D. D. S., | Wiesbaden, | 1881. |
| 159) | *Warnekros, Ludwig,* Dr. med., Prof., | Berlin, | 1884. |
| 160) | *Weber, Hugo,* | Berlin, | 1890. |
| 161) | *Weichardt, Hugo,* | Oldenburg, | 1893. |
| 162) | *Westphal, H.,* | Potsdam, | 1889. |
| 163) | *Wiegels, Wilhelm,* | Schwerin, | 1879. |
| 164) | *Will, R.,* | Schwerin, | 1892. |
| 165) | *Windmüller,* Dr. med., | Hamburg, | 1893. |
| 166) | *Witt, Raimar,* | Gotha, | 1877. |
| 167) | *Witzel, Adolf,* Dr. med., Privatdocent, | Jena, | 1872. |
| 168) | *Witzel, Carl,* | Marburg, | 1892. |
| 169) | *Witzel, Julius,* | Dortmund, | 1892. |
| 170) | *Wolff, Albert,* | Berlin, | 1887. |
| 171) | *Ziegel, Max,* | Görlitz, | 1868. |
| 172) | *Zimmermann, A.,* | Bremerhaven, | 1895. |
| 173) | *Zimmermann, C. W. G.,* Dr. phil., Hofzahnarzt, | Berlin, | 1880. |

## D. Ausserordentliche Mitglieder.

| | | | |
|---|---|---|---|
| 1) | *Baštýr, Alfred,* Dr. med., | Prag, | 1888. |
| 2) | *Beick, Johannes,* | Rotterdam, | 1883. |
| 3) | *Carlson,* D. D. S., | Gothenburg (Schweden), | 1895. |
| 4) | *Friedrich, Alexander,* | Arnheim, | 1884. |
| 5) | *Hillischer,* Dr. med., | Wien, | 1891. |
| 6) | *Kolbe,* | Petersburg, | 1885. |
| 7) | *Lindhardt, L.,* | Kopenhagen, | 1891. |
| 8) | *Otté, Eduard Hubert,* | Zwolle, | 1886. |
| 9) | *Otté, Josef,* | Groningen, | 1884. |
| 10) | *Robicsek, Salomon,* Dr. med., | Wien, | 1893. |
| 11) | *Schaefer, C.,* | Amsterdam, | 1893. |

## Der Vorstand.

I. Vorsitzender: *Hesse, F.,* Prof. Dr. med., Leipzig, Goethestr. 5.
II. „ *Haun, C.,* Hofzahnarzt, Erfurt, Gartenstr. 5.
III. „ *Schneider, F.,* Hofzahnarzt Dr. phil., Erlangen (zugleich Delegirter zum Vereinsbund).
I. Schriftführer: *Schmidt, L.,* Lübeck.
II. „ *Kirchner, Georg,* D. D. S., Dr. phil., Königsberg.
I. Kassirer: *Zimmermann,* Georg, Hofzahnarzt Dr. phil., Berlin, Leipzigerstr. 39.
II. „ *Blume, Aug.,* Berlin.

Druck von A. Th. Engelhardt in Leipzig.

*XIV. Jahrgang. 2. Heft.* *Februar 1896.*

# Deutsche Monatsschrift

für

# Zahnheilkunde.

*[Nachdruck verboten.]*

## Systematik der Kronen- und Brückenarbeiten.[1])

Von

**E. Ballowitz,** Zahnarzt in Gera.

Mit 19 Abbildungen.

Verehrte Anwesende! Es ist über die Anfertigung der Kronen- und Brückenarbeiten in der letzten Zeit viel geschrieben und gesprochen worden, und hiesse es Eulen nach Athen tragen, wollte ich dieses Thema meinem heutigen Vortrage zu Grunde legen; vielmehr möchte ich dasselbe, nur soweit es sich um technische Erleichterungen hierbei handelt und zum Verständniss einiger neuer von mir angewandter Methoden erforderlich ist, nebenbei berühren, hauptsächlich aber über die Arten des Kronen- und Brückenersatzes, über die Systematik desselben sprechen, wobei ich auf Grund meiner persönlichen Erfahrungen die verschiedenen Systeme einer Kritik unterziehen werde.

Betrachten wir zunächst den Kronenersatz, so können wir drei verschiedene Arten desselben unterscheiden:

---

1) Vortrag in der gemeinschaftlichen Versammlung der Zahnärztlichen Vereine für Mitteldeutschland und für das Königreich Sachsen in Naumburg den 16. Juni 1895.

I. den theilweisen Kronenersatz;
II. den halben Kronenersatz;
III. den vollen Kronenersatz.

Diese von mir gemachte Eintheilung, glaube ich, dürfte allen Anforderungen genügen, da man in diese drei Rubriken alle Kronensysteme leicht unterbringen kann.

Der theilweise Kronenersatz wird angewandt:

1) bei abgenutzten und fracturirten Schneiden und Spitzen der Vorderzähne, wobei der Ersatz ausgeführt sein kann:

a) in Gold. Sie sehen diese Art des Ersatzes auf meinem Kronen- und Brücken-Tableau[1]) an der linken Seite Fig. 12 veranschaulicht. Die Anfertigung derartiger Goldspitzen wird von mir in folgender Weise ausgeführt. Nachdem der Wurzelkanal in erforderlicher Weise behandelt und der Zahnstumpf mit Schleifrädern gleichmässig abgeschliffen ist, lässt man in den Kanal einen vierkantigen Stift ein, biegt dessen äusseres hervorstehendes Ende stumpfwinklig um und nimmt alsdann Abdruck. An dem hiernach hergestellten Gypsmodell, von dem zuvor der Wurzelstift, den man im Abdruck zur Sicherung der Führung in der Gypskrone mit dünnem Draht spiralförmig umwickelt, vorsichtig entfernt wurde, wird die fehlende Spitze mit Wachs reconstruirt und $^1/_2$ mm unterhalb dieser Wachscontur in gleichmässigem Abstande eine Linie gezogen, die uns angeben soll, wieviel der Goldkronentheil den Zahnstumpf umfassen soll. Die so präparirte Kronenspitze wird bis zur markirten Linie in Moldine abgedrückt und in diesen Abdruck Melottes oder irgend ein anderes leichtflüssiges Metall gegossen. Dieser Metallausguss bildet die Matrize für die jetzt zu stanzende Goldspitze. Ich bemerke hierbei, dass ich bei dem Kronenersatz das Giessen einer Patrize für überflüssig und zeitraubend halte und schon seit Jahren als Gegenstanze eine starke Bleiplatte benutze, womit man in allen Fällen auskommt. Für die Herstellung dieser Goldspitzen empfiehlt es sich, dünneres Goldblech (0,20 mm) als für den Vollkronenersatz (0,30 mm) zu nehmen. Nachdem man dieses dünne Goldblech so

1) Ballowitz' lithogr. Tableau (Ash & Sons) zeigt, in welcher Weise ein arg vernachlässigter Kiefer durch die verschiedenen Arten des Kronen- und Brückensystems ersetzt werden kann.

genau wie nur möglich an die Matrize angebogen hat, stanzt man allmählich stärker die Goldspitze in der Bleiunterlage und löthet, nachdem man die gewünschte Form erzielt hat, die Ränder aneinander. (Bei grossen Spitzen muss man dieselbe aus zwei Theilen fertigen, die mit einander verlöthet werden, da es nicht möglich ist, grosse Kronentheile auf einmal zu stanzen.) Hat man sich überzeugt, dass der gestanzte Kronentheil in gewünschter Weise dem Zahnstumpfe anliegt, so perforirt man den ersteren an der Spitze in der Art, dass der vierkantige, schon beim Abdrucknehmen benutzte Stift von der Kronenspitze aus in den Wurzelkanal gelassen werden kann, und fixirt Stift und Kronentheil an der Aussenseite in richtiger Lage zu einander mit Klebewachs oder Harz. Nachdem man nun das Kronentheilchen mit dem Wurzelstifte von dem Naturzahne abgehoben hat, füllt man auch das Innere der Kronenspitze mit Klebewachs aus und entfernt die erste und provisorische äussere Klebewachs-Fixation. Man setzt alsdann dasselbe in eine Mischung von Gyps und Asbest in der Art, dass man in das Kronentheilchen, worin sich der für die Aufnahme in den Wurzelkanal bestimmte vierkantige Stift befindet, hineinschaut. Das Innere dieses Kronentheilchens füllt man bis $^1/_2$ mm seiner Höhe mit Goldloth, wodurch zugleich der Stift fixirt wird (event. auch mit Zinn, das nachträglich an der äusseren Spitze galvanisch vergoldet wird). Der ringsum an dem Kronentheilchen befindliche Rand ist zum Uebergreifen über den Zahnstumpf berechnet und wird auf das genaueste demselben anpolirt. Riegner beschreibt diesen Ersatz schon früher, führt denselben jedoch in etwas anderer Weise aus, als ich. Diese Art des Ersatzes ist eine äusserst angenehme und bequeme und namentlich in den Fällen zu empfehlen, wo Schwächlichkeit oder Nervosität uns von dem Legen einer Goldconturfüllung absehen lassen. Beim Montiren dieses Kronenersatzes sind ganz speciell die Goldränder desselben der Zahnkrone anzupoliren, damit nicht durch geringes Abstehen des Goldrandes Speisepartikelchen Gelegenheit gegeben wird, schädlichen Einfluss auf den Zahnstumpf auszuüben.

Unter gewissenhafter Berücksichtigung dieses Punktes kann dieser Ersatz speciell für Eckzähne, an denen sich wegen ihrer ovalen Form das Anpoliren der Goldränder noch leichter bewerkstelligen lässt, als bei Schneidezähnen, empfohlen werden,

doch ist bei sehr exactem Arbeiten auch für letztere diese Art des Ersatzes noch anzurathen. Sind gleichzeitig mehrere Schneiden resp. Spitzen an den Vorderzähnen nach dieser Methode zu ersetzen, so thut man gut, nicht jede einzeln auf dem Zahne zu befestigen, sondern dieselben nach Brückenart untereinander mit Loth zu verbinden und in continuo zu montiren. Als zweckmässige Befestigung für eine derartige, aus Kronentheilchen zusammengesetzte Brücke dienen Stifte, die in etwaige nekrotische,

Fig. 1.

Fig. 2.

zuvor antiseptisch behandelte Zähne eingelassen werden. Fig. 1 veranschaulicht Ihnen diesen Fall. Interessiren dürfte es Sie, in dieser Weise sogar eine Zahnanomalie, die Ihnen als „gerader Biss" bekannt ist und wobei es, wie im vorliegenden Falle (siehe Fig. 2), zu umfangreicher Abnutzung an den Schneiden der Zähne gekommen ist, ausgeglichen zu sehen (Fig. 3). Alle Vorderzähne sind an ihren abgenutzten Flächen durch Goldkronentheilchen, die brückenartig untereinander mit Loth verbunden sind, reconstruirt, und ist der Halt dieser Brücke, durch ganze Goldkronen, die auf die Bicuspidaten beiderseits gesetzt wurden, bedingt. Ich will an dieser Stelle sogleich anführen, dass ich den theilweisen Goldkronenersatz überall dort empfehlen kann, wo wir bei günstigen Conturen der Zähne, bei einiger Genauigkeit, immer noch einen guten Anschluss der Goldränder an den Zahnstumpf bewirken können.

Fig. 3.



b) Es können, wie es Herbst uns zeigt, derartige abgenutzte Spitzen resp. Schneiden (gerader Biss), durch Goldringe, die man mit schnell härtendem Amalgam ausfüllt, ersetzt werden. Da ich derartige Arbeiten selbst nicht ausgeführt habe, so kann ich mich nur auf Herbst als Gewährsmann berufen, der uns versichert, dass ein derartig behandelter Zahn acht Jahre mit Erfolg der weiteren Abnutzung Widerstand geleistet habe, und scheint darnach also dies Verfahren empfehlenswerth zu sein.

c) Es können aber auch ferner die abgenutzten und fracturirten Schneiden und Spitzen der Vorderzähne ersetzt sein in Gold mit Porzellanfaçade nach Stiftzahnart. Sie sehen diesen Fall auf meinem demnächst erscheinenden Tableau „Operative Technik“ [1]) an der rechten Kieferhälfte in Fig. 3 veranschaulicht.

Diese Operation wird von mir in folgender Weise ausgeführt: Nachdem der Wurzelkanal in entsprechender Weise behandelt und der Zahnstumpf glatt abgeschliffen ist, wird ein vierkantiger Stift in den Wurzelkanal eingelassen und ein künstlicher Zahn so weit abgeschliffen, dass er genau dem Zahndefecte entspricht und der abgeschliffenen Naturkrone haarscharf anliegt, wobei darauf zu achten ist, dass die Crampons noch von einer genügend starken Schicht Porzellanmasse umgeben sind (eventuell muss man an der Spitze oder Schneide dem entsprechend abschleifen). Dieser künstliche Zahntheil wird mit einer Schutzplatte aus Gold versehen und im Munde, während man ihn genau dem Zahnstumpfe anpasst, zusammen mit dem Stifte fixirt und nach Erhärtung der Fixirungsmasse herausgenommen, in Gyps-Asbest-Masse eingebettet

1) Ballowitz' lithogr. Tableau „Operative Technik“ veranschaulicht in ca. 150 lithographisch künstlerisch ausgeführten, nur nach der Natur aufgenommenen Bildern die gesammte moderne Zahnheilkunde. Wir sehen alle Erkrankungen der Pulpa vom sensiblen Dentin bis zur Gangrän der Pulpa mit ihren Ausgängen in Wurzelhautentzündungen, Fistel- und Abscess-Bildungen bis in die Details deutlich ausgeführt und erkennen die pathologischen Vorgänge an den Blutgefässen und Geweben, zu deren Heilung uns die entsprechenden Operationen und die gesammten Füllungs-Methoden im Bilde schrittweise, dem Gange der Technik entsprechend, vorgeführt werden. Ausserdem befinden sich noch auf dem Tableau Zahnfleischerkrankungen, mikroskopische Durchschnitte, Abbildungen von Spaltpilzen u. a. m. Eine ausführliche Broschüre bildet den Cicerone zu dem farbenreichen Bilde.

und hart gelöthet; die hintere Zahncontur modellirt man alsdann, unter Berücksichtigung des Bisses, mit Wachs, an dessen Stelle man später Zinn, das galvanisch vergoldet wird, bringt. Dieser partielle Kronenersatz verdient wegen seines natürlicheren Aussehens entschieden den Vorzug vor dem nur aus Golde hergestellten in den Fällen, wo durch den Biss nicht ein Abbeissen des Porzellanstückes zu befürchten ist, wie bei geradem Bisse. Selbstverständlich ist auch bei ihm genauestes Abschliessen des künstlichen Kronentheiles mit dem Zahnstumpfe, was durch Abschleifen zu bewerkstelligen ist, Hauptbedingung für einen dauernden Erfolg der Arbeit.

d) Endlich können die fracturirten Spitzen noch ersetzt werden durch Porzellan-Zahnersatz (Logan-crown) in der Art, wie Sie es auf meinem Tableau „Operative Technik" (linke Kieferhälfte Fig. 1) ausgeführt sehen. Die Logankrone wird, unter Belassung eines Kegels um den Platinstift, dem glatt geschliffenen Zahnstumpfe auf das genaueste adjustirt, nachdem zuvor eine dem Zapfen des Porzellanzahnes entsprechende Oeffnung in die Naturkrone gemacht worden ist. Hierdurch wird in Verbindung mit dem in den Kanal eingelassenen Stifte der Halt des künstlichen Kronentheilchens gesichert. Auch diese Art des Ersatzes kann warm befürwortet werden, da sie absolut dauerhaft ist und das Aussehen des Zahnes in natürlichster Weise wiedergiebt. Erschwerend für die Ausführung derselben ist nur der Umstand, dass wir die Logankronen nicht immer in den gewünschten Formen und Nüancen erhalten können. Es gehört in diese Rubrik ferner noch ein grosser Theil der Ersatzmethoden in Porzellan, wie sie uns von Heitmüller in seiner ausführlichen Arbeit „Wiederherstellung der Zahnconturen" vorgeführt werden.

2) Der theilweise Kronenersatz bei cariösen Defecten wird auf der Kaufläche der Molaren angewandt, wo der Ersatz wiederum in Gold oder Porzellan (Inlay) ausgeführt wird. Sie sehen beide Fälle auf meinem Tableau „Operative Technik" (linke Kieferhälfte Fig. 6 und 7) und finden eine genaue Beschreibung der Technik in meiner gleichnamigen Broschüre. Beide Operationen sind entschieden dem Bedürfnisse entsprungen, bei möglichster Schonung der Patienten eine möglichst dauerhafte und elegante Ausfüllung grosser Höhlen zu bewirken. Sie wissen,

wie schwierig es oft ist, bei sehr sensiblen Patienten, und leider kommen diese in praxi aurea vorwiegend vor, Goldfüllungen zu legen; das geringste Hämmern ist solchen Naturen schon zuwider und regt sie derartig auf, dass sie tagelang noch darunter zu leiden haben. Dies sind die Fälle, wo ich diese eben erwähnten Methoden bestens empfehlen kann. Sie sparen hierdurch Umstände und Zeit und schaffen sich dankbare Patienten, die entzückt sind über die schönen Füllungen und über Ihre schonende Behandlung.

3) Der theilweise Kronenersatz kommt noch zur Anwendung in Gestalt von Bändern und Spangen, um eine innige Verbindung eines künstlichen Zahntheiles mit dem Zahnstumpfe zu bewirken. College Reisert hat uns gelegentlich der vorjährigen Versammlung in Erfurt gezeigt, wie man einen fracturirten unteren Schneidezahn, selbst bei intacter Pulpa, noch durch einen derartigen Ring, woran der künstliche Zahntheil angelöthet ist, reconstruiren kann (siehe Fig. 4). Auch beim Aufsetzen einer Porzellankrone kann man derartige Ringe mit Erfolg benutzen; sie haben auch hier, wie schon gesagt, den Zweck, eine möglichst innige Verbindung des Zahnstumpfes mit der Krone zu bewirken. Sie sehen einen derartigen Fall auf meinem Tableau „Operative Technik" (rechte Kieferhälfte Fig. 7) veranschaulicht. Sind die Wurzelconturen buchtig, so dass der Goldring nicht überall anliegt, so lehrt uns Herbst, den Abstand zwischen Stumpf und Ring mittels Guttapercha auszufüllen, ein Verfahren, das für derartige Fälle nicht warm genug empfohlen werden kann. Auch bei sogenannten Kuppelfüllungen aus Amalgam kann man mit Erfolg derartige Bänder, aber nicht aus Gold, sondern aus Platin, oder Gold mit Platin doublirt, wie es neuerdings von der Firma Timme & Co. in New York in Handel gebracht wird, verwenden (die Bänder aus Gold sind wegen der grossen Affinität des Quecksilbers zum Golde, wodurch letzteres spröde und brüchig wird, zu vermeiden), namentlich dann, wenn die Wurzel schon tief abgestockt ist und man eine Splitterung derselben befürchten muss; auch einen der-

Fig. 4.

artigen Fall veranschaulicht mein Tableau „Operative Technik“ (linke Kieferhälfte Nr. VIII). Statt der Ausfüllung dieser Ringe mit Porzellankronen oder Amalgam brennt sich Herbst Glasblöcke, die er in denselben mit Cement befestigt (siehe Herbst, Neuerungen, S. 146).

4) Wendet man den theilweisen Kronenersatz noch an in Gestalt von Wurzelkapseln, um einen hermetischen Abschluss der Wurzeln zu erreichen und sie so vor Infection zu schützen. Es ist dies das sicherste und beste Verfahren, um eine Wurzel auf unendlich lange Zeit als Träger für eine Krone oder Brücke brauchbar zu erhalten, und es kann daher nicht dringend genug empfohlen werden. Abbildungen von derartigen Wurzelkapseln sehen Sie auf meinem Kronen- und Brückentableau: linke Kieferhälfte Fig. 11 und rechte Kieferhälfte Fig. 5.

Fig. 5.

Fig. 6.

5) Endlich findet der theilweise Kronenersatz noch Verwendung als Befestigungsmittel abnehmbarer Brücken, sei es als offene oder geschlossene Ringe, Bänder, Spangen u. s. w. Bei richtiger Anwendung können sehr viele Arten des theilweisen Kronenersatzes als vorzügliche Befestigungsmittel für abnehmbare Brücken dienen, worauf ich bei Besprechung der abnehmbaren Brücken zurückkommen werde.

Die zweite Art des Kronenersatzes bildet der halbe Kronenersatz. Diese wird ausschliesslich zur Befestigung von festen Brücken benutzt, um als unsichtbare Brückenbefestigung zu dienen (siehe Fig. 5 und 6). Meist sind es die ersten oder zweiten Bicus-

pidaten, die man mit derartigem halben Kronenersatz versieht. Ich will gleich vorausschicken, dass ich diesen Kronenersatz für feste Brücken (die sehr seltenen Fälle, in denen er bei abnehmbaren Brücken Verwendung findet, kommen hierbei nicht in Betracht) absolut verwerfe, da es selbst bei der denkbar vollendetsten technischen Ausführung nicht möglich ist, diese halbe Krone mit ihren Goldrändern der Naturkrone so anzupoliren, dass nicht ein geringer Abstand bliebe, zumal an den Approximalflächen, wo auch schon durch blosses Hervorragen des Goldkronenrandes Speisereste zurückgehalten werden. Sie werden sich entsinnen, dass ich bei der Besprechung des theilweisen Goldkronenersatzes bei fracturirten Spitzen der Eck- und Schneidezähne diesen Ersatz empfahl, wo doch auch die Goldränder dem Zahnstumpfe anpolirt werden müssen und sich wundern, dass ich in dem einen Falle eine Ihnen vielleicht gleich erscheinende Operation empfehle, während ich sie im anderen Falle verwerfe. Wollen Sie, m. H., zur Rechtfertigung hierfür nicht vergessen, dass Sie es in dem einen Falle nur mit dem Ersatze von Kronentheilchen der Vorderzähne zu thun hatten, die an allen Stellen leicht den Polirinstrumenten zugänglich sind und die vermöge ihrer Form gar nicht einmal die Ansammlung von Speiseresten begünstigen, während Sie es im anderen Falle mit Approximalflächen von Backzähnen zu thun haben, bei denen das geringste Vorstehen des Goldrandes schon insofern verhängnissvoll wird, als es zur Ansammlung von Speiseresten und der damit verbundenen Schädigung führt. Aber sehen wir selbst von diesen schwerwiegenden, gegen die Ausführung dieses Ersatzes sprechenden Gründen ab, so muss der Umstand schon bestimmend sein, dass ein derartiger Ersatz beim Kauen gelockert wird, mithin gar nicht einmal seinem Zweck entspricht. Um Ihnen eine Erklärung für die Entstehung dieser wirklich sehr unpraktischen Ersatzmethode zu geben, muss ich zurückgreifen in die Geschichte der Kronen- und Brückenarbeiten. Wie Ihnen Allen ja bekannt, ist das Vaterland unserer feintechnischen Arbeit Amerika. Zu einer Zeit, als man drüben anfing, diese neue Specialität des Ersatzes zu cultiviren, gingen die Bestrebungen der Operateure dahin, feste Brücken zu arbeiten, und je mehr man sich nach dieser Richtung hin zu vervollkommnen suchte, je mehr man nach neuen Befestigungsarten für feste Brücken haschte, um so mehr entfernte

man sich von dem richtigen Wege, um so mehr brachte man das Brückensystem in Misscredit, denn die anfänglich so viel gepriesenen guten Eigenschaften der festen Brücken, die die eigenen Zähne ganz und gar ersetzen sollten, sie wurden zu Schanden, sobald die vielen unzweckmässig gewählten Brückenbefestigungen versagten. Zu einer dieser unzweckmässigen Brückenbefestigung gehört auch die soeben beschriebene Halbkrone, die ein ebensolcher Nonsens ist, wie die im grossen Umfange angewandten Self cleansing spaces, die der erfindungsreiche Amerikaner gleichfalls zur Construction der festen Brücken brauchte, die aber, wie ich weiter unten zeigen werde, aus mehreren Gründen zu verwerfen sind.

Was aber sollen wir mit den Brückenarbeiten beginnen? werden Sie mich fragen, wenn Sie hören, dass die doch so häufige Befestigung für feste Brücken, die Halbkrone, sowie die Self cleansing spaces zu verwerfen sind; diese Frage lassen Sie mich gelegentlich der Besprechung der festen und abnehmbaren Brücken beantworten.

Die dritte Art des Kronenersatzes endlich sind die „Vollkronen". Sie können entweder in Gold oder Porzellan ausgeführt sein; zu den letzteren gehören die vielen Arten der Stiftzähne, von denen an dieser Stelle nur die Logankrone, Bonwillkrone, Lowkrone und Wiesendanger's Idealkrone genannt seien. Von Goldkronen unterscheidet man die Goldcontur- und die Goldparallelseiten-Krone; erstere hat vor letzterer den Vorzug des schöneren Aussehens, da sie den Zahn in seiner natürlichen Form wiedergiebt, während letztere ein mehr kastenähnliches Ansehen hat und aus diesem Grunde nicht empfohlen werden kann. Sie sehen daher auch an allen meinen Demonstrationsmodellen nur die Goldconturkrone, die, je nachdem es der Biss verlangt, massiv ausgefüllte Kautheile hat, oder nicht. Will man beispielsweise bei einer Zahnlücke Ersatz schaffen, um die Verlängerung eines Antagonisten zu verhindern, so kann man durch Ueberkronen eines der Zahnlücke angrenzenden Zahnes mit an die Goldkrone gelöthetem Gold- oder Porzellanzahne Hilfe schaffen. Man redet in diesem Falle von Zwillingskronen. Handelt es sich um einen derartigen Ersatz bei grossen Backenzähnen, so gebe ich stets der Goldzwillingskrone den Vorzug (Fig. 7), weil sie nicht so

leicht durch das Kauen abgebissen wird, wie die Porzellankrone (Fig. 8); handelt es sich dagegen um Ersatz an den kleinen Backenzähnen, so kommt hier schon wieder Rücksicht auf Aesthetik in Betracht, und ich wähle in diesem Falle die Porzellan-Zwillingskrone (Fig. 9), die ich jedoch so weit abschleife, dass beim seitlichen Beissen der Porzellanzahn nicht getroffen wird. Diesen Ersatz führe ich beispielsweise mit Vorliebe aus, wenn der erste Bicuspis einer Seite fehlt und der zweite derselben Seite stark erkrankt ist; man fängt mit dieser Operation gewissermaassen zwei Fliegen in einer Klappe: erstens schützt und erhält man den zweiten Bicuspis durch die Goldkrone und zweitens ersetzt man den ersten Bicuspis in einer den Patienten am wenigsten störenden Weise.

Fig. 7.

Nicht uninteressant dürfte es Ihnen sein, zu sehen, wie selbst die Goldkronen zum Durchschmuggeln von Diamanten und geheimen Nachrichten benutzt werden können. Es sollen mit diesem Mittel in den Diamantfeldern eine grosse Anzahl Diamanten durchgeschmuggelt worden sein.

Fig. 8.

Fig. 9.

Eine besondere Abart der Goldconturkrone stellt die gefensterte (Kronen- und Brückentableau, Fig. 6) und die Goldkrone mit Porzellanfaçade (Kronen- und Brückentableau, Fig. 7) dar. Erstere wird angewandt beispielsweise bei einem lingualwärts zerstörten Bicuspis, an dem die Facialfläche noch erhalten ist und die man des besseren Aussehens wegen nicht mit Gold bedecken will.

Diese gefensterten Kronen haben aber leider das Unangenehme, dass sie die Ansammlung von Schleim und Speiseresten begünstigen und sich meist auch dem Zahnstumpfe nie genau genug anpoliren lassen. Wenn nur noch eine schwache Facialwand vom Bicuspidaten vorhanden war, so ist ja schliesslich der Schaden kein so grosser, wenn die sich einstellende Caries dieselbe zerstört; wir haben dann einfach weiter nichts zu thun, als das, was ich in denjenigen Fällen, wo der Facialstumpf nur sehr schwach ist, überhaupt für das Beste halte: nämlich von vornherein denselben abzutragen und auf die Wurzel irgend eine geeignete Porzellankrone (Logan oder Herbst) zu setzen. Aber es werden die gefensterten Goldkronen häufig zum Tragen von festen Brücken über gesunde Zähne gesetzt, wie es Fig. 10 veranschaulicht. Ich

Fig. 10.



Fig. 11.

muss gegen eine derartige Verwerthung absolut Protest erheben; es gilt in diesem Falle dasselbe für die gefensterte Goldkrone, was ich bei der Halbkrone ausführlich über unzweckmässige Brückenbefestigungsmittel gesagt habe.

Anders verhält es sich noch, wenn die gefensterte Krone zur Befestigung für abnehmbare Brücken benutzt wird, wie Ihnen Fig. 11 zeigt.

In diesem Falle erfüllt sie ihren Zweck besser, da sie sich leicht abnehmen und somit reinigen lässt, wenngleich sich unter den Befestigungsmitteln für abnehmbare Brücken noch viel zweckmässigere vorfinden.

Was nun die zweite Unterart der Goldconturkrone mit Porzellanfaçade anlangt, so kann dieselbe in den Fällen empfohlen werden, wo noch eine leidlich gut linguale Wand erhalten ist, die

zum Halten dient (siehe mein Kronen- und Brückentableau, Fig. 7). Ist nur eine schwache Wand noch vorhanden, so thut man besser, dieselbe abzutragen und eine Krone nach Herbst'scher Weise (siehe Herbst, Neuerungen, S. 151) oder geeigneten Falles eine Logankrone aufzusetzen.

Fragen wir nun nach den Fällen, in welchen wir mit Erfolg Goldconturkronen verwenden können, so sind es folgende:

1) Bei Zähnen von schlechter Structur, wie sie bei schwächlichen, blutarmen, skrophulösen und syphilitischen Individuen angetroffen werden. Wohl jeder von uns wird sich aus seiner Praxis einzelner Fälle entsinnen, in denen trotz sorgsamster Füllung, trotz gewissenhaftester Behandlung die Zähne immer wieder, und zwar in ganz kurzer Zeit, an neuen Stellen von Caries befallen wurden; es ist dies die Zahnsorte, die von Baume in seine vierte Abtheilung — die am schlechtesten entwickelten — gerechnet wird und die sich schon durch ihre Missfärbung kennzeichnet. Für solche Fälle leistet der Kronenersatz das, was wir mit keinem Füllungsmaterial erreichen können, wovon ich mich in meiner Praxis des öfteren zu überzeugen Gelegenheit hatte.

2) Bei stark cariösen Backenzähnen, namentlich dann, wenn der Defect unter das Zahnfleisch geht und die Wurzel schon erheblich geschwächt ist, so dass durch den Kauact eine Fractur derselben befürchtet werden muss. Sie Alle wissen, dass wir ausser dem Kupferamalgam kein Amalgam besitzen, das sich nicht contrahirte. Eine derartige Contraction des Amalgames aber gerade am Zahnfleischrande ist für die Erhaltung eines Zahnes äusserst verhängnissvoll, da die stets am Zahnfleischrande befindlichen Säuren unter gleichzeitiger Bildung von Spaltpilzen bald in den geringen Abstand zwischen Zahnsubstanz und Füllung eindringen und ihr Zerstörungswerk unterhalb der Füllung fortsetzen.

3) Bei Wurzeln der Backenzähne, bei denen der Goldkronenersatz vor dem Porzellankronenersatze der besseren Haltbarkeit wegen (starker Aufbiss) den Vorzug verdient.

4) Bei nicht zu umfangreichen festen Brücken unter Beobachtung der für feste Brücken von mir weiter unten aufgestellten Grundsätze.

5) Bei abnehmbaren Brücken, wo eine Goldkrone als Führung für eine andere fest aufgesetzte dient. „Crown upon crown."

6) Zu Regulirungszwecken. Setzen Sie z. B. den Fall, es sei ein seitlicher Schneidezahn nach der Gaumenseite hin durchgebrochen und fände nicht Platz, durch Richtmaschinen an die gehörige Stelle gebracht zu werden, so können Sie durch Ueber-

Fig. 12.

kronen dieses Zahnes und zuvoriges Anlöthen eines künstlichen seitlichen Schneidezahnes an die Krone, diese Stellungsanomalie am einfachsten ausgleichen. Fig. 12 u. 13 (rechte Kieferhälfte! auf der linken Kieferseite ist die Stellungsanomalie durch verlängerten Stiftzahn ausgeglichen).

Fig. 13.

Um Ihnen nun noch einmal dasjenige, was ich bisher ausführte, in übersichtlicher Form ins Gedächtniss zurückzurufen, habe ich die verschiedenen Arten des Kronenersatzes in folgender Tabelle wiedergegeben, wobei die von mir empfohlenen gesperrt gedruckt sind. Sie können dadurch leichter das Praktische vom Unpraktischen unterscheiden und sich einen Gesammteindruck darüber verschaffen.

Der Goldkronenarbeit wurde der Vorwurf gemacht, dass sie Pyorrhoea alveolaris durch Abtrennung des Ligamentum circulare erzeugte. Wenn diese Behauptung richtig wäre, glaube ich, müssten wir Praktiker, die wir jährlich doch viele derartige Arbeiten anfertigen, ebenso oft diese Krankheit zu sehen bekommen;

## Kronen-Ersatz.

I. Theilweiser Kronen-Ersatz wird angewandt:

1. bei abgenutzten und fracturirten Schneiden und Spitzen der Vorderzähne.
2. bei cariösen Defecten der Molaren auf der Kaufläche
   - a) in Gold,
   - b) in Porzellan (Inlay).
   - a) in Gold;
   - b) in Gold mit Amalgamausfüllung (nach Herbst).
   - c) in Gold mit Porzellanfaçade (Stiftzahnarbeit);
   - d) in Porzellan-Zahnersatz (Logan-Crown).
3. in Gestalt von Bändern und Spangen, um eine innige Verbindung des künstlichen Zahntheiles einer Amalgamfüllung oder eines Glasblockes mit dem Zahnstumpf zu bewirken.
4. in Gestalt von Wurzelkapseln, um einen hermetischen Verschluss einer Wurzel zu bewirken.
5. in Gestalt von Ringen, Kronen, Kronentheilchen für abnehmbare Brücken.

II. Halber Kronen-Ersatz wird zur Befestigung von festen, selten abnehmbaren Brücken benutzt, um als nicht sichtbare Brückenbefestigung zu dienen.

III. Vollkronen-Ersatz:

1. in Gold.
   - Goldconturkronen.
   - Goldparallelkronen.
   - Gefensterte Goldkronen für feste Brücken; gefensterte Goldkronen für abnehmbare Brücken.
   - Goldkronen mit Porzellanfaçade.
2. in Porzellan.

   Hierhin gehören die verschiedenen Arten des Stiftzahn-Ersatzes.

Fig. 14.

ich kann Sie versichern, dass dies nicht der Fall ist. Es mag ja wohl geschehen können, obgleich dies Factum noch seiner wissenschaftlichen Bestätigung harrt, dass durch mechanische Insulte Pyorrhoea alveolaris veranlasst werden kann, und so ist es daher auch wohl denkbar, dass durch zu tiefes Hineinschieben des Goldringes unter das Zahnfleisch diese Erkrankung herbeigeführt werden kann, indessen — und darauf lege ich den Hauptwerth — sollen und dürfen wir, wenn wir uns nicht eines Kunstfehlers schuldig machen wollen, den Kronenring gar nicht so tief unter das Zahnfleisch bringen, dass das Ligamentum circulare getroffen wird, und wir werden dann auch nicht in die Lage kommen, uns über das eventuelle Auftreten der Pyorrhoea zu beklagen.

Fig. 15.

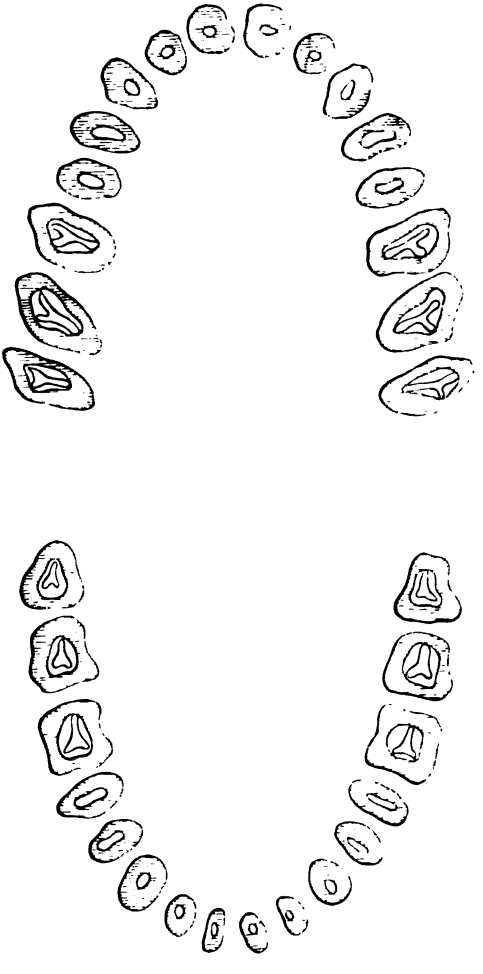

Auch die Schwierigkeit der

technischen Ausführung bei gedrängter Stellung der Kronen wurde häufig als erschwerendes Moment für Kronenarbeiten erwähnt. Wie es sich hiermit verhält, glaube ich Ihnen am besten an

Fig. 16.



nebenstehender Zeichnung Fig. 14 zeigen zu können, woraus Sie ersehen werden, dass, wenn auch die Naturkronen sich noch so eng berühren, nach der Wurzel hin doch eine

grosse Divergenz auftritt, wodurch es möglich wird, nach richtiger Separation der Kronen bequem Ringe über den Kronentheil hinüber an der Wurzel anzulegen. Auch die Wurzeldurchschnitte in der Zahnfleischgrenze wurden in bizarrster Weise karrikirt, um daran die Unmöglichkeit des genauen Abschlusses eines Wurzelringes mit dem Wurzelstumpfe zu zeigen. An den Naturpräparaten, sowie in Fig. 15 werden Sie die richtigen Verhältnisse kennen lernen und daraus ersehen, dass die meisten dieser Durchschnitte abgeflachte Dreiecke, die in die mehr ovale Form übergehen, darstellen. Freilich, wenn wir diese Durchschnitte nicht an der Zahnfleischgrenze, sondern 2 mm tiefer machen, dann erhalten wir die Fig. 16 abgebildeten Figuren, die von den Gegnern der Kronenarbeit ins Treffen geführt werden. Ich habe mit den Zeichnungen der zweiten Art der Durchschnitte (also 2 mm unterhalb der Zahnfleischgrenze) gleich noch einen anderen Zweck zu verbinden gesucht, indem ich Ihnen daran durch geringere Schattirung diejenigen Wurzeln angegeben, die sich zum Einsetzen von Fixirungsstiften für Kronen eignen, während die schwarz gezeichneten Wurzeln sich nicht eignen. (Diese Tabelle hat ferner noch Werth auch für Pulpaextractionen und antiseptische Behandlungen.) Wir ersehen daraus, dass bei den oberen grossen Backenzähnen die Palatinal-, bei den unteren die Distalwurzeln hierfür günstig sind. Sind die oberen Prämolaren zweiwurzelig, so ist es auch hier der Palatinalkanal, der günstig für die Aufnahme eines Stiftes ist; sind sie dagegen nur einwurzelig, so sind sie eo ipso günstig, ebensowie alle unteren Prämolaren, sowie sämmtliche oberen und unteren Vorderzähne.

Ich will jedoch keineswegs behaupten, dass bizarre Wurzeldurchschnitte, wie sie in Fig. 16 abgebildet sind, nicht auch an der Zahnfleischgrenze angetroffen werden, jedoch ist dies immerhin ein selteneres Vorkommniss. Mit Erfolg ausführbar ist aber auch in diesen selteneren Fällen der Kronenersatz. Wir brauchen nur dem Vorgange unseres hochgeschätzten Collegen Herbst zu folgen, der in allen diesen Fällen einen hermetischen Abschluss durch Ausfüllen des Abstandes zwischen Ring und Wurzelstumpf mit Guttapercha zu erreichen weiss (Fig. 17).

Lassen Sie mich am Schlusse dieses Kapitels über Kronenarbeiten noch auf einige technische Punkte zurückgreifen. Ich habe

Ihnen auf der umstehenden Tabelle die für die Kronenarbeit benöthigten Goldblechstärken und Karate aufgezeichnet, und Sie ersehen daraus, dass wir die Kronen aus 21,6 karätigem, also

Fig. 17.



Münzgold, die abnehmbaren Brücken aus 18 karätigem Golde herstellen. Die für Kronenarbeit benöthigte Blechstärke beträgt:

| | |
|---|---|
| bei Bändern . . . . . | 0,30 |
| „ Deckeln mit Lothzufüllung . . . . | 0,20 |
| „ „ ohne „ . . . . | 0,30 |
| „ Wurzelringen für Wurzelkapseln . . | 0,20—0,30. |

Fig. 18.

Diese Stärke messen wir mit dem abgebildeten Millimetertaster (Fig. 18), mit dem man annähernd genau noch $^1/_{100}$ mm bestimmen kann. Die für die abnehmbaren wie festen Brücken benöthigten Stärken ersehen Sie gleichfalls aus derselben Tabelle in übersichtlicher Weise.

Auch die für die einzelnen Operationen benöthigten Goldlothe zeigt uns die nächste Tabelle. Um nun das hier Interessirende von der Tabelle herauszugreifen, ersehen Sie, dass

| | | | | | | |
|---|---|---|---|---|---|---|
| 21,6 | karätiges | Gold | mit | 19 | karätigem | Golde, |
| 19 | „ | „ | „ | 17 | „ | „ |
| 18 | „ | „ | „ | 14 | „ | „ |
| 14 | „ | „ | „ | 11 | „ | „ |

| | Stärke des Goldes | karätig | | | |
|---|---|---|---|---|---|
| | | 14 | 16 | 18 | 21,6 |
| Goldplatten (mit Kahnd'scher Presse) | 0,35, 0,38, 0,40 | + | | + | |
| „ mit Zinkstanze (Oberkiefer) | 0,45, 0,50 | + | | + | |
| „ „ „ (Unterkiefer) | 0,50, 0,55 | + | | + | |
| „ für Schutzplatten | 0,35 | + | | + | |
| „ für Saugeklammer | 0,06 | | | + | |
| Goldklammern (federnde) | 0,40, 0,55, 0,60 | | | + | |
| „ (nicht federnde) | 0,40, 0,55, 0,60 | + | + | | |
| Golddraht (zur Verstärkung dünner Goldplatten) | 0,80 = Nr. 28 der Drahtlehre | | | + | |
| „ (zur Federung an Vorderzähnen) | 0,70 = Nr. 26 der Drahtlehre | | | + | |
| „ (für Stiftzähne) | 1,50—1,70 | | | + | |
| „ (für Spiral-Gebiss-Federn) | 0,45 | | | + | |
| „ (für Regulirungs-Schrauben) | 1,75 | + | | + | |
| Goldhülsen (Blechstärke für Regulirungs-Zwecke) | 1,25—1,50 | | + | + | |
| Goldeinlagen (gedrillt) | 0,35—0,50 | | | | |
| **Brücken-Arbeit.** | | | | | |
| Feste Brücken: Draht für Extensions-Brücken | 1,40—2 | | | + | + |
| Feste Brücken: Stifte für cariöse Höhlen (eingekerbt, kantig oder sternenförmig) | 1,30—1,70 | | | + | + |
| | | | | + | |
| Feste Brücken: Zapfen | 1,50—2 | | | + | |
| Abnehmbare Brücken: Kronen und Kronenhülsen | 0,30 | | | | + |
| Abnehmbare Brücken: Ringe | 0,50—0,60 | | | + | |
| Abnehmbare Brücken: Röhren (cylindrische, cannelirte und prismatische) | Umfang 2—3, Stärke 0,40—0,50 | | | + | |
| **Kronen-Arbeit.** | | | | | |
| Band der Krone | 0,30 | | | | + |
| Deckel der Krone mit Lothzufüllung | 0,20 | | | | + |
| „ „ „ ohne „ | 0,30 | | | | + |
| Wurzelringe für Wurzelkappen | 0,20—0,30 | | | | + |

## Loth-Tabelle.

| Loth für: | Gold ff. | Gold 19 | Gold 17 | Gold 14 | Gold 11 | Silber ff. | Silber 2 l. | Messing | Zink |
|---|---|---|---|---|---|---|---|---|---|
| Platin | + | | | | | | | | |
| Iridiumplatin | + | | | | | | | | |
| Gold 21,6 kar. | | + | | | | | | | |
| „ 19 „ | | | + | | | | | | |
| „ 18 „ | | | | + | | | | | |
| „ 14 „ | | | | | + | | | | |
| Silber 12 löthig, hart | | | | | | 5—9 | | 3 | |
| „ 12 „ mittel | | | | | | | 32 | | 3 |
| „ 12 „ weich | | | | | | | 8 | | 1 |
| „ Schnellloth | | | | | | | 4 | | 1 |

## Legirungen aus Zwanzigmarkstück 21,6 kar.

| | | | | |
|---|---|---|---|---|
| 11 kar. | 11 g | Münzgold | + 10,6 | je 1/8 Kupfer und 2/8 Silber als Zusatz |
| 12 „ | 12 „ | „ | + 9,6 | |
| 13 „ | 13 „ | „ | + 8,6 | |
| 14 „ | 14 „ | „ | + 7,6 | |
| 15 „ | 15 „ | „ | + 6,6 | |
| 16 „ | 16 „ | „ | + 5,6 | |
| 17 „ | 17 „ | „ | + 4,6 | |
| 18 „ | 18 „ | „ | + 3,6 | |
| 19 „ | 19 „ | „ | + 2,6 | |
| 20 „ | 20 „ | „ | + 1,6 | |
| 21 „ | 21 „ | „ | + 0,6 | |
| 22 „ | 22 „ | „ | + 0,4 | ff. Goldzusatz |
| 23 „ | 23 „ | „ | + 1,4 | |
| 24 „ | 24 „ | „ | + 2,4 | |

gelöthet werden. Eine alte Goldarbeiterregel schreibt vor, dass man vom 24- bis zum 18karätigen Golde mit dem Lothe 2 Karat, vom 18karätigen ab jedoch mindestens 3 Karat tiefer gehen muss, da es sonst nicht zu einer wirklich innigen Verbindung kommt.

Die nächste von mir zusammengestellte Tabelle lehrt uns, aus einem 20-, resp. 10- oder 5-Markstück jedes beliebige Karat herzustellen. Ich möchte Ihnen bei dieser Gelegenheit dringend die Selbstherstellung Ihrer Goldpräparate zu technischen Zwecken anempfehlen, weil Sie wohl selten so schönes Gold käuflich erhalten, wie Sie es sich aus Goldmünzen herstellen können. Ich habe

selbst jahrelang mein Gold bezogen und manche traurige Erfahrung hinter mir, bis ich endlich mich mit der Chemie des Goldes zu beschäftigen anfing und fand, dass das bezogene Gold meist Spuren unedler Metalle (oft Blei) enthielt. Ich habe mir diese Verunreinigung des legirten Goldes dadurch erklärt, dass die Legirungsanstalten nicht penibel genug bei den Schmelzoperationen vorgehen und vielleicht hintereinander in einem und demselben Schmelztiegel verschiedene Metalle schmelzen, wobei leicht Rückstände von dem einen zu dem anderen gelangen. Wir wissen nun aber, dass Gold das difficilste Metall ist, das schon durch die geringsten Beimengungen gewisser unedler Metalle spröde wie Glas wird. Zum Münzgold nun, meine Herren, darf nur das reinste Gold verwendet werden, da es sonst nicht die Prägung vertragen würde, und haben Sie hierdurch die Garantie, vorzügliches Gold zu verarbeiten.

Bekanntlich hat nun unser deutsches Münzgold (gleichgültig ob 20-, 10- oder 5-Markstück) 21,6 Karat Gold, d. h. auf 24 g 21,6 g ff. Gold und 2,6 g Beimischungen, von denen gewöhnlich $^1/_3$ Kupfer und $^2/_3$ Silber sind. Wollen Sie nun nach dieser Tabelle beispielsweise 18karätiges Gold sich anfertigen, so gehen Sie unter die Längsrubrik, wo sich „18 Kar." findet. Sie ersehen dort, dass Sie zu 18 g Münzgold 3,6 g Beimischungen (letzteres wieder aus $^1/_3$ Kupfer und $^2/_3$ Silber bestehend) zusetzen müssen.

Dass zu all' diesen feintechnischen Manipulationen selbstverständlich eine vollständige Goldarbeitereinrichtung mit Schmelz- und Emailliröfen, Goldblech- und Drahtwalzen, hydraulischer und Kahnd'scher Presse, Ziehbänken und -Eisen, Löthapparaten u. s. w. nöthig ist, brauche ich wohl nur anzudeuten. Wir müssen als Zahnärzte nicht nur ärztliche, sondern mechanische, chemische und physikalische und vor allem metallurgische Kenntnisse besitzen.

Von den technischen Hilfsmitteln zur Kronenarbeit seien hier noch der amerikanische Ivory-Separator (Fig. 19), der sich mir beim Separiren ganz vorzüglich erwiesen hat, sowie der bekannte Diskmounter, durch dessen Hilfe man das Schlagen und somit das Zerbrechen der Separirscheiben verhindern kann, und endlich der von mir modificirte S. S. White'sche Kronenlöffel erwähnt.

Den Herren, die sich bereits mit Kronenarbeit beschäftigt haben, wird es bekannt sein, wie schwierig es oft war, mit dem White'schen Abdrucklöffel von den hinteren Backenzähnen einen genauen Abdruck zu erhalten, da der rechtwinklig zur Mulde

Fig. 19.

des Abdrucklöffels stehende Stiel, zumal bei kleinem Munde, die Mundwinkel zerrte und aufriss. Um diesem Uebelstande abzuhelfen, habe ich einen Löffel (von Ash & Sons zu beziehen) anfertigen lassen, dessen Stiel um seine Achse drehbar ist, so dass in Zukunft diesem Uebelstande abgeholfen sein dürfte.

(Fortsetzung folgt.)

*[Nachdruck verboten.]*

# Ueber die mangelhafte Berücksichtigung des Schönheitssinnes in der zahnärztlichen Technik.[1])

Von

Zahnarzt **Wittkowski** in Berlin.

Kunst und Natur
Sei für den Zahnarzt Eines nur;
Wenn Kunst sich in Natur verwandelt,
Dann hat Natur mit Kunst gehandelt.

Wenn der Zahnarzt dazu berufen ist, Lücken der Natur zu ersetzen und Schäden derselben zu heilen und zu verbessern, und wenn andererseits die zahnärztliche Technik in des Wortes eigentlicher Bedeutung eine τέχνη, eine Kunst, und kein blosses Handwerk ist, so sollte der vorher citirte, frei unserem Berufe angepasste Sinnspruch Lessing's jedem Zahnarzte in der Ausübung seiner Technik zur Richtschnur dienen.

Begnügen wir uns damit, die Lücke eines Gebisses durch einen künstlichen Zahn und mehrere Lücken durch eine Reihe künstlicher Zähne auszufüllen, so thun wir nur das, was jeder Zahnarbeiter zu leisten im stande ist. Dadurch nur müssen wir uns über diese erheben, dass wir denkend an die so oft schablonenhaft ausgeführte Arbeit herangehen. Erst dann wird es uns mit Hilfe unserer technischen Arbeiten möglich sein, Patienten zu erfreuen und ihren Schönheitssinn zu befriedigen.

Gestatten Sie mir nun, diese theoretischen Erwägungen auf die Praxis zu übertragen, und Ihnen ein ungefähres Bild davon zu geben, wie sehr und wie schwer gegen den Schönheitssinn gerade in der zahnärztlichen Technik gesündigt wird. Fragen wir uns, wodurch diese hauptsächlichsten Fehler entstehen, so lautet die Antwort: Durch die mangelhafte Berücksichtigung 1) der Farbe, 2) der Stellung, 3) der Individualität und 4) der Befestigungsart.

Die Fehler in der Farbe der künstlichen Zähne sind wohl die häufigsten und zugleich auch die am meisten in die Augen

1) Vortrag, gehalten in der Festversammlung zur Feier des zehnjährigen Bestehens der Gesellschaft deutscher Zahnärzte zu Berlin.

springenden. Ich habe die Beobachtung gemacht, dass gerade dieses wesentlichste Moment zur Herstellung eines natürlich erscheinenden Gebisses eine viel zu geringe Berücksichtigung findet. Und doch kann ein Gebiss noch so kunstvoll gearbeitet sein, wenn man sich in der Farbe geirrt hat, wird der künstliche Ersatz stets sichtbar und auffällig sein. Am leichtesten trifft man wohl die richtige Farbe bei dem Ersatz einzelner Zähne, weil man den Farbezahn bequem in die Lücke hineinstellen kann. Hierbei lässt man sich häufig durch cariöse Zähne in der Nachbarschaft oder durch dunkelfärbende Füllungen, wie Cement und Amalgamfüllungen, dazu bestimmen, eine Farbe auszuwählen, die der des natürlichen Gebisses keineswegs entspricht. Deshalb ist es erforderlich, cariöse Zähne stets vor der Auswahl der Farbe zu füllen und ebenso ausgewaschene Cementfüllungen vorher aufzufüllen. Auch das halte ich für unrichtig, dass man die natürlichen Zähne vor der Wahl des Farbezahnes putzt und reinigt. Nur Zahnsteinauflagerungen können entfernt werden, in vorsichtiger Weise der grüne Zahnbelag, weil der gewöhnlich wiederkehrt. Schwerer schon wird dem Zahnarzte die Wahl der Farbe, sobald es sich um den Ersatz einer grösseren oder vollständigen Zahnreihe handelt. Steht auf dem fast zahnlosen Kiefer noch hier und dort ein einzelner Zahn, so wird sich die Farbe hauptsächlich nach dem natürlichen Zahne desselben, zugleich aber auch nach der gegenüberstehenden Zahnreihe zu richten haben. Ein nicht selten vorkommender Fall, bei dem ich recht häufig Schönheitsfehler wahrnahm, ist z. B. der, dass im Oberkiefer sämmtliche Zähne bis auf die Eckzähne fehlen; die beiden Canini haben sich, weil sie am kräftigsten sind, erhalten. Die Farbe dieser beiden Zähne ist fast immer eine intensiv gelbe, während die Zähne des Unterkiefers eine weit hellere Farbe haben. In diesem Falle wird man am besten eine Farbe wählen, die zwischen der stark gelben der oberen Eckzähne und der helleren der unteren Zähne liegt, allerdings mit grösserer Berücksichtigung der beiden oberen Zähne. Die hinteren Zähne, Prämolaren und Molaren, müssen stets etwas dunkler gewählt werden, als die Frontzähne. Fehlen endlich in der zu ersetzenden Zahnreihe alle natürlichen Zähne, so kann man sich naturgemäss nur nach der gegenüberstehenden noch vorhandenen Zahnreihe richten, doch werden

wir dem Gebiss nur dadurch ein natürliches Aussehen geben, dass wir die Farbe der künstlichen Zähne mindestens um einen Ton tiefer als die der natürlichen wählen. Dasselbe möchte ich auch für den Ersatz von Zähnen des Unterkiefers empfehlen und besonders für die Partie der Prämolaren und Molaren. Oeffnet der Patient den Mund, so haben die künstlichen Bicuspidaten und Molaren, wenn sie nicht recht dunkel in der Farbe sind, gewöhnlich ein porzellanartiges, unnatürliches Aussehen, weil sie sich in zu krasser Weise von dem dunklen Hintergrunde der Wangenschleimhaut und des Mundhöhlenbodens abheben. Je dunkler wir daher an dieser Stelle die Zahnfarbe wählen, um so unauffälliger und schöner wird der Ersatz des Unterkiefers erscheinen. Bei der Anfertigung von Stiftzähnen und bei aufzulöthenden denkt man bei der Wahl der Farbe zu wenig an die Veränderung derselben durch die Schutzplatte. Eine solche Veränderung ist mir stets bei hellen und am häufigsten wiederum bei hellen englischen Zähnen aufgefallen. Diese nehmen durch das Anlöthen der Schutzplatte eine stark bläuliche Farbe an und erscheinen dadurch oft so verändert, dass man in ihnen die vor dem Löthen eingepassten Zähne kaum wiedererkennt. Erwähnen möchte ich noch, dass man eine Farbe nur bei hellem Tageslicht aussuchen darf und bei Sonnenschein das Hinauffallen der Sonnenstrahlen auf die Zahnreihe verhüten muss, weil dadurch naturgemäss alle Zähne viel heller erscheinen. Um alle diese Schönheitsfehler zu vermeiden, halte ich es für unbedingt nöthig, die nach dem Probezahn ausgesuchten Zähne vor dem Aufschleifen nochmals genau einzupassen, dann wird ein Irrthum in der Farbe schon schwerer möglich sein.

Haben wir nun die Farbe der künstlichen Zähne so gewählt, dass diese unauffällig neben den eigenen stehen können, so handelt es sich vor allem darum, auf eine natürliche Stellung hinzuarbeiten. Doch daran denken die wenigsten Techniker, wenn nur der Zahn recht passend aufgeschliffen ist. Und doch fällt dem Auge, das ein Gebiss prüft, zugleich neben der fehlerhaften Farbe auch die Stellung auf, und dadurch erst erkennt es das Gebiss als künstliches. Für die Stellung künstlicher Zähne möchte ich folgenden Grundsatz aufstellen: Man stellt die künstlichen Zähne nur dann richtig, wenn man sich zunächst die entsprechenden natürlichen ansieht. Das klingt sehr einfach und wird doch häufig ausser Acht

gelassen. Es geschieht vielleicht noch, sobald die entsprechenden Zähne eine normale Stellung haben, sobald sie jedoch davon abweichen, folgt der Techniker dieser Abweichung gewöhnlich nicht mehr. Einige Beispiele mögen zum besseren Verständnisse hinzugefügt werden. Steht der linke seitliche Schneidezahn so weit zurück, dass er hinter die Zähne des Unterkiefers beisst, so muss der rechte genau so hingestellt werden, ebenso, wenn der linke Schneidezahn mit der Kante den mittleren Nachbarzahn überragt, so muss auch der rechte künstliche so stehen. Befinden sich zwischen den natürlichen Zähnen Lücken, so dürfen die künstlichen nicht etwa dicht aneinander gestellt, sondern müssen ebenfalls durch Zwischenräume getrennt werden. Alle diese Stellungen sind nicht gar so schwer für den Techniker, weil er in den meisten Fällen das Original und die Articulation als Anhaltepunkte vor sich hat; weit schwieriger ist die Stellung einer ausschliesslich künstlichen Zahnreihe. Wohl müssen wir die Articulation bei der Anfertigung eines ganzen Gebisses stets berücksichtigen, aber nicht etwa so, dass wir die Schönheit des Gebisses der Articulation unterordnen. Im Oberkiefer fehlen z. B. alle Zähne, der Unterkiefer ist greisenhaft nach vorn getreten; es handelt sich darum, ein möglichst natürliches oberes Ersatzstück anzufertigen. Am leichtesten ist es, so viel rosa Kautschuk aufzutragen, dass die Zähne des Oberkiefers — wie beim normalen Gebiss — die des Unterkiefers ein wenig überragen. Dass dadurch der Patient die wulstige Oberlippe eines Kameruner Rekruten bekommt, stört den Techniker nicht. In diesem Falle ist nur der Kopfbiss oder der Vorbiss des Unterkiefers am Platze. Ueberragt der Oberkiefer in starker Weise den Unterkiefer, so müssen wir, wenn auch die natürlichen Zähne ehemals vielleicht raubthierartig hervorstanden, die künstlichen doch ganz schräg nach innen stellen. Und nun noch das für die Stellung der Zähne beim ganzen Gebisse. Stellen Sie niemals die Zähne normal und regelmässig, sondern regellos, krumm und schief. Dadurch allein können Sie das stark Auffallende einer vollständigen künstlichen Zahnreihe vermindern und aufheben. Ich stelle die Zähne eines künstlichen Oberkiefers stets folgendermaassen: Die beiden mittleren Schneidezähne stark dachförmig zu einander geneigt, dadurch treten die mesialen Seiten hervor, die distalen zurück; die beiden kleinen Schneidezähne lege

ich schräg über die mittleren. Die Eckzähne lasse ich wieder ein wenig zurücktreten, und zwar in etwas schräger Richtung, die Bicuspidaten stelle ich gerade hin. Dadurch hat das ganze Gebiss, von der Seite gesehen, das Aussehen einer Schlangenlinie. Alle meine Patienten waren bisher über die überaus natürliche Stellung hoch erfreut, und kann ich Ihnen, meine Herren Collegen, dieselbe sehr zur Nachahmung empfehlen.

An dritter Stelle nannte ich als Grund für die häufigen Schönheitsfehler in der Technik die mangelhafte Berücksichtigung der Individualität. Die Individualität wird ja bisweilen schon durch die Berücksichtigung von Farbe und Stellung zum Ausdruck kommen. Einem jugendlicheren Individuum werde ich z. B. beim Ersatz einer vollständigen Zahnreihe eine hellere Farbe auswählen, als einem älteren. Je älter der Patient, um so dunkler die Zahnfarbe. Bei älteren Männern sehen Raucherzähne sehr natürlich aus. Hat der Patient ein langes schmales Gesicht, so lasse ich das Gebiss spitz zulaufen, bei einem breiten Gesicht runde ich es mehr ab. Ragen einzelne Wurzeln, besonders Eckzahnwurzeln, sehr stark hervor, würde es unschön aussehen, wollte man, wie gewöhnlich, den künstlichen Zahn auf den äussersten Rand der Wurzel stellen. In diesem Falle ist es angebracht, den künstlichen Zahn mehr nach innen zu stellen und den freien Theil der Wurzel mit einem dünnen Blättchen von rosa Kautschuk zu bedecken. Ebenso wichtig für die Berücksichtigung der Individualität ist die Form der künstlichen Zähne. Wie oft sieht man im Munde von Frauen Zähne wie die Schaufeln von unheimlicher Dimension. Wenn auch, nach der Grösse der betreffenden Kieferbogen zu schliessen, die natürlichen Zähne bei diesen Frauen eine sehr starke Form hatten und dadurch sogar auffielen, so müssen wir eben deshalb bei der Anfertigung des künstlichen Gebisses das Auffallende zu mildern suchen. Ist eine Zahnlücke da, in welche ein übermässig breiter Zahn gestellt werden muss, so mache man lieber zu beiden Seiten Lücken. Muss ein Zahn neben anderen kleinen Zähnen deshalb recht lang werden, weil an dieser Stelle eine Extraction vorgenommen ist, so setze man auf die wunde Stelle lieber einen Blockzahn als einen zu langen Zahn. Am allerwichtigsten für die Berücksichtigung der Individualität ist die Nachahmung der Sonderheiten des natürlichen Gebisses. Hat ein Patient stark abgekaute

Zähne, so wäre es unschön, wenn die künstlichen nicht so abgeschliffen wären. Erosionen ahmt man sehr leicht mittels einer scharfen Corundumscheibe nach. Haben die natürlichen Zähne ausgesprungene oder abgestossene Kanten, so müssen dieselben Unregelmässigkeiten sich bei den entsprechenden künstlichen finden. Bei glatten, schmalen Zähnen wähle man künstliche englische Zähne.

Und nun zum Schlusse noch einiges über Unschönheiten in der Art der Befestigung. Zwei Stoffe dienen uns zur Befestigung der künstlichen Zähne: Kautschuk und Metall. Beide wirken verunschönend und entstellend, sobald sie sichtbar sind. Besonders wird dies der Fall sein, sobald weite Lücken zwischen den Zähnen sind, durch welche dann der rothe Kautschuk hindurchscheint. Hier ist es empfehlenswerth, die Platte vorn recht dünn zu machen und die Spitzen mit weissem Kautschuk zu versehen. Noch schwerer wird sich die Kautschukplatte bei einem breiten Interstitium zwischen den mittleren Schneidezähnen verbergen lassen. Will man, um den Halter nicht zu entbehren, in diesem Falle die Platte bis an die mittleren Schneidezähne herangehen lassen und nicht etwa vorn einfach absägen, so muss man an dieser Stelle ein Metallplättchen anbringen oder eine Platinaspitze mit Continuous gum-Masse bedecken. Recht unangenehm in dieser Hinsicht war ein Fall, den ich vor einiger Zeit in meiner Praxis hatte. Patientin hatte nur drei sehr breite, mittlere Schneidezähne im Oberkiefer, die durch einen breiten Zwischenraum getrennt waren. Die seitlichen Schneidezähne mussten unbedingt mit einer Lücke zu den mittleren hingestellt werden. Der Kautschuk schien hindurch und war sichtbar und auffallend. Ich half mir dadurch, dass ich zwei kleine Goldblechstückchen in Form von Füllungen in die Lücke hineinsetzte. Bei Sängern und Schauspielern, kurz allen Menschen, deren Beruf sie zum weiten Oeffnen des Mundes zwingt, empfiehlt es sich, die Platte aus rosa Kautschuk herzustellen. Die allergrössten Schönheitsfehler werden wohl durch den Gebrauch von rosa Kautschuk zur Nachahmung resp. Ersatz des Zahnfleisches begangen. Nur bei recht langen und starken Lippen sollte man sich für die Herstellung des Zahnfleisches zu rosa Kautschuk entschliessen. Sonst suche man sich durch Anschleifen der Zähne oder Blockzähne zu helfen. Müssen

wir uns jedoch zu rosa Kautschuk entschliessen, so wähle man zunächst möglichst lange Zähne, sorge dafür, dass der rosa Kautschuk nur sehr wenig die oberen Kanten bedeckt und achte bei der Ausarbeitung des Gebisses vor allem darauf, dass aus den Zwischenräumen der rosa Kautschuk herausgestichelt wird. Bei der Verwendung von schwarzem Kautschuk wird es nöthig sein, um das Durchscheinen desselben zu vermeiden, dass der vordere Theil an den Zähnen mit rosa Kautschuk bedeckt ist.

Auf Klammern wird häufig gar keine Sorgfalt verwandt. Dicke rothe Kautschukklammern, sehr breite Metallkammern sind beim Oeffnen des Mundes oft weithin sichtbar. Die Spitzen der Kautschukklammern an Bicuspidaten müssen stets aus weissem Kautschuk hergestellt werden. Fürchtet man, dass dieser zu leicht bricht, so lege man ein Drahtstückchen hinein. Metallklammern müssen in ihrem vorderen Theile halbmondförmig ausgeschnitten werden und nur als ganz schmaler Streifen in Form einer Goldfüllung sichtbar sein.

Ich will nun mit meinem Vortrage schliessen, obwohl ich weiss, dass ich ihn nur zu einem kleinen Theile erschöpft habe. Jedem von Ihnen sind sicherlich noch andere Fälle vor Augen gekommen, in denen ein künstlicher Ersatz Ihren Schönheitssinn verletzen musste. Doch kam es mir weniger darauf an, dieses Gebiet zu erschöpfen, als vielmehr nur darauf hinzuweisen. Zwei Vortheile erreichen wir, sobald wir dem Schönheitssinne in unseren technischen Arbeiten mehr Rechnung tragen: erstens, dass die Voreingenommenheit und die Abneigung der Menschen gegen das Tragen eines künstlichen Gebisses schwindet, und zweitens, dass unsere Patienten sehr bald auch in der Technik einen Unterschied zwischen einem denkenden Zahnarzte und einem gedankenlosen Zahnarbeiter machen. Darum wollen wir uns zum Nutzen unseres Standes in Zukunft stets der Worte Lessing's erinnern:

„Kunst und Natur
Sei Eines nur."

# Auszüge und Besprechungen.

**H. Pedler** (Calcutta): **Goldringe anstatt Füllungen.** (Brit. Journ. of Dent. Science Nr. 657, p. 493.)

Uns kommen oft Fälle vor, wo der Patient klagt, dass ein Golddraht oder eine Gebissklammer den Schmelz am Zahnhalse wegschleife und den Zahn sehr empfindlich mache. Das kann so unangenehm sein, dass, wenn beim Essen irgend eine Säure zwischen Klammer und Zahn geräth, der Patient den Tisch verlassen muss, um die Platte aus dem Munde zu nehmen.

Verf. findet, dass man grosse Erleichterung verschaffen kann, wenn man einen Goldring dauernd um den Zahn legt und die Klammer diesen umfassen lässt. Dies Verfahren ist besonders geeignet, z. B. bei isolirt stehenden Molaren oder Bicuspidaten, wenn die Zahnform ziemlich cylindrisch ist und nicht viel abgeschliffen zu werden braucht. Der Goldring wird so angepasst, als ob man eine Goldkrone ohne Bissfläche machen wollte. Er wird mit Cement festgesetzt und an den Kanten nach Erhärten des Materials glattgeschliffen.

Die Methode verursacht weniger Mühe als eine Füllung, macht dem Patienten keine Schmerzen und kann auch zum Schutze alter Füllungen verwendet werden, wodurch der Zahn oft noch jahrelang erhalten werden kann. *Salomon.*

---

**General Surgery and Pathology for Dentists. By Edmund W. Roughton,** B. S., M. D., F. R. C. S. With numerous original illustrations. (Published by J. P. Segg & Co. London.)

Das kurze Buch ist bestimmt, den Studenten der Zahnheilkunde mit der allgemeinen Chirurgie und Pathologie bekannt zu machen, insbesondere soll es aber benutzt werden bei der Vorbereitung zum Examen.

Das Buch ist gewiss insofern zur Repetition geeignet, als es klar und kurz abgefasst ist, wobei nur das Wichtigste Erwähnung findet. Aber wir fürchten, dass es zu kurz und dass manches Wichtige darin zu flüchtig abgethan ist. So ist z. B. Septicämie und Pyämie mit weniger als 2 Seiten des kleinen Formats erledigt, Fracturen mit knapp 5, Syphilis mit 7 Seiten. Wem daher das Buch etwas nützen soll, wird sich wohl schon vorher mit Chirurgie und Pathologie eingehend beschäftigt haben müssen.

*Jul. Parreidt.*

---

**Dr. C. W. Brophy** (Chicago): **Eine neue Methode zur Exsection des Nervus Trigeminus.** (Ohio Dental Journal, March 1895, S. 152.)

Brophy hat die neue Methode bis jetzt dreimal ausgeübt, und zwar mit Erfolg. Er erweitert das Foramen von oben nach

unten, was ihn dann in den Stand setzt, einen dünnen biegsamen Bohrer in der Kanalrichtung einzuführen und den Inhalt [Nerv u. s. w.] damit leichter auszuräumen, als einen Wurzelkanal eines Zahnes. Die Operation ist deshalb besonders empfehlenswerth, weil keine Verletzung des äusseren Gewebes und keine Blutung dabei unterläuft.

*Dr. Jung.*

---

**Jendritza: Ein Fall von Bromäthylintoxication.** (Therap. Monatshefte 1892, S. 152.)

Ein 18jähriges Mädchen wurde nach Aussage der Herrschaft bewusstlos liegend gefunden, nachdem ihr einen Tag vorher eine Zahnoperation in Bromäthernarkose gemacht worden war.

Jendritza fand das Dienstmädchen bewusstlos, ohne Sensibilität, Respiration ruhig, Puls nicht beschleunigt, voll und kräftig, keine Cyanose, Pupillen mittelweit, starr, Kiefer fest übereinander gepresst. Eisumschläge um den Kopf, Erholung nach $1^1/_2$ Stunde. Vollständiges Wohlbefinden darnach, nur schlechten, bitteren Geschmack im Munde. Patientin erzählt, dass sie in der Frühe etwas Schwindelgefühl verspürt habe und bald der Zustand eingetreten sei.

Da der Arzt keinen Grund zur Annahme eines epileptischen oder epileptiformen Anfalles entdecken konnte, glaubt er diesen Zustand als Wirkung des Tags vorher gegebenen Bromäthers auffassen zu müssen.

*Brubacher.*

---

**Appel: Zur Lehre vom anatomischen Sitz der Hasenschartenkieferspalte.** (Münchner med. Wochenschr. 1894, Nr. 52.)

Bekanntlich stehen zwei Anschauungen über den Sitz der Hasenschartenkieferspalte einander gegenüber; die von Albrecht: „Der Sitz der Kieferspalte ist stets zwischen dem inneren und äusseren Zwischenkieferfortsatze gelegen, daher der seitliche Schneidezahn immer lateral von der Spalte, nie der Eckzahn", die von Th. Kölliker: „Die Kieferspalte entsteht zwischen dem — nur aus einem Knochenkern sich entwickelnden — Os intermaxillare und dem Oberkiefer; es wird deshalb seitlich vom Kieferspalte der Caninus stehen. Da jedoch die Bildung der Zähne und deren Alveolen von der Knochenbildung unabhängig sind, so kann auch einmal der seitliche Schneidezahn lateral von der Kieferspalte liegen, und zwar im Oberkiefer — nicht im Zwischenkiefer — als versprengter Zahnkeim.

Verf. beschreibt an der Hand von Photographien einen Fall doppelseitiger Kieferspalte bei einem 14jährigen Mädchen, wobei der Eckzahn lateral von der Spalte liegt und der seitliche Schneidezahn fehlt.

Diesen Fall verwerthet Appel zu Gunsten der Albrecht'schen Theorie: der innere Zwischenkieferfortsatz, der den centralen Schneidezahn trägt, ist vorhanden, der äussere Zwischenkieferfortsatz mit dem seitlichen Schneidezahn dagegen verkümmert, der Sitz der Kieferspalte ist demnach lateral vom inneren Zwischenkieferfortsatze, wie Albrecht will, und letzterer hat nur Unrecht in der Formulirung des Satzes: „Es giebt keine Hasenschartenkieferspalte, die nach aussen von sich den Eckzahn hat; nach aussen steht immer der präcanine Incisivus." Gegenbeweis: der vorliegende Fall mit Verkümmerung des seitlichen Zwischenkieferfortsatzes. *Brubacher.*

---

**H. Halász** (Budapest): **Seltener Fall einer Zahnentwicklungsanomalie.** (Gyógyászat 1894, Nr. 18. Nach einem Auszuge in „Pester med.-chir. Presse" 1894, Nr. 26.)

Einem 29jährigen Patienten wurde der rechte obere erste Molar extrahirt, und zwar jede Wurzel einzeln. Als beim Ausspülen des Mundes der Patient ein Geräusch, als ob Wasser von Luftblasen durchbrochen wurde, vernahm, wurde eine genaue Untersuchung vorgenommen, bei der sich zeigte, dass eine glattrandige, ziemlich weite Oeffnung das Antrum Highmori mit der palatinalen Alveole verband. Die palatinale Wurzel wies keine Spur etwa abgerissener Schleimhaut oder Knochenstückchen auf, war vielmehr ganz glatt und hatte ungefähr in der Hälfte der Länge 7 mm von der Spitze einen deutlich markirten Ring, der sicher die Stelle kennzeichnete, wo die Wurzel im Boden der Kieferhöhle eingepflanzt war und von hier aus frei in das Lumen derselben hineinragte.

Das Merkwürdigere an dem Falle ist aber die Thatsache, dass der Wurzelkanal blindsackförmig endete und auch auf Serienschnitten der entkalkten Wurzel keine Oeffnung finden liess. Die Dentinkanälchen liefen in radiärer Richtung von der Oberfläche nach dem blinden Kanalende zu, wie sie an den Höckern der Krone verlaufen. Daraus schliesst Verf., dass der Verschluss des Kanales in regulärer Entwicklung sich bildete und nicht nachträglich durch Neubildung von Dentin entstanden sein kann, weil bei letzterem Vorgang die Dentinkanälchen gebrochen sein würden. Woher hat die linguale Wurzel ihre Pulpa, da sie doch blind endigt? „Wir können nichts anderes annehmen, als dass aus der Kronenpulpa des Zahnes ein Pulpafortsatz in den Kanal der lingualen Wurzel eingedrungen ist." — [Diese letztere Vorstellung möchte ich, vorausgesetzt, dass der Auszug dem Originale getreu ist, als einen den embryologischen Thatsachen widersprechenden Irrthum bezeichnen. — Ref.] *Brubacher.*

---

**M. Lempert: Un cas de dacryocystite d'origine dentaire.** (Revue Trimestrielle Suisse d'Odontologie, December 1894, S. 212.)

Frau B., 32 Jahre alt, mit durch Caries sehr reducirtem Gebiss, hat sehr häufig, namentlich links oben, Anschwellungen gehabt und leidet seit einigen Jahren an einer intensiven Dacryocystitis dieser Seite, die aller ärztlichen Behandlung trotzte. Extraction der Wurzeln des Caninus und der beiden Prämolaren, die mit chronischer Pericementitis behaftet waren, brachte Heilung in wenig Tagen.

Ein zweiter, ähnlicher Fall betraf die 35jährige Frau H.; im Gefolge heftiger, mit Neuralgie auf der ganzen Seite verbundener Zahnschmerzen trat eine rechtsseitige Dacryocystitis auf, mit starker Röthung der Conjunctiva und der Lider. Nasenkanal verstopft; Thränen ergiessen sich über die Wange; unteres Lid und Wange ödematös. Bei Untersuchung der Mundhöhle findet sich der Caninus und erste Prämolar rechts oben stark zerstört und mit chronischer Pericementitis behaftet. Extraction dieser hat spontane Heilung des gedachten Leidens in etwa 3 Wochen zur Folge. *Dr. Jung.*

---

**L. Frey: Des moyens de résistance de la dent contre la carie.** (Gazette des Hopitaux Nr. 39, April 1893.)

Die Arbeit enthält eine kurze, leichtverständliche Zusammenfassung der Mittel, natürliche und künstliche, welche den Zahn vor dem Verderben schützen.

Nachdem die Theorie der Zahncaries und der normale, anatomische Bau des Zahnes besprochen ist, werden die dem Zahne von Natur aus gegebenen allgemeinen und speciellen Schutzmittel gegen die Caries eingehend erörtert und die Frage untersucht, warum diese Schutzmittel nicht immer hinreichen und wie weit der Arzt prophylaktische Maassregeln ergreifen kann und soll.

Der anatomische Bau des Zahnes, sein reichlicher Gehalt an organischer Materie, und zwar die Anordnung derselben in der Weise, dass die Dichtigkeit und somit die Widerstandsfähigkeit des Zahnes gegen die Säuren von dem Centrum zur Peripherie hin zunimmt, sichern ihm ohne weiteres einen kräftigen Schutz gegen die Caries. Als bedeutungsvolles Hilfsmittel kommt hinzu die mechanische, chemische und antibacterielle Wirkung des normalen Speichels: Durch das stete Bespülen der Zähne und ihrer Zwischenräume trägt er mehr oder minder die Speisereste weg und hemmt so die Säurebildung; die alkalische Reaction des Speichels neutralisirt die sich bildende Säure; Versuche haben gelehrt, dass der normale Speichel auf Culturen viele Bacterienarten, sofern sie in geringerer Zahl vorhanden sind, vollständig vernichtet, andere wenigstens im Wachsthum hemmt. Verf. be-

spricht auch noch die Vernichtung der Bacterien im Munde durch Leukocyten (Metschnikoff's Phagocytose).

Ist der Zahn einmal von Caries befallen, dann stehen ihm noch andere Schutzmittel zur Verfügung: Sobald Säuren und Mikroorganismen das Zahnbein erreichen, reizen sie durch ihre Gegenwart die Dentinfasern, und damit deren centrales Mutterorgan, die Odontoblasten, welch' letztere auf diesen Reiz mit der Bildung neuer Zahnbeinsubstanz antworten, „secundäres oder Ersatz-Dentin". Ausserdem soll die Pulpa durch Phagocytose sowohl die Zersetzungsproducte der Bacterien, wie diese selbst unschädlich machen können.

Trotzdem der Zahn diese natürlichen Schutzmittel hat, ist er nicht immer im stande, sich vor Caries zu bewahren. Fehlerhafte Structur, Schmelzdefecte, tiefe Rinnen und Furchen, mangelhafte Verkalkung des Dentins (Czermak'sche Interglobularräume), Verletzungen der Oberfläche, Abnutzung durch mangelhafte Articulation, Entblösstsein der Wurzel von der schützenden Hülle des Zahnfleisches, alles das sind im Zahne selbst liegende, prädisponirende Momente, wie nicht minder kalkarme Nahrung, Rhachitis, sehr rasches Wachsthum, Tuberkulose und Syphilis, Fettsucht, welche eine mangelhafte Ablagerung von Kalksalzen im Skelett und in den Zähnen erzeugen. Dazu kommt, dass fast alle Allgemeinleiden eine Alteration des Speichels hervorrufen, so dass derselbe wenn nicht direct (saure Reaction), so doch indirect auf den Zahn schädigend wirkt (Begünstigung der Bacterienentwicklung). Die Entwicklung von schützendem Ersatzdentin kann gehemmt werden durch starke thermische und medicamentöse Reize; ebenso soll die als wirksam angeführte Phagocytose durch niedere Temperaturen, reizende und anästhesirende Mittel hinfällig gemacht werden.

Aus dem Gesagten entspringt für den Arzt und Zahnarzt die Pflicht, den Zahn in seinen Abwehrbewegungen zu unterstützen. Der Arzt soll die Kinder anhalten zur richtigen Pflege der Zähne. Er soll dem frühzeitigen Zerfall der Milchzähne vorbeugen, den Durchbruch der bleibenden Zähne überwachen. Bei acut fieberhaften Krankheiten Erwachsener ist die peinlichste Reinigung des Mundes und der Zähne vorzunehmen, weil der nur in geringer Menge abgesonderte Speichel nicht im stande ist, die sich bildenden Säuren auch nur annähernd zu neutralisiren. Bei chronischen Leiden ist die Aufmerksamkeit dem Grundübel zuzuwenden, da mit der Beseitigung des letzteren auch die Zähne gesund bleiben. Besteht eine specielle Neigung der Mundschleimhaut und des Zahnfleisches zur Erkrankung (Alveolarpyorrhoe), so ist dieselbe eventuell durch chirurgische Eingriffe zu beseitigen.

Die Aufgabe des Zahnarztes ist zum Schlusse noch in einigen Sätzen kurz präcisirt. *Brubacher.*

**Eternod: Versuche, Zahnkeime zu transplantiren.** (Schweizer Vierteljahrsschrift für Zahnheilkunde, Juni 1895.)

Eternod hat an Thieren sehr interessante und zum Theil ganz originelle Versuche angestellt, Zahnkeime von Embryonen oder jungen Individuen in beliebige Organe anderer Thiere (Katzen, Ratten, Hunde) einzupflanzen. Eine Anzahl dieser Experimente gelang vollkommen, indem die „gesäeten" Zähne sich in den betreffenden Organen wirklich zu normaler Form und Grösse entwickelten.

Dass es uns je gelingen werde, auch in den menschlichen Kiefer Zähne in dieser Weise einzupflanzen, daran ist ja natürlich wohl nicht zu denken. *Dr. Jung.*

---

**Babes et Zambiloviei: Recherches sur le noma.** (Roumanie Médicale, nov-déc. 1894. Referat in der Schweizer Vierteljahrsschrift für Zahnheilkunde, Juni 1895.)

Es gelang den Autoren nach ihrer Angabe, den richtigen Nomapilz zu isoliren und ausserhalb des Mundes zu züchten, was bisher nicht geschehen konnte. Er repräsentirt eine sehr dünne Stäbchenform; subcutane Inoculation bei Kaninchen bringt typische Gangrän vom Bilde der Noma hervor.

Die Verfasser nehmen an, resp. konnten constatiren, dass die Infectionsträger für gewöhnlich von der Mundhöhle, speciell dem Zahnfleisch her einzudringen pflegen, in Gemeinschaft mit anderen Microben (Streptokokken, Spirochaeten, Bacillen), die bei dem Zerstörungsprocesse auch mitwirken. *Dr. Jung.*

---

**Bennett: Hearing restored after twenty-five years.** (The Dental Digest, August 1895.)

Bennett berichtet über einen Fall aus seiner Praxis, wo eine 50jährige Dame, die seit 25 Jahren taub war, unmittelbar nach der Extraction einer Anzahl Zähne und Wurzeln, darunter der oberen Weisheitszähne, ihr Gehör wieder erlangte. An den Wurzeln der Weisheitszähne befanden sich kleine knochenähnliche Auswüchse, und Patientin gab an, sie habe das Gefühl gehabt, als wenn bei der Extraction ein Druck geschwunden sei, den sie viele Jahre hindurch verspürt habe. *Dr. Jung.*

---

**Braine: Administering air in Combination with nitrous oxyd gas.** (The Journal of the British Dental Association, April 1895.)

Das, was man früher als grossen Fehler ansah, wird jetzt mit Erfolg als Verbesserung bei der Darreichung von $N_2O$ benutzt: das Zutretenlassen atmosphärischer Luft. Braine hat zu diesem Zweck eine einfache Vorrichtung am Mundstück angebracht in

Form einer drehbaren Kapsel, die gestattet, mehr oder weniger Luft zutreten zu lassen. Man lässt erst einige Züge reines Gas athmen, um nachher mit Luft zu mischen; die so erreichte Anästhesie sei ohne Zweifel länger andauernd und nicht von Aufregungen, Muskelbewegungen u. s. w. begleitet. Nausea oder Erbrechen wurden nie beobachtet. *Dr. Jung.*

---

**Johnson: Aluminium as a base for artificial dentures.** (The Dental Practitioner and Advertiser, April 1895.)

Johnson glaubt, dass die schlechten Eigenschaften einer gestanzten Aluminiumplatte nur durch unrichtige Behandlung verursacht werden. Man soll das Metall beim Ausglühen mit Oel überziehen und nicht länger erhitzen, als bis dies verdampft, auch nicht höher als 300° F. vulcanisiren. Es empfiehlt sich, erst die Gaumenpartie mit einer besonderen Stanze vorzustanzen und Sorge zu tragen, dass das Korn der Platte quer zum Gaumen verläuft. *Dr. Jung.*

---

**G. V. Black: Are the teeth dependent for their vitality upon the presence of the inferior dental nerve in the inferior dental canal?** (Ohio Dental Journal, Mai 1895.)

Black hat zahlreiche Schnitte hergestellt, um die Blutversorgung der Zähne des Unterkiefers zu studiren, und kommt zu der Ansicht, dass gar kein Grund vorliege anzunehmen, die Zähne würden nach Entfernung des Inhaltes des Canalis inframaxillaris absterben. Die collaterale Circulation durch die Havers'schen Kanäle von Alveole nach Periost oder von Pericement nach dem Periost sei so ausgedehnt, dass man sogar die Blutgefässe am Apex der Wurzel und am unteren und oberen Rande der Alveole unterbinden könnte, ohne die Blutzufuhr beträchtlich zu gefährden. *Dr. Jung.*

---

**C. Brewster: Lycoperdon for alveolar haemorrhage.** (Dominion Dental Journal, April 1895.)

Brewster empfiehlt Lycoperdon giganteum als vorzügliches blutstillendes Mittel zur Tamponade bei Alveolarblutungen [Nachblutungen] und rühmt vor allem seine heilende Kraft, welche es neben der genannten specifischen entfaltet. Es wirke weit besser als der früher viel gebrauchte Bovist (Blutschwamm). Analysen des Aschenrückstandes ergaben einen grossen Gehalt an Natriumphosphat, welches seiner Zeit bekanntlich zum Blutstillen vielfach angewendet wurde, und Brewster meint, dass hierauf vielleicht die Wirkung zurückzuführen sei. *Dr. Jung.*

---

**Herz-Fränkl und Schenk: Erläuterungen über die Wirkung der Arsenpaste auf die Zahnpulpa.** (Oesterr.-ungar. Vierteljahrsschrift für Zahnheilkunde, April 1895.)

Verf. konnten an mit Arsen behandelten, nachher extrahirten Pulpen, sowie experimentell (am Mesenterium des Frosches) beobachten, dass die Primärerscheinung bei Einwirkung der Arsenpasta eine Gerinnung des Blutes innerhalb der Blutbahnen ist, in gleicher Ausbreitung mit der der Paste. Wurde auf das ausgespannte Mesenterium Creosot u. s. w. allein (ohne Arsen) aufgebracht, so erfolgte zwar auch eine Gerinnung des Blutes, jedoch ging diesem Gerinnungsprocesse eine sehr kräftige Beschleunigung der Blutcirculation voraus. Wurde arsenige Säure allein aufgebracht, so blieben die Stäubchen des Pulvers auf der Oberfläche liegen, ohne dass eine Störung im Kreislauf zu beobachten war; wurde jedoch eine Spur Creosot zugesetzt, so liessen sich unter dem Mikroskop Lösungserscheinungen der Arsenkörnchen beobachten, und ein Stillstand der Circulation trat momentan ein. „Wir stellen uns demnach vor, dass die Wirkung der Blutgerinnung oder, besser gesagt, die vollständige Unterbrechung der Circulation die unmittelbare Folge der Arsenwirkung ist und infolge der aufgehobenen Circulation in den Capillaren der Pulpa die Nervenendigungen, vielleicht auch die Nervenverzweigungen ihre specifisch physiologische Wirkung verlieren und auf diese Weise zu einem zahnschmerzstillenden Mittel wird."

Bezüglich der in praxi so häufigen Fälle, wo eine vollständige Unempfindlichkeit nach Application der Arsenpaste nicht erzielt wird, nehmen Verf. an, dass durch Bildung eines Aetzschorfes das Vordringen der arsenigen Säure bis zu den tiefsten Schichten der Pulpa hintangehalten wurde. *Dr. Jung.*

---

# Kleine Mittheilungen.

**Verblutung.** Dr. Elliott Bates erzählt einen Fall von einem 25jährigen Hämophilen, der sich schon zwei Zähne hatte ziehen lassen, mit sehr starker nachfolgender Blutung; gleichwohl liess er sich in Lachgasnarkose einen dritten Zahn ziehen. Die Blutung war darnach trotz aller Hilfe so heftig, dass der Patient 76 Stunden nach der Extraction starb. (The Lancet, 2. Juni 1894.) *B.*

---

Bei der **Befestigung von Goldkronen** schlägt Dr. Pullar [Items of Interest, Februar 1895, S. 120] in Erweiterung der Evans'schen Idee, den Stift der Stiftzähne vor dem Eincementiren mit einer dünnen Lage Guttapercha zu umkleiden, vor, auch die Kronen mit einer Lage Chloropercha zu versehen. Wird eine Entfernung der Krone nöthig, so kann diese leicht geschehen, wenn man durch Anhalten eines heissen Instrumentes die Guttapercha erweicht. *Dr. J.*

---

Ueber einen Fall von **Nekrose des Kieferknochens** nach Arseneinlage berichtet Dr. Rozgonyi im Odontoskop, December 1894. Patient war, nachdem nach gemachter Einlage die Schmerzen verschwunden waren, nicht wieder erschienen, und es stellte sich nach einigen Wochen dann eine heftige Halsentzündung mit Geschwürbildung ein, begleitet von starker Kieferklemme. Er suchte einen anderen Arzt auf, und es wurde als Ursache der Schwellung eine Erkältung angenommen. Unter Behandlung mit Gargarismen u. s. w. blieb das Uebel monatelang bestehen, bis Patient dann den Mund eines Tages überhaupt nicht mehr öffnen konnte; er wurde dann zur Vornahme einer Operation nach der Klinik geschickt. Hier erkannte Dr. Rozgonyi einen unteren Weisheitszahn als die Ursache des Krankheitszustandes; die Diagnose bestätigte sich als richtig bei der sofort vorgenommenen Operation, indem eine grosse Menge putriden Eiters sich aus der Alveole entleerte.

*Dr. J.*

---

Einen Fall von abnorm starker narbiger **Kieferklemme** beschreibt Dr. Rozgonyi im Odontoskop 1894, Heft 6, S. 184.

Patientin, eine 45jährige Frau, kam, um sich künstliche Zähne anfertigen zu lassen. Bei der Untersuchung fiel sofort eine starke Kieferklemme auf, welche, wie Patientin auf Befragen erklärte, seit ca. 2 Jahren bestand; der Mund konnte nur $^1/_2$ bis $^3/_4$ cm geöffnet werden. Als Ursache war eine vorhergegangene Periostitis mit rechtsseitigem unteren Zahnabscess angenommen worden, die unter den Gesichtsmuskeln eine starke Verheerung anrichtete. Die Körper des Buccinator und der Masseteren waren total vernichtet; an ihrer Stelle fanden sich kreuz und quer verlaufende Narbenstränge bis zu $1^1/_2$ cm Dicke. Bevor an die Anfertigung eines Ersatzstückes gedacht werden konnte, musste natürlich die Kieferklemme beseitigt werden. Die Narbenstränge wurden zu diesem Behufe durchschnitten und zunächst ein Dilatator aus Kautschuk angefertigt, der den Mund während des Schlafens offenhalten und so die Wiedervereinigung der Narbe anstreben sollte. Einige Stunden nach der Operation stellten sich Schmerzen in der Schläfegegend ein, bedingt durch Reactionen in dem ja seit zwei Jahren nicht benutzten Kiefergelenk. Entsprechend verordnete Mundwässer, Gesichtsbäder und Massage brachten diese Erscheinungen zum Schwinden, und nach ca. 3 Wochen konnte das Ersatzstück angefertigt und getragen werden.

*Dr. J.*

---

**Wasserstoffsuperoxyd** ist, wie ein deutscher Chemiker (Wolffenstein) festgestellt hat, durchaus nicht so leicht zersetzbar, als man gewöhnlich annimmt. Eine $4^1/_2$procentige Lösung kann im Sandbade eingedampft werden, bis der Gehalt auf 66,6 Procent ansteigt; über 15 Procent wird der Verlust beträchtlich, ist aber nicht durch Zersetzung, sondern durch Verdunstung bedingt. Naturgemäss lässt sich eine solche Evaporation nur dann mit Erfolg vornehmen, wenn die Lösung frei von jeder Spur von Alkali, schweren Metallverbindungen und soliden Körpern aller Art ist, seien diese auch chemisch indifferent. Durch Concentration einer Lösung, nachdem diese mit Aether geschüttelt, dieser verdampft und dann die Flüssigkeit einer fractionirten Destillation in ein Vacuum (68 mm) bei 70 bis 80° C. unterworfen worden war, konnte ein Product erzielt werden, welches 99,1 Proc. $H_2O_2$ enthielt.

*Dr. J.*

---

**Central-Verein deutscher Zahnärzte.** Anmeldungen von Vorträgen und Demonstrationen zu der am 7., 8. und 9. April d. J. in Erlangen stattfindenden Jahresversammlung bitte ich möglichst bald an mich einzusenden. Anmeldungen, die nach dem 28. Februar eingehen, können in der im Märzheft der Monatsschrift mitzutheilenden Tagesordnung keine Aufnahme finden.

Leipzig, Goethestrasse 5. *Dr. Hesse.*

---

Bei der Redaction der Monatsschrift sind folgende Druckschriften eingegangen: **Dr. C. Röse:** Ueber die Zahnentwickelung von Chlamydoselachus anguineus. Garm. („Morpholog. Arbeiten" IV. Bd., 2. Heft.) — **Dr. C. Röse:** Beiträge zur Zahnentwickelung der Schwanzmolche. („Morpholog. Arbeiten" IV. Bd., 2. Heft.) — **Dr. C. Röse:** Ueber die Zahnentwickelung der Fische. („Anatomischer Anzeiger" IX. Bd, Nr. 21.) — **Dr. C. Röse:** Ueberreste einer vorzeitigen prälactealen und einer vierten Zahnreihe beim Menschen. („Oesterr.-ungar. Vierteljahrsschr. für Zahnheilk." XI. Jahrg., 1. Heft.) — **Goldberg:** Anwendung der Galvanoplastik für die zahnärztliche Technik. Russisch. (St. Petersburg 1894.) — **R. Denison Pedley:** The diseases of childrens teeth, their prevention and treatment. With numerous Illustrations. (London, J. P. Segg & Co.) — **Dr. A. Lohmann:** Die Krankheiten des Mundes und der Zähne, ihre Ursachen und ihre Verhütung, allgemein verständlich dargestellt. Mit 4 farbigen Tafeln und 5 Abbildungen im Text. (Kassel, Verlag von Max Brunnemann, 1896.) — **Dr. C. Röse:** Das Zahnsystem der Wirbelthiere. (Sep.-Abdr. aus „Ergebnisse der Anatomie und Entwickelungsgeschichte", herausgegeben von Prof. Dr. Fr. Merkel und Prof. Dr. Bonnet.) — Handelingen van het Nederlandsch Tandheelkundig Genootschap. 2. Serie, 2. und 3. Aflevering. (Utrecht, J. L. Beijers, 1895.) — Studienplan der zahnärztlichen Schule an der Universität Zürich. — Verordnung für die eidgenössischen Medicinalprüfungen u. s. w. Vom 19. März 1888. — **Dr. Emil Schreier:** Einige Bemerkungen zur Wurzelbehandlung mit Kalium-Natrium. (Sep.-Abdr. aus der „Oesterr.-ungar. Vierteljahrsschr. für Zahnheilk." XI. Jahrg., 2. Heft.) — **E. Merck,** Darmstadt: Bericht über das Jahr 1895. (Herausgegeben im Januar 1896.) — **Prof. Dr. med. L. Hollaender:** Das Füllen der Zähne. Ein Leitfaden für Anfänger und Geübtere. Dritte, neu bearbeitete Auflage. Mit 106 Abbildungen. (Leipzig, Verlag von Arthur Felix, 1896.) — **Prof. Dr. G. Jäger's Monatsblatt** (15. Jahrg., Nr. 2.)

---

**Berichtigung.** Seite 41 des vorigen Heftes ist auf Zeile 13 von oben infolge eines Irrthums des Verfassers fälschlich Menabalsam gedruckt. Es muss **Mekka**balsam heissen.

---

Druck von A. Th. Engelhardt in Leipzig.

*XIV. Jahrgang. 3. Heft.* *März 1896.*

# Deutsche Monatsschrift

für

# Zahnheilkunde.

## Central-Verein deutscher Zahnärzte.

## 35. Versammlung den 7. und 8. April in Erlangen.

**Angemeldete Vorträge und Demonstrationen:**

1) Prof. Dr. med. Partsch-Breslau:
   a) Ueber Tamponade.
   b) Ueber den Zusammenhang von Zahnaffectionen mit Erkrankungen der Lymphdrüsen.
   c) Demonstration von Photogrammen.
2) Dr. med. Röse-München:
   a) Zahnhygienische Fragen.
   b) Neue Unterrichtsmodelle auf dem Gebiete der Zahnheilkunde.
3) Schreiter-Chemnitz:
   a) Wurzelbehandlung mit Kali hydricum.
   b) Zungenhalter.
   c) Elektrische Lampe nach Walkhoff.
4) Dr. phil. Kirchner-Königsberg:
   Die Wurzelbehandlung vermittelst der Galvanocaustik.
5) Walkhoff-Braunschweig:
   a) Ueber den feineren Bau der Odontome.
   b) Ein neuer Warmluftbläser.
   c) Mikrophotographischer Atlas.
6) Prof. Dr. med. Hesse-Leipzig:
   Zur Würdigung der Metalltechnik.

**Tagesordnung für die Mitgliedersitzungen:**

1) Geschäftlicher Bericht des Vorsitzenden.
2) Kassenbericht.
3) Bericht des Delegirten zum Vereinsbunde.

4) Antrag des Vorstandes:
   Die Vorstands-Wahlen in Zukunft mit zweijähriger Gültigkeit zu versehen.
5) Wahl des Vorstandes.
6) Aufnahmen.
7) Wahl des nächsten Versammlungsortes.

Zur Aufnahme angemeldet:

Herr Dr. med. Jung-Heidelberg.

---

Die endgültige Tagesordnung wird den Mitgliedern des Vereins in der zweiten Hälfte des März zugeschickt.

---

Für die Anmeldung zum Beitritt neuer Mitglieder gelten folgende Bestimmungen des Statuts:

§ 5.

Ordentliches Mitglied kann jede im Deutschen Reiche als Arzt oder Zahnarzt approbirte Person von anerkannt wissenschaftlichem Streben und unzweifelhafter Ehrenhaftigkeit werden, wenn sie den Wunsch dazu dem Vorsitzenden schriftlich zu erkennen giebt und den Aufnahmebedingungen nach § 7 genügt.

Die ordentlichen Mitglieder zahlen Beiträge und sind stimmberechtigt.

§ 6.

Ausserordentliches Mitglied kann jeder im Auslande approbirte und daselbst domicilirte Arzt oder Zahnarzt von zweifelloser Ehrenhaftigkeit werden, wenn derselbe den Wunsch dazu dem Vorstande schriftlich anzeigt und den Aufnahmebedingungen nach § 7 genügt.

Die ausserordentlichen Mitglieder zahlen Beiträge, sind aber bei inneren Vereinsangelegenheiten nicht stimmberechtigt.

§ 7.

Sollte über die Persönlichkeit der Angemeldeten keine genügende Auskunft zu erlangen gewesen sein, so ist zur Erlangung genauer Information die Abstimmung bis zur nächsten Jahresversammlung aufzuschieben.

Zur Aufnahme neuer Mitglieder ist die Vorlegung einer staatlichen Approbation unerlässlich.

Die Anmeldung zur Aufnahme muss so geschehen, dass der Name des Candidaten noch in dem letzten vor der Jahresver-

sammlung erscheinenden Hefte des Vereinsorganes bekannt gemacht werden kann.

Desgleichen können zur Aufnahme Berechtigte, wenn sie als Gäste auf einer Jahresversammlung anwesend sind und von zwei Mitgliedern empfohlen werden, sofort auf die Candidatenliste gesetzt und der Abstimmung unterworfen werden.

**Prof. Dr. Hesse.**

---

## Local-Programm.

Montag, den 6. April, von Abend 8 Uhr an: Begrüssung und geselliges Zusammensein in den oberen Räumen der „Harmonie".

Dienstag, den 7. April, Vormittag 9 Uhr: Wissenschaftliche Sitzung. Darauf gemeinschaftliches Mittagessen im „Hôtel zum Schwan". Nachmittag 3 Uhr: Interne Sitzung in den Räumen der „Harmonie". Abend 8 Uhr Festcommers. Bei günstiger Witterung für die verehrlichen Damen Wagenfahrt.

Mittwoch, den 8. April, Vormittag 9 Uhr: Wissenschaftliche Sitzung. Darauf gemeinsames Mittagessen im „Hôtel Walfisch". Nachmittag gemeinschaftliche Fahrt für die geehrten Damen nach Nürnberg. Abend 8 Uhr Bankett in den oberen Räumen der „Harmonie".

Donnerstag, den 9. April: Gemeinschaftlicher Ausflug nach Rathsberg.

Die Firma Reiniger, Gebbert & Schall stellen in dem physikalischen Institut elektrische Bohrmaschinen unter Benutzung einer Dynamomaschine auf.

Den Herren Collegen zur Mittheilung, dass das mikrophotographische Institut des Herrn Dr. Ritter für etwaige Demonstrationen seine Projectionsapparate unentgeltlich zur Verfügung stellt, und bitten wir eventuell um baldige Anmeldung für dieselben.

**Das Comité.**

---

Die geehrten Herren Collegen werden gebeten, mit ihren Damen recht zahlreich zu erscheinen.

Frau Dr. Dorn in Fürth hat sich in der liebenswürdigsten Weise bereit erklärt, die Begrüssung und Führung der Damen zu übernehmen.

Empfehlenswerthe Hôtels: „Schwan", „Walfisch", „Glocke", „Eisenbahn".

**Fr. Schneider,**
Erlangen, 1. März 1896.

**Dr. med. Dorn, Zahnarzt,**
Fürth.

---

[*Nachdruck verboten.*]

# Ein Fall von Neuralgie auf septischer Grundlage.

Von

Dr. **Gust. Preiswerk** in Basel.

In meine Behandlung trat vor einigen Wochen eine Patientin, die über heftige Schmerzen im sensiblen Gebiete der Ausbreitung des Quintus klagte; die Neuralgie war namentlich links localisirt, doch strahlte, nach Angabe der Patientin, der Schmerz auch auf die rechte Seite aus.

Anamnestisch ist hervorzuheben, dass Patientin 25 Jahre alt ist, früher immer gesund gewesen und in keiner Hinsicht hereditär belastet sein will. Mit 13 Jahren hatte sie zum erstenmale und seither regelmässig menstruirt. — Ihr jetziges Leiden soll vor acht Wochen begonnen haben. Namentlich die durch die Schmerzen gestörte Nachtruhe bewog sie zur Consultation eines Arztes; dieser hielt den Fall für eine functionelle Neuralgie und schlug eine dementsprechende Therapie ein. Er verordnete für den Gebrauch während dreier Wochen grössere Dosen von Acid. salicyl., die den Erfolg hatten, dass sie den Schmerz etwas linderten, ohne ihn dauernd zu heben; bald darauf trat wieder eine Exacerbation der Neuralgie ein und führte die Patientin in meine Behandlung.

Ihre Klagen liessen ätiologisch drei Möglichkeiten zu:

1) konnte man an eine functionelle Neuralgie denken; eine solche müsste dann angenommen werden, wenn die zwei folgenden Momente ausser Betracht kämen;

2) konnte eine sogenante Reflexneuralgie vorliegen, wie sie bei Obstipation und Erkrankungen der Sexualorgane (event. mit Hysterie verbunden) vorkommt;

3) musste nach etwaigen pathologisch-anatomischen Grundlagen geforscht werden, und da sind wieder zwei Unterabtheilungen zu trennen, je nachdem die histologische Veränderung central oder peripher liegt, in ihrer Lage auf das Ganglion Gasseri bezogen.

Die ersteren, die centralen Ursachen, entziehen sich meist directen therapeutischen Eingriffen und sind nur etwa symptomatischer Behandlung zugängig. So kann ich mich eines Falles entsinnen, wo der betreffende Patient über eine allgemeine Hyper-

ästhesie des Gesichtes klagte, sowie über die Unmöglichkeit anhaltenden Denkens, das immer ein diffuses Druckgefühl in der Occipitalregion hervorrief. Dieses Leiden trotzte jeglicher Behandlung und besteht jetzt, nach ca. 10 Jahren, ungeschwächt fort.

Therapeutisch weit besser zugänglich sind die Fälle, wo es sich um pathologische Veränderungen peripher vom Ganglion Gasseri handelt. Hierher gehören vornehmlich Tumoren, wie z. B. Exostosen im For. rotund., For. ovale oder im Canalis mandibularis. Hierher gehören auch durch Aneurysmen der Art. mening. med. oder durch Exsudate u. s. w. hervorgerufene Druckneuralgien. Endlich sind hierher idiopathische Veränderungen der Nerven zu zählen, wie z. B. Neuritiden.

Nach diesen aufgeführten ätiologischen Momenten hat sich im einzelnen Falle die Therapie zu richten. Entfernung der Grundursache wird immer am sichersten zum Ziele führen. Da dies jedoch in einer grossen Anzahl der Fälle, wie namentlich bei den functionellen Neuralgien, unmöglich ist, so muss eine symptomatische Behandlung eingeleitet werden, deren Wesen zuerst in der Anwendung der bekannten Antineuralgica besteht. In neuester Zeit wurden namentlich bei Neuralgien des III. Astes des Trigeminus die Tinct. Gelsemii sempervirentis mit Erfolg angewendet. Auch Vesicantien und die Application der Elektricität in Form des constanten und des Faradischen Stromes sollen von Nutzen sein. In verzweifelten Fällen wird man endlich zur Neurektomie schreiten, die aber nur als ultimum refugium zu betrachten ist.

Was nun meine Patientin betraf, so war bei ihr der Anamnese gemäss eine Reflexneuralgie auszuschliessen. Die anatomische Untersuchung ergab auch keine wesentlichen Momente. Speciell die Zähne verhielten sich der Percussion, dem Druck und den Temperaturschwankungen gegenüber normal. Es fielen mir einzig links im Oberkiefer der I. Prämolar und der III. Molar auf, die mit grossen Füllungen versehen waren und durch den Ton beim Anklopfen sowohl, wie durch die leichte Verfärbung sich als pulpalos erwiesen. Ich führte, um Näheres zu erfahren, die Trepanation des I. Praemolaris aus; sie ergab im Inneren des Zahnes eine jauchige Flüssigkeit, deren mikroskopische Untersuchung die Formbestandtheile der Pulpa und die specifischen Eitererreger aufwies.

Die Pulpa und die Wurzelkanäle wurden antiseptisch und nach allen Regeln der Kunst behandelt und die Patientin entlassen.

Am Tage nach der Operation berichtete die Patientin, sie habe Nachts wieder einen Anfall gehabt, der aber an Heftigkeit den früheren bedeutend nachgestanden habe. Ich beschloss daher, ermuthigt durch den Erfolg, die Extraction des ebenfalls verdächtigen Weisheitszahnes; seine Section ergab putriden Zerfall der Pulpa.

Von dem Momente an war Patientin schmerzlos und jetzt, nach fünf Wochen, ist noch kein Recidiv aufgetreten. Der Fall kann also als geheilt betrachtet werden.

Zusammenfassend möchte ich also nochmals auf die septische Grundlage dieser Neuralgie hinweisen, die sich wohl aus chemischen Vorgängen wird erklären lassen. Druckreizung muss hier ausgeschlossen werden, sonst würde der Zahn auf Schlag mit Schmerz reagirt haben.

Möge dieser Fall einerseits vor septischen Füllungen und andererseits vor allzu früher Neurektomie ohne vorherige gründliche Untersuchung warnen.

---

# Bericht über die XXVII. Versammlung des Zahnärztlichen Vereins für Niedersachsen

## am 6. und 7. Juli 1895 zu Goslar a. H.

Anwesend waren: Prof. Dr. Miller-Berlin. Als Gäste: Hoppe-Wernigerode, Heinrichs-Hannover, Kohl-Wolfenbüttel, Heitmüller, D D.S., Göttingen, Schmidt-Nordhausen, Laesecke-Stendal, Hampe-Kassel. Die Mitglieder: Addicks, D.D.S., Bimstein, Crusius, Lüttringhausen, Dr. phil. Kühns, Sprengel, Traube-Hannover, Dr. med. Brunsmann-Oldenburg, Breithaupt-Goslar, Klages jun.-Bremen, Schäfer, Walkhoff-Braunschweig, Ahland, Luesse-Osnabrück, Weihe-Herford, Südekum-Wolfenbüttel, Schmitz-Detmold, Friedemann-Hameln, Heinemann, Dr. phil. Thiesing-Hildesheim.

Breithaupt-Goslar heisst die Collegen herzlich willkommen in der alten Kaiserstadt Goslar, welcher heute innerhalb sechs Jahren zum zweitenmale die Ehre zu theil geworden sei, dass die Hauptversammlung des Zahnärztlichen Vereins für Niedersachsen in ihr tage. Er hofft, dass es den Collegen auch jetzt wieder in Goslar wohl gefallen möge, und schliesst seine Rede mit dem Motto der von ihm sehr geschmackvoll entworfenen Einladungskarten:

„Im Harz, da giebt es rothe Wangen
Und Lebensmuth und frohen Sinn;
Wer einmal in den Harz gegangen,
Den zieht es immer wieder hin."

Nach dieser Begrüssungsrede eröffnet der Vorsitzende Dr. Kühns die Versammlung mit folgender Ansprache:

Hochverehrte Herren, sehr geehrte Gäste und liebe Mitglieder! Wenn in der heissen, arbeitsmüden Jahreszeit, nach einem endlosen Winter, sich das Herz hinaussehnt in die Freiheit, der erschlaffte Körper gebieterisch nach Ruhe und Erholung lechzt, dann ist es ein schweres Wagniss für einen Vorstand, eine Versammlung zu wissenschaftlichen Zwecken zusammen zu berufen, muss er doch fürchten, dass der Ruf verhallen wird unter den gegentheiligen Wünschen, die die Arbeit einstellen wollen, dass er bei Seite geschoben wird unter den Vorbereitungen, für eine kurze Zeit hinauszueilen an die schäumende See oder in die Einsamkeit und Majestät der Berge unseres schönen Vaterlandes.

Da war es denn ein rettender Gedanke, die Haupt- und Sommerversammlung des Vereins nicht in der grossen Stadt, sondern in den durch ihre Lage bevorzugten Provinzialstädten abzuhalten, utile cum dulce hiess die Parole, und so sehen wir uns heute zum zweitenmale in Goslar, der alten ehrwürdigen Kaiserstadt, reich an Erinnerungen und Zeichen einer historischen Vergangenheit, die wenig stimmen wollen zu den modernen Zwecken, die wir verfolgen.

Die Zahnheilkunde ist eine durchaus neue Wissenschaft, keine Anschauungen und Beobachtungen, keine Behandlungsweise und Methode hat sich, wie es doch sonst bei der Medicin der Fall ist, hinüber gerettet aus dem Staube früherer Jahrhunderte in unsere Zeit, neu entstanden seit 30—40 Jahren ist sie noch nicht ganz in das rechte Geleis gekommen, unfertig, ungewiss ihrer Zukunft, bewusst ihrer Mängel und Unvollkommenheit gegenüber einer mit elementarer Gewalt sich bahnbrechenden Wissenschaft stehen wir Zahnärzte derselben gegenüber. Noch leben unter uns die Gründer dieser neuen Epoche, und mit Freude und Stolz zählen wir sie zu den unserigen, ja sehen sie hier vertreten.

Was uns aber mit Gewalt hierher gezogen, was alle unsere Pläne bei Seite gedrängt, das war die Sehnsucht nach den ernsten Wäldern, den lieblichen Thälern und grotesken Bergen des schönen Harzes, nach dem verlockenden Programm — nicht dem wissenschaftlichen, sondern dem localen, die Freude auf die von früher her bekannten und bewunderten Veranstaltungen des Localcomités, vertreten durch unsern lieben Collegen Breithaupt; ihm danke ich Seitens des Vereins herzlich für die Mühewaltung im Interesse unserer gastlichen Aufnahme.

Mit lebhafter Freude begrüsse ich die hier weilenden Gäste, die ich ersuche, angesichts der kurz bemessenen und durch das Localprogramm sehr beschnittenen Zeit, keine allzu hohen Erwartungen bezüglich wissenschaftlicher Ausbeute zu hegen, willkommen soll jeder sein, der im Rahmen unserer Tendenz „Wissenschaft und Collegialität" sein Theil beiträgt zur Entwicklung und Förderung unseres Standes!

Ich eröffne hiermit die XXVII. und Hauptversammlung!

Prof. Milller demonstrirte eine Anzahl **anatomischer Präparate,** darunter eins, welches einen Durchschnitt durch den ganzen Alveolarfortsatz des Oberkiefers darstellte, woran die Wurzelquerschnitte sämmtlicher 16 Zähne mit Ausnahme des ersten Molaren linkerseits vorhanden waren. Nach Miller's Erklärung wurde zuerst, nachdem der Kiefer in Sublimatalkohol erhärtet war, ein $1^1/_2$ mm dicker Sägeschnitt angelegt, der dann mit Celloidin imprägnirt und darauf mittels Schmirgelrädern bis zur mikroskopischen Feinheit abgeschliffen wurde — eine höchst mühselige Arbeit.

Ein zweites Präparat stellte einen Unterkiefer dar, welcher, nach Erhärtung der Weichtheile in Sublimat, auch mit Celloidin imprägnirt und lingual- und labialseits bis zur Papierdünne weggeschliffen war. Das Präparat war mit Eosin gefärbt und darauf mit Cedernöl aufgehellt. Es zeigte sämmtliche 16 Zähne mit deren Pulpen im Längsdurchschnitt. Miller zeigte, dass die Wurzeln der mittleren Schneidezähne weit auseinander standen. Eine Verwachsung derselben fände deshalb wohl kaum statt; wenigstens hätte Miller noch keine derartige gesehen.

Darauf demonstrirte Miller eine Anzahl Präparate, welche Querschnitte durch Kiefer und Zahn darstellten, sowie auch solche von cariösen Zähnen, bei welchen die Grenzlinie zwischen dem cariösen resp. entkalkten Zahnbein und der sogenannten transparenten Zone besonders gut zu unterscheiden war, da ersteres mit Eosin intensiv roth gefärbt, die transparente Zone dagegen absolut farblos geblieben war. Redner zog daraus den Schluss, dass es sich bei der Transparenz nicht um eine beginnende Entkalkung handele.

Es wurde noch ein Querschnitt durch den Stosszahn eines Elephanten vorgezeigt, bei welchem scharf abgegrenzt eine etwa 3 mm dicke Schicht von ausgesprochen grüner Farbe zu sehen war. Miller nahm an, dass das Thier zu der Zeit, wo diese Schicht Zahnbein abgelagert wurde, eine aussergewöhnliche Nahrung gehabt habe, welche den grünen Farbstoff enthalten habe.

In der Discussion bemerkt:

Brunsmann: Die beiden mittleren Schneidezähne verwachsen bei Milchzähnen verhältnissmässig oft. Er hätte wohl 12 derartige Präparate.

Miller: Prof. Busch hätte in Berlin behauptet, eine Verwachsung der mittleren Schneidezähne könne nicht stattfinden. Er glaube dagegen, man dürfe nur sagen und behaupten, eine Verwachsung der mittleren Schneidezähne wäre sehr selten. Es wäre sehr interessant für ihn, zu erfahren, dass Dr. Brunsmann solche Präparate besässe. Ihm wäre es trotz eifriger Bemühungen innerhalb mehrerer Jahre nicht möglich gewesen, derartige Präparate zu finden.

Brunsmann fragt Miller, ob derselbe entgegen seiner früheren, in Hannover vor etwa 10 Jahren gethanen Aeusserung, dass die Zähne durch vermehrte Kalkaufnahme in den Körper nicht beeinflusst würden, seine Ansicht geändert hätte, da vorher von ihm gesagt wäre, der grüne Kreis in dem Querschnitt des Elephantenzahnes sei durch vegetabilische Nahrung entstanden.

Miller: Er habe seiner Zeit Hunde aus demselben Wurf verschieden gefüttert, und zwar die einen mit kalkarmer, die anderen mit gewöhnlicher Nahrung. Nach sechs Wochen hätte sich gezeigt, dass Knochen und Zähne bei den normal gefütterten Thieren vollkommen normal entwickelt waren; bei den mit kalkarmer Nahrung gefütterten Thieren dagegen waren die Röhrenknochen ausserordentlich dünn und weich und deren Epiphysen wie kleine Schwämmchen, so dass man sie zwischen den Fingern zerdrücken konnte. Dagegen hätte er nicht constatiren können, dass die Zähne bei diesen Hunden weniger gut oder langsamer sich entwickelt hätten, als die der normal gefütterten. Aus diesen Versuchsergebnissen hätte er damals den Schluss gezogen, dass die Bildung der Zähne weniger unter dem Kalkmangel der Nahrung zu leiden hätte, als die Knochen.

Hierauf erhält Friedemann-Hameln das Wort:

## Ueber die Topographie der Cavitäten und ihre Anwendung in einem neuen zahnärztlichen Krankenbuche.

M. H.! Als die vorige Versammlung in Hannover durch unseren verehrten Vorsitzenden eröffnet wurde, vermisste derselbe bei den Mitgliedern seines Vereins das Streben, aus dem Schatze der Erfahrungen und Kenntnisse mitzutheilen. Reiche Erfahrungen und tiefe Kenntnisse stützen sich naturgemäss auf den Begriff der Zeit; es wird daher jene Aufforderung in erster Linie an die älteren Herren gerichtet sein, die eben auf eine langjährige praktische Thätigkeit zurückblicken.

Wenn ich gleichwohl als einer der jüngeren Collegen und eins der jüngsten Mitglieder des Vereins mir die Ehre gegeben habe, zu heute einen Vortrag anzumelden, so geschah dies lediglich, weil ich anlässlich jener Discussion über Amalgame auf der letzten Versammlung gewissermaassen den Auftrag erhielt, Ihnen

heute etwas aus jenem Gebiete zu bringen. Zu meinem Bedauern muss ich Ihnen mittheilen, dass ich nicht in der Lage war, die mir gestellte Aufgabe zu lösen, denn die Befürchtung, welche ich schon damals aussprach, dass nämlich die Fabrikanten nicht ohne Weiteres bereit sein würden, mir ihre Amalgame zur Verfügung zu stellen, hat sich bewahrheitet. Ich wandte mich an verschiedene Depots, theils schriftlich, theils sprach ich mit ihren Reisenden; ich hörte und las auch manches angenehme Wort, aber dabei blieb es auch. Die Umstände zwangen mich zu warten, bis der Bericht über unsere letzte Versammlung in der Fachpresse erscheinen würde; derselbe kam im Maiheft der Deutschen Monatsschrift. Indem ich hierauf fusste, schrieb ich an sämmtliche Fabrikanten und Händler, deren Adressen mir bekannt waren. Der Erfolg war ein besserer, und ich spreche, da es mir bei der Fülle der Zusendungen nicht möglich ist, jedem einzelnen zu antworten, an dieser Stelle allen denen, die mit grosser Bereitwilligkeit mir ihre Fabrikate sandten, meinen besten Dank aus.[1])

An Stelle eines Vortrages über Amalgame habe ich mir erlaubt, Ihnen heute ein anderes Thema zu bringen: „Die Topographie der Cavitäten und ihre Anwendung in einem neuen zahnärztlichen Krankenbuche."

Unter der Topographie der Cavitäten verstehe ich die genaue schriftliche Darstellung der Lage der Cavitäten an den Zähnen und begründe das System, welches ich hierfür aufzustellen versucht habe, damit, dass nach unseren jetzigen Methoden in den Contobüchern eine derartige exacte Lagebezeichnung nicht möglich ist. Ich greife einige Beispiele aus der Praxis heraus:

1) Sie sehen in Fig. 1 auf der masticalen Fläche eines Molaren drei Füllungen; zwei davon fand ich vor, die dritte bei *a* legte ich selbst. Nach einiger Zeit kommt, der Patient wieder und beklagt sich, dass eine ihm vor Kurzem gelegte Füllung „herausgefallen" sei. Habe ich jetzt in meinen Büchern keine ganz genaue Lagebezeichnung der von mir herrührenden Arbeit — ich nehme dabei an, dass alle drei Füllungen von demselben Material, etwa Kupferamalgam sind —, so bin ich den Vorwürfen des Patienten gegenüber völlig machtlos und muss seinen event. Ansprüchen auf Ersatz Folge leisten.

2) Angenommen die drei Füllungen blieben im Zahn liegen, und der Patient kommt nach längerer Zeit zu einer Untersuchung

1) Die betr. Firmen sind: Simonis, Ash & Sons, Buss, Gebr. Gesell, Mueck, Belmonte & Co., Pappenheim, Jüterbock, sämmtlich in Berlin, Böckmann und Poulson in Hamburg, Eicke-Frankfurt a. M., Elverfeld-Wiedenbrück, Brinkmann-Hagenow, Saran-Dessau, Schaper-Dresden, Lippold-Rostock, Dr. Herbst-Bremen, Köllicker & Co.-Zürich, Weiss & Schwarz-Wien, Peetz-Merseburg, Dental Manufacturing Co.-London, Justi-Philadelphia.

seiner Zähne wieder. Ich finde bei einer Füllung secundäre Caries. Es liegt sehr nahe, hierbei an Contraction des Amalgams zu denken und nachzusehen, welches Fabrikat dabei Verwendung fand. Habe ich wieder keine exacte topographische Angabe im Contobuch, so bin ich ausser stande, anzugeben, ob jener secundäre Process an meiner Füllung aufgetreten ist oder nicht. Sie werden mir zugeben, dass beide Fälle für die Feststellung der Haltbarkeit der Füllungsmaterialien von einiger Bedeutung sind.

3) Ich legte bei *a* und *b* (Fig. 1) je eine Goldfüllung. Nach einiger Zeit stellt sich der Patient mit allen Zeichen einer partiellen Pulpitis wieder ein. Die Füllungen sind tadellos und äusserlich am Zahn kein Defect wahrzunehmen. Finde ich nun in meinen Aufzeichnungen etwa den Vermerk, dass die Cavität bei *b* zwar grösser, aber flach, bei *a* hingegen kleiner, aber tief war, so kann ich mir leicht die Pulpitis erklären. Durch die andauernden thermischen Reize, welche bei *a* auf die Pulpa applicirt wurden, entstand eine Hyperämie derselben, aus welcher dann eine partielle Pulpitis resultirte. Durch eine scharfe topographische Notiz bin ich mithin sofort orientirt, wo die Therapie einzusetzen hat.

Fig. 1.

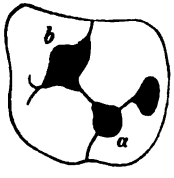


4) An der Distalfläche eines oberen Incisivus (Fig. 2) fand sich bei *a* eine tiefe Cavität. Die Pulpa wurde cauterisirt, eine Wurzelbehandlung eingeleitet und der Zahn zuletzt mit Cement verschlossen. Nach einigen Jahren kommt der Patient wieder. Es hat sich eine leichte Periostitis eingestellt. Bei *b* ist inzwischen von anderer Hand eine zweite Cementfüllung gelegt worden. Habe ich keine genaue Lagebezeichnung meiner Arbeit, so weiss ich nicht, welche Füllung ich entfernen muss, um leicht zum Pulpenkanal zu gelangen.

Fig. 2.

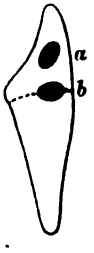


Als ich mit dem Gedanken umging, diese Ungenauigkeiten durch gute topographische Ausdrücke zu beseitigen, kam ich sehr bald zu der Ueberzeugung, dass ich mich an eins der vorhandenen Systeme über die Bezeichnung der Zähne im allgemeinen würde anlehnen müssen. Ich prüfte alle vorhandenen Systeme eingehend auf ihre Brauchbarkeit hin und entschied mich endlich für das System Haderup, welches sein Erfinder unter dem Namen: „Die Stenographie der Zähne" im Central-Verein seiner Zeit bekannt gegeben hat. Herr H. bezeichnet sein System bescheidener Weise als durchaus rationell; ich möchte hinzufügen, dass es nach meiner — allerdings nicht maassgeblichen Ansicht — das geistvollste System ist, welches wir momentan besitzen, denn kein System

lässt sich aus so natürlichen Grundlagen entwickeln, keins ist so frei von Willkür, und keins stellt an das Gedächtniss so geringe Anforderungen, wie gerade dieses. Da ich nicht weiss, ob alle Herren dieses System gebrauchen oder doch vollkommen kennen, anderseits aber die genaue Kenntniss desselben für die Entwicklung meines Systems durchaus erforderlich ist, so gestatten Sie mir, Ihnen in kurzen Zügen Haderup's Stenographie vorzuführen. Ich folge hierbei dem Vortrag desselben, wie er im Jahrgang 1894 der Deutschen Monatsschrift, Juniheft, Seite 227 und den folgenden zum Abdruck gelangt ist. Einige kleine Aenderungen an dem System werde ich als solche besonders bezeichnen.

Weisen wir ein Individuum mit ganz normalem Gebiss, am besten einem solchen, wo die oberen Frontzähne weit über die unteren hinabfassen, an, die Zähne aufeinander zu setzen, wie wir dies beim geraden Biss zu sehen gewöhnt sind, so berühren sich nur die mittleren oberen und unteren Schneidezähne in der Medianlinie; nach rechts und links, d. h. nach den Molaren hin, bleibt der Biss offen (Fig. 3). Den Punkt, wo die oberen mittleren

Fig. 3.

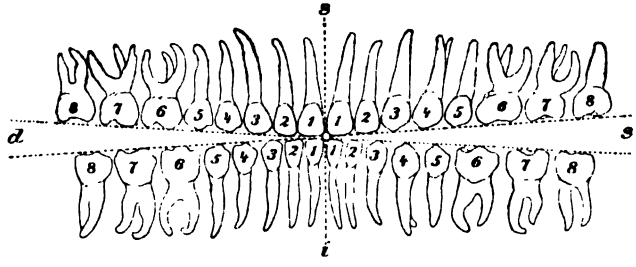


Incisivi sich berühren, nennt man den oberen Mesialpunkt, den entsprechenden Punkt unten den unteren Mesialpunkt. Von hier gehen nach rechts und links je zwei Linien aus, die zusammen ein liegendes Andreaskreuz darstellen (Fig. 3 u. 4). An der Kreuzungsstelle beider Linien ist der obere und untere Mesialpunkt, welche zusammen den Nullpunkt bilden, denn es ist allgemein üblich, von hieraus die Zähne zu zählen. Es geschieht dies bei Haderup durch die arabischen Zahlen 1—8.

Der Vergleich mit einem Thermometer liegt sehr nahe. Auch hier haben wir einen Nullpunkt und bezeichnen die Zahlen oberhalb desselben mit +, unterhalb mit —. Genau so beim System Haderup; wir denken uns unter dem Andreaskreuz zwei kreuzweise gestellte Thermometer und vertheilen demgemäss + und —

(Fig. 4). Es fragt sich nun, wie wir diese Zeichen setzen, ob vor oder hinter die Zahlen, und da war die bekannte anatomische Erscheinung maassgebend, dass alle Zähne mit ihrer Längsachse nach der Mittellinie weisen (Fig. 3). Es ist daher sehr natürlich,

Fig. 4.

wenn wir das Zeichen, welches die Lage zur Medianlinie anzeigen soll, stets mesial setzen. Das System stellt sich dann folgendermaassen dar:

| Rechts beim Patienten. | | | | | | | | Links beim Patienten. | | | | | | | |
|---|---|---|---|---|---|---|---|---|---|---|---|---|---|---|---|
| 8+ | 7+ | 6+ | 5+ | 4+ | 3+ | 2+ | 1+ | +1 | +2 | +3 | +4 | +5 | +6 | +7 | +8 |
| 8− | 7− | 6− | 5− | 4− | 3− | 2− | 1− | −1 | −2 | −3 | −4 | −5 | −6 | −7 | −8 |

Bei der Notirung mehrerer Zähne desselben Kiefers und derselben Seite schreibt man das Vorzeichen nur einmal, z. B.:

7 6 3 1 + oder + 2 3 5 7 8.

Wurden dagegen Zähne beider Kiefer hintereinander notirt, so trennt man die beiden Kiefer durch ein Komma, z. B.:

7 6 4 1 + + 3 5 8, 5 3 1 — — 4 8.

Die Milchzähne bezeichnet man in derselben Weise, nur setzt man vor die betreffende Zahl eine Null, z. B.:

+ 03, 05 —.

Die Ableitung ist hier wieder eine sehr natürliche; da die Milchzähne hinsichtlich ihrer Grösse hinter den bleibenden zurückstehen, giebt man sie durch kleine Zahlen wieder, und da sich nach ihrem Ausfall eine leere Stelle im Kiefer zeigt, setzt man vor diese Zahl eine Null. Herr Haderup schreibt Null und Zahl gleich gross, also + 03, 05 —; ich habe dies geändert, da es sich mir als praktischer erwiesen hat.

Es war nun sehr wünschenswerth, an den Zahlen zugleich die Flächen zu markiren. Dies geschieht durch die Potenzzahlen 1—5.

1 bezeichnet die masticale, 2 die mesiale, 3 die faciale (labiale, buccale), 4 die distale und 5 endlich die linguale Fläche, z. B.:

$+7^{1}+6^{2}+8^{3}\ 5^{4}+1^{5}+$.

Die Reihenfolge der Flächen ist durchaus nicht willkürlich gewählt. Die masticale Fläche nimmt anatomisch, physiologisch, pathologisch und therapeutisch die erste Stelle ein, wohingegen die linguale Fläche uns relativ am wenigsten beschäftigt. Die übrigen drei ordnen sich von selbst ein, wenn man um den Zahn herumgeht.

Diese Potenzzahlen können zugleich cariöse Defecte angeben, da, wo es nicht genau darauf ankommt, welche Lage die Cavität auf jener Fläche hat. — Der Cariesherd wird gelegentlich auch auf Nebenflächen übergehen. Dann werden die betreffenden Potenzzahlen einfach nebeneinander gesetzt, z. B.: $+6^{18}$.

Für den Fall, dass sich auf zwei Flächen zwei getrennte Defecte befinden, sind beide Potenzzahlen durch ein &-Zeichen zu verbinden, z. B: $+6^{1\&8}$.

Bisweilen ist die ganze Krone fast zerstört, wie wir dies bei den ersten bleibenden Molaren so häufig sehen; wir haben dann eigentlich gar keine Fläche mehr und bezeichnen daher einen solchen Befund mit einer Null als Potenzzeichen, z. B.: $-6^{0}$. Ich habe hier den Zusatz mir gestattet, dass, wenn an einem solchen Zahn ein unglücklicher Extractionsversuch gemacht wurde, diese Null durchstrichen wird, z. B.: $-6^{\not 0}$. Ich weiss dann sofort, es handelt sich um eine Fractur.

Herr Haderup verwendet diese Potenzzahlen zugleich zur Bezeichnung der Wurzeln. Die mesiale Wurzel eines Molaren wird unter der mesialen Fläche liegend gedacht und daher durch die Potenzzahl 2 wiedergegeben, die distale Wurzel durch 4 und die linguale durch 5, z. B.: $+7^{245}$.

Es hat sich mir als nützlicher bewiesen, wenn man vor jene Potenzzahlen doch das Wurzelzeichen ($\sqrt{}$) setzt; dadurch fällt es gleich von vornherein scharf ins Auge, dass es sich um eine Wurzel und nicht um eine Fläche oder einen cariösen Defect handelt, z. B.:

$$-7^{\sqrt{2}},\quad -7^{\sqrt{4}},\quad +6^{\sqrt{245}}.$$

Bei einwurzeligen Zähnen lässt man die Potenzzahl ganz weg und schreibt nur das $\sqrt{}$-Zeichen als Potenz, z. B.: $+2^{\sqrt{}}$. Wird bei einer gründlichen Reinigung des Mundes gleich eine ganze Reihe von Wurzeln extrahirt, so setze ich das $\sqrt{}$-Zeichen vor die ganze Zahlenreihe und schreibe etwa:

$$\sqrt{7^{245}.6^{5}.3^{-}}+ +1.6^{24}.$$

Somit hätte ich Ihnen das System Haderup's in kurzen Zügen vor Augen geführt und komme nunmehr zu der Topographie selber. Analog dem System Haderup's unterscheide ich an einem Zahne — es wird hier ein Molar als Beispiel angenommen — eine masticale, mesiale, faciale, distale und linguale Fläche; diese Bezeichnungen werden wie folgt abgekürzt: mst, m, f, d, l. Zu den 5 Flächen gesellen sich 8 Kanten: die masticalmesiale, mast.-faciale, mast.-distale, mast.-linguale; die mesialfaciale, mes.-linguale; die distal-faciale und dist.-linguale Kante. Bei den Frontzähnen fallen natürlich die vier ersten Kanten aus; wir haben dafür nur eine masticale Kante.

Der Centralpunkt auf einer Fläche (Schnittpunkt der Diagonalen) wird mit *c*, die cervicale Zone mit *cv* bezeichnet.

Der Aufstellung eines topographischen Systems suchte ich anatomische und pathologische Verhältnisse zu Grunde zu legen, und zwar wählte ich dabei die Prädilectionsstellen der Caries. Betrachtet man die Kaufläche eines oberen rechten Molaren (Fig. 5), so findet man da, wo sich die Schenkel der H-förmigen Fissurgabeln, sowie da, wo die Querlinie die beiden Schenkel trifft, Stellen, die wir sehr oft therapeutisch behandeln müssen. Ich habe somit schon vier Prädilectionspunkte (*a b c d*). Nimmt man einen Molaren der anderen Seite (Fig. 6), bei dem die H-Fissur entsprechend verschoben ist, hinzu, so erhalte ich noch zwei Punkte, *e* und *f*, die symmetrisch zu *c* und *d* gelegen sind. Bei den unteren Molaren hat die Fissur normal die Form eines Kreuzes (Fig. 7). Bei *g* zeigt sich eine Prädilectionsstelle par excellence; die Punkte *h* und *i* finden sich bei unteren und oberen Molaren in gleicher Weise. Summire ich, so bekomme ich neun Punkte, die ich in Fig. 8. auf einer Fläche vereinigt habe. Auf diesen neun Punkten

Fig. 5. Fig. 6. Fig. 7. Fig. 8.

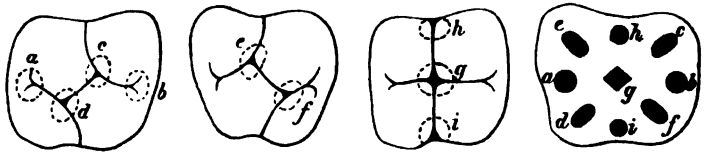


baute ich das System auf, indem ich für einen jeden unter ihnen einen kurzen topographischen Ausdruck suchte und alle Punkte dann auf jede der fünf Flächen eines Zahnes übertrug. Naturgemäss können wir nicht auf jeder Fläche neun Punkte in Wirklichkeit finden, es lassen sich aber alle cariösen Defecte auf einen oder mehrere dieser Punkte zurückführen. Einige Beispiele mögen dies erläutern: Die Caries im For. coec. an der facialen Fläche der Molaren entspricht Punkt *h*, oder, wenn die Fissur noch weiter über die faciale Fläche hinabstreicht, dem Punkte *g*; Caries im For. coec. an der lingualen Fläche der oberen Incisivi wird durch Punkt *i* markirt, Halscaries an unteren Molaren oder Bicuspidaten durch die Punkte *i*, *d* oder *f*; dasselbe an oberen Molaren u. s. w. durch *h*, *e* oder *c*.

Was nun die Bezeichnung dieser Punkte selbst anlangt, so ist dieselbe auf jeder Fläche verschieden und durch die nebenliegenden Flächen und Kanten bedingt. Nehmen wir als Beispiel die Masticalfläche eines oberen rechten Molaren (Fig. 9), um hier die topographischen Ausdrücke für alle neun Punkte durchzugehen.

Den Mittelpunkt des ganzen Feldes nenne ich *c* (Centralpunkt). Um denselben gruppiren sich vier als Kreise gezeichnete Punkte, die mitten vor den anliegenden Flächen liegen und daher nach ihnen benannt sind, also: facial, mesial, lingual und distal. Diese Bezeichnungen werden, wie oben angegeben, abgekürzt: f, m, l und d. Ich nenne diese Punkte primäre Punkte zum Unterschiede von den noch fehlenden vier secundären Punkten, die durch Ellipsen markirt sind. Um diese zu benennen, ziehe ich entweder die Namen der benachbarten primären Punkte zusammen, z. B. würde für den zwischen f und m gelegenen secundären Punkt der topographische Ausdruck: mesio-facial (m-f) lauten, oder ich benenne die secundären Punkte einfach nach den die Seitenflächen trennenden benachbarten Kanten. Beides läuft auf dasselbe hinaus. Die vier secundären Punkte heissen mithin: disto-facial (d-f), disto-lingual (d-l),

Fig. 9.

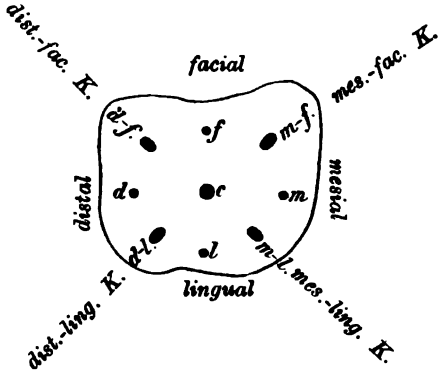


mesio-lingual (m-l) und mesio-facial (m-f). Der topographische Ausdruck für diese neun Punkte lässt sich leicht in folgender Weise entwickeln: Analog dem System Haderup habe ich eine Grundbezeichnung und einen Potenz-Ausdruck. Als erstere fungirt die Bezeichnung der Fläche, auf der ich einen Defect topographisch markiren will. Diese Fläche wird halb ausgeschrieben, also mast, mes, fac, dist, ling. Der Potenz-Ausdruck ist die Abkürzung eines der neun Punkte auf jener Fläche. Habe ich z. B. einen centralen Defect auf der Masticalfläche, so lautet der topographische Ausdruck: $^{c}_{mast}$; liegt der Defect mesial auf jener Fläche, so: $^{m}_{mast}$, befindet er sich zwischen mesial und facial, so: $^{m\text{-}f}_{mast}$. Der Zahn selber wird dabei nach Haderup in der oben ausgeführten Weise geschrieben, also z. B.: $+6:{}^{c}_{mast}$, $-6:{}^{m}_{mast}$, $7+:{}^{m\text{-}f}_{mast}$ u. s. w.

Es kann nun auf einer Fläche einmal der Defect mehrere Punkte umfassen, oder es können im anderen Falle auf derselben Fläche mehrere getrennte Defecte sein. Hier werden sich die Ausdrücke ändern müssen. Habe ich auf der Masticalfläche facial und central je einen kleinen Defect, so lautet der topographische Ausdruck: $^{f\,\&\,c}_{mast.}$ Umfasst anderseits ein Defect mehrere Punkte, etwa den facialen und den centralen, so würde man $^{f\,c}_{mast}$ schreiben. Sie sehen, m. H., dass dies System sich ganz an das von Haderup anlehnt, wie es ja überhaupt jenes System sozusagen nur weiter ausbaut. Haderup bezeichnet entsprechende Defecte (s. oben), z. B.: $+6^{1\,\&\,3}$ bezw. $+6^{1\cdot 3}$. Cariesherde nehmen oft grosse Dimensionen und mannigfaltige Formen an. Es könnte daher auf den ersten Blick scheinen, dass es unmöglich sei, für jeden Defect einen topographischen Ausdruck zu gewinnen. Und doch lässt sich dies ausführen. Mag der Defect noch so unregelmässig sein, wir werden stets mehrere Punkte oder eine Summe von ihnen finden, durch die dann der Herd mit grosser Exactheit bestimmt werden kann.

Fig. 10. Fig. 11. Fig. 12. Fig. 13.

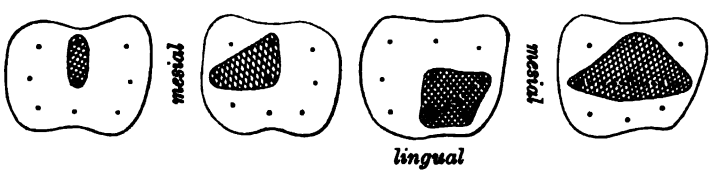


Wir müssen zu dem Zwecke Defecte der verschiedensten Grössen durchgehen.

1) Der Defect umfasst zwei Punkte, Fig. 10. Die beiden Punkte werden als Potenzausdrücke einfach nebeneinander gesetzt, also: $^{c\,f}_{mast.}$ Indem je zwei Punkte in der mannigfachsten Weise verbunden werden, sind 20 Combinationen möglich; es ist dies keine theoretische Berechnung, sondern diese Fälle kommen alle thatsächlich vor.

2) Defecte von drei Punkten, Fig. 11. Bildung des topographischen Ausdruckes ganz analog dem vorigen, also: $^{m\,c\,f.}_{mast.}$ 16 Combinationen.

3) Defecte von vier Punkten, Fig. 12 bis 15. Es würde sehr zeitraubend sein, alle vier Punkte als Potenzen aufzuführen. Daher wählte ich hier die Diagonale (in Fig. 12: l-m) und setzte zum Zeichen, dass zwei Punkte zu ergänzen sind, die Zahl sämmtlicher Punkte, also 4 davor, z. B.: $^{4\,l\,m}_{mast.}$ Die Cavität kann ferner eine mehr dreieckige Form haben, wie es die Figg. 13 und 14

darstellen, oder diejenigen eines Parallelogramms zeigen (Fig. 15). Die betreffende Diagonale muss stets die beiden entferntesten Punkte verbinden, denn die Praxis hat mir bewiesen, dass anderenfalls Unklarheiten entstehen können. Die topographischen Ausdrücke lauten in Fig. 13: $^{4\ m\ d}_{mast}$, in Fig. 14: $^{(4\ d\text{-}f)\ (m\text{-}f)}_{mast}$, in Fig. 15: $^{4\ d\ (m\text{-}f)}_{mast}$. Es sind 16 Combinationen möglich. Das Princip der Diagonalbezeichnung wende ich in gleicher Weise bei fünf und sechs Punkten an.

4) Defecte von fünf Punkten. Bei unteren Molaren haben wir oft eine Cavität, wie sie Fig. 16 darstellt. Diagonale: l f, topographischer Ausdruck: $^{5\ l\ f}_{mast}$. Aber nicht immer geben fünf Punkte solche regelmässige Cavitäten, dieselben sehen bisweilen recht unregelmässig aus. Fig. 17 zeigt einen derartigen Defect. Diagonale: d (m-f), topographischer Ausdruck: $^{5\ d\ (m\text{-}f)}_{mast}$. Die übrigen drei Punkte: c, f, d-f sind leicht zu ergänzen. Neun Combinationen.

5) Defecte von sechs Punkten. Wir werden hier meistentheils regelmässige Figuren: Rechtecke oder Parallelogramme haben (Fig. 18). Diagonale: d (m-f), topographischer Ausdruck: $^{6\ d\ (m\text{-}f)}_{mast}$. Sechs Combinationen.

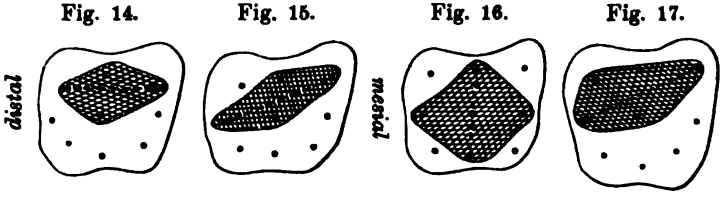


6) Defect mit sieben, acht und neun Punkten. Bei derartigen grossen Cariesherden kehre ich zu der einfachen Flächenbezeichnung des Systems Haderup zurück. Hiernach wird z. B. die masticale Fläche des oberen ersten rechten Molaren durch $6^{1}_{+}$ markirt. Ich verstehe nun unter dieser Potenzzahl 1 in meinem System einen die ganze Fläche umgreifenden cariösen Defect von neun Punkten. Umfasst die Cavität nur acht Punkte, so subtrahire ich den übrig gebliebenen Punkt von der Potenzzahl, also in Fig. 19: 1-l und schreibe demnach: $6^{1\text{-}l}_{+}$. Bei sieben Punkten sind zwei frei geblieben, die nun zusammen subtrahirt werden, z. B. Fig. 20: $6^{1\text{-}l\,(m\text{-}l)}$. Auf den ersten Blick könnte man diese Eintheilung der Defecte und deren topographische Wiedergabe etwas complicirt finden. Ich kann Ihnen jedoch versichern, dass ich beim Gebrauch dieses Systems von Anfang an durch jene Diagonal-Bezeichnungen oder Subtractions-Potenzen keine Belästigung empfunden habe. Jedenfalls ist hier der Individualität eines jeden einzelnen freier

Lauf gelassen, er kann ganz nach Belieben den Punkt bestimmen, bis zu dem er meinem System folgen will. Das Bestreben, vollständig zu sein, veranlasste mich, für alle Defecte passende möglichst kurze topographische Bezeichnungen zu suchen.

Fig. 18. Fig. 19. Fig. 20.

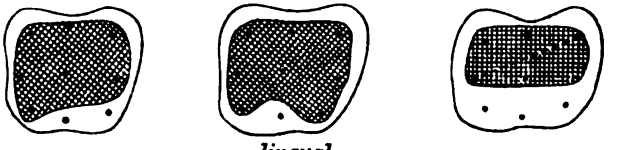


Wenn Sie das, was ich bis hier Ihnen ausführen durfte, noch einmal an Ihren Augen vorübergehen lassen, so sehen Sie, dass es sich bis jetzt lediglich um Cavitäten handelte, welche auf der betreffenden Fläche blieben, also nicht Nachbarflächen mit ergriffen. Wie verhält es sich aber in Fällen, wo das letztere eintritt? Die Beantwortung dieser Frage führt zu der Topographie der Cavitäten, welche auf Nebenflächen übergehen.

In Fig. 21 sind alle fünf Flächen eines Molaren dargestellt und auf drei derselben die neun Punkte projicirt. Nehmen wir an, dass auf der Masticalfläche (Mittelfeld) sich ein kleiner Defect befindet, so kann derselbe einen primären oder secundären Punkt treffen. Links sind die drei Fälle dargestellt, welche sich ergeben, wenn die Caries von dem primären Punkte $^{d}_{mast}$ ausgeht und auf die Distalfläche übergreift. Die topographischen Ausdrücke werden durch Addition der beiden betroffenen Punkte leicht gefunden; sie lauten $1 : ^{d}_{mast} + ^{mst}_{dist}$, $2 : ^{d}_{mast} + ^{mst\text{-}f}_{dist}$, $3 : ^{d}_{mast} + ^{mst\text{-}l}_{dist}$.

Fig. 21.

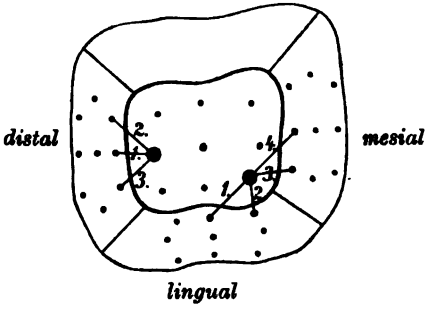


Auf der rechten Hälfte der Figur geben vier Linien die Combinationen an, die sich bilden lassen, wenn die Caries, von einem secundären Punkte ausgehend, Theile der Nebenflächen mit zerstört hat. Sie werden wie folgt bezeichnet: $1 : ^{m\text{-}l}_{mast} + ^{mst}_{ling}$, $2 : ^{m\text{-}l}_{mast} + ^{mst\text{-}m}_{ling}$, $3 : ^{m\text{-}l}_{mast} + ^{mst\text{-}l}_{mes}$, $4 : ^{m\text{-}l}_{mast} + ^{mst}_{mes}$. — Natürlich können die Cavitäten auch grösser sein, es tritt dann alles das ein, was

ich vorher über Defecte von zwei bis neun Punkten gesagt. Beispiel: $\frac{5\,m\,d}{mast} + \frac{c\,mst}{dist}$.

An der Cervicalzone sämmtlicher Zähne, sowie an den Approximalflächen der Frontzähne erhält das System einige Einschränkungen. Es ist dies aber durch die anatomischen Verhältnisse selbst bedingt.

Fig. 22 zeigt die distale Fläche eines Molaren. Von dem primären Punkte $\frac{cv}{dist}$ kann natürlich nicht die Caries auf eine Nebenfläche übergehen. Von den beiden nebenliegenden secundären Punkten cv-f und cv-l sind nur je zwei Combinationen denkbar. Bei den Approximalflächen der Frontzähne kommt zu diesem noch etwas hinzu: die beiden nach der Schneidekante gelegenen secundären Punkte fallen weg. In Fig. 23 ist die distale

Fig. 22.

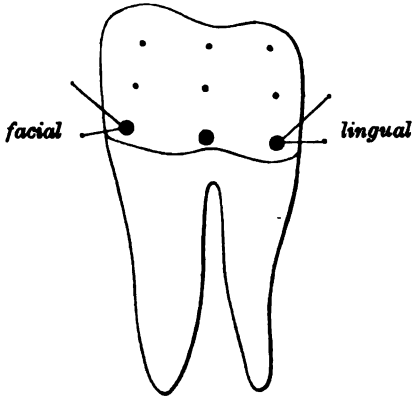


Fig. 23.

Fläche durch eine punktirte Linie zu der vollen Fläche eines Bicuspis erweitert. Man sieht sofort, dass jene secundären Punkte ausser dem Bereich der Fläche gelegen sind.

Somit wäre die Topographie und ihre Anwendung auf alle vorkommenden Fälle erschöpft.

Ich bemerke ausdrücklich, dass ich nicht bestrebt war, Ihnen eine Reihe von Abbreviaturen zu geben, sondern ein System, welches Sie in Stand setzt, möglichst kurze und dabei doch ganz exacte topographische Notizen zu machen. Abbreviaturen sind ja jedermanns eigene Sache, es hat da jeder seine besondere Methode; ich gebrauche für die Aufzeichnungen in meinen Büchern neben Haderup's Stenographie und meinem System die Stenographie Gabelsberger's.

Es erübrigt jetzt noch, darzulegen, in welcher Weise das System sich für die Buchführung praktisch verwerthen lässt.

Es drängte sich mir sofort die Ueberzeugung auf, dass man erst dann aus meinem System rechten Nutzen würde ziehen können, wenn es sich umgehen liesse, diese topographischen Ausdrücke in dem Contobuche überhaupt auszuschreiben, vielmehr sie statt dessen in ein Schema mit derselben Genauigkeit gleich einzutragen. So wäre der Vortheil der Arbeitsersparniss mit demjenigen der Uebersichtlichkeit vereinigt. Diesem Zwecke dienen meine Gebissschemata oder Diagramme[1]). Bei der Herstellung derselben, welche mir sehr viel Mühe und viel Kosten gemacht hat, habe ich die anatomischen Verhältnisse bis in die feinsten Einzelheiten wiederzugeben mich bemüht. Ich denke mir die Zähne in der Höhe der Zungenhöcker horizontal durchschnitten und erhalte auf diese Weise Formen, wie sie in den Figg. 24 (oberer mittlerer linker Schneidezahn) und 25 (oberer rechter Bicuspis) die Peripherien darstellen. In diese Umrisse zeichne ich dann die Masticalfläche (bei Bicuspidaten und Molaren) bezw. Masticalkante (bei den Frontzähnen) ein. Ferner theile ich von diesem Mittelfelde aus die Randschicht durch vier Linien in vier Theile, die den vier Seitenflächen entsprechen. Diese vier Linien sind durchaus nicht willkürlich. Nehmen Sie z. B. einen Molaren und blicken Sie gerade auf die Kaufläche, so werden Sie, sobald Sie den Zahn etwas nach rechts oder links, bezw. nach vorn oder hinten neigen, vier feine Lichtstreifen sehen, die eben auf den die Seitenflächen entsprechenden Kanten (mes-fac, mes-ling, dist-fac, dist-ling Kanten) entlang laufen. Bei den Frontzähnen ist diese Erscheinung bisweilen nicht so deutlich; hier muss die Phantasie gelegentlich etwas nachhelfen, um sie zu erkennen.

Fig. 24.




Fig. 25.

Fig. 26 zeigt das Diagramm für den Oberkiefer, Fig. 27 dasjenige für den Unterkiefer. Der Oberkiefer hat die anatomische Form einer halben Ellipse, der Unterkiefer die einer Parabel. Bei allen Zähnen sehen Sie das Krümmungsmerkmal ausgeprägt. Es wird Ihnen aus dem Werke Mühlreiter's bekannt sein, dass das Krümmungsmerkmal bei den oberen Bicuspidaten umgekehrt ist. Auch diese Erscheinung geben die Diagramme wieder, wie ich überhaupt bei Aufstellung dieser Schemata das Mühlreiter'sche Buch eingehend berücksichtigt habe.

---

1) Die Diagramme sind zum Musterschutz angemeldet.

Beide Diagramme sind in meinen Contobüchern am Kopf eines jeden Contos vorgedruckt. Als ich damit umging, mir ein neues, besseres Contobuch zu schaffen, habe ich erst sämmtliche bekannten Bücher einer eingehenden Prüfung auf ihre Licht- und Schattenseiten hin unterzogen, dabei das Gute behalten und das Unbrauchbare bei Seite gelegt. Im allgemeinen stehen sich zwei

Fig. 26.

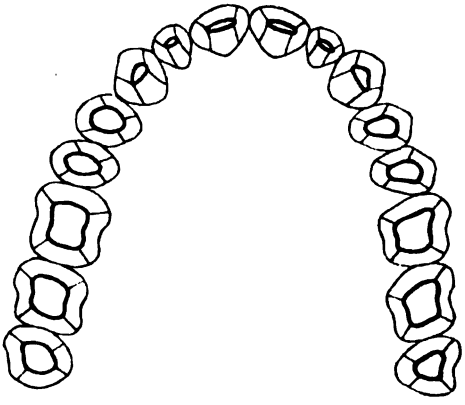

Fig. 27.

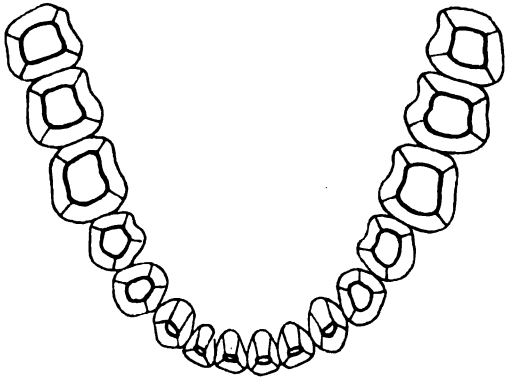

Richtungen gegenüber: die einen halten Jahresbücher für besser, die anderen Contobücher. Ich habe gefunden, dass keine von beiden Parteien recht hat, wenn sie nur von ihrem Standpunkte aus die Buchführung geregelt wissen will. Der gute Weg schien mir, wie so häufig, in der Mitte zu liegen. Ich verwandte demgemäss bei meiner Buchführung eine Combination beider.

Meine Patienten theile ich in drei Gruppen:

1) in solche, bei denen ich auf Grund einer Untersuchung und auf Grund ihrer socialen Stellung annehmen kann, dass sie Werth auf ihre Zähne legen und in regelmässigen Zwischenräumen zu einer Behandlung sich einstellen werden;

2) in solche, die nur immer dann kommen, wenn sie heftige Schmerzen haben und dann stets das Allernöthigste nur ausführen lassen. Solche Patienten haben entweder nicht die rechte Werthschätzung von ihren Zähnen, oder nicht die Mittel dazu, viel anzuwenden;

3) in solche, welche nur Passanten in der Praxis sind, also durchreisende Personen, Arbeiter, Handwerker, Hausmädchen u. s. w.

Für die Gruppen 1 und 2 hielt ich an dem Princip der Contobücher fest, für die letzte Gruppe dagegen genügten mir Jahresbücher.

Ueber den Werth der Contobuchführung hat an anderer Stelle ein beredterer Mund als der meinige, Herr Prof. Dr. Hesse eingehend gesprochen. Ich hebe kurz die Hauptsätze seiner Ausführungen hervor: „Besonders, so sagt er, ist die sittliche Seite dieser Buchführung scharf ins Auge zu fassen; sie ermöglicht eine Controle über die eigene Arbeit, die so entstehende Selbstkritik wirkt als Erziehungsmittel und bewahrt uns vor Selbstüberschätzung. Ferner schützt sie gegen die Vorwürfe seitens der Patienten, die oft die Dauer unserer Arbeiten in unbarmherziger Weise kürzen, oder uns gar für fremde Arbeit gelegentlich verantwortlich machen wollen. Auch setzt diese Buchführung uns in stand, einen Ueberblick über die Haltbarkeit unserer Füllungsmaterialien zu gewinnen.“ Ich füge noch hinzu, dass dasselbe von den verschiedenen Methoden gesagt werden muss, z. B.: der Pulpen- und Wurzelbehandlung — ich nenne hier nur einige Namen, wie Witzel, Schreier, Herbst, Sachs, Harlan u. s. w. Wie ist es möglich, sich über die Brauchbarkeit dieser Methoden anders ein Urtheil bilden zu können, als an der Hand einer festen Contobuchführung? — Von den vorhandenen Contobüchern kommen für uns nur zwei ernstlich in Frage: 1) die in Thieme's Verlag zu Leipzig erschienenen Contobücher nebst Tagebuch und 2) das Contobuch nach Prof. Dr. Hesse nebst Index. Die ersteren sind meines Erachtens nicht praktisch. Die Kleinheit des Buches, der geringe Raum für jedes Conto und das Fehlen eines Namensregisters machen die Conto-Buchführung ganz illusorisch; es ist in der That nur eine complicirtere Jahresbuchführung, denn nach 1—2 Jahren wird man für einen in halbjährlichen Perioden behandelten Patienten einige 5 bis 10 Conten haben. Man bekommt den Eindruck, als ob das Buch ein rein geschäftliches Unternehmen ist und ein Zahnarzt bei der Herstellung desselben nicht zu Rathe gezogen worden wäre;

man vergleiche z. B. die anatomischen Ungenauigkeiten an den Diagrammen u. s. w.

Herr Prof. Hesse hat, wie er selber sagt, bei dem Entwurfe seines Buches in erster Linie den ärztlichen Theil im Auge gehabt und uns in dieser Hinsicht ja auch etwas Vorzügliches gegeben. Der geschäftliche Theil dagegen schien mir noch einige Verbesserungen zuzulassen:

1) Es wäre vortheilhaft, neben den ganzen Conten (Blätter) auch halbe Conten (Seiten) zu haben.

2) Der Raum für Namen und Wohnung könnte in Rücksicht auf etwaige Aenderungen etwas grösser sein.

3) Die Uebersichtlichkeit würde durch zwei Rubriken, die eine für gezahlte und die andere für geschuldete Beträge, wesentlich erhöht werden.

Den ärztlichen Theil betreffend lassen die Gebissschemata so genaue Eintragungen nicht zu, wie es in meinen Diagrammen möglich sein dürfte.

Indem ich das Gute berücksichtigte, wo ich es auch fand, und alle obigen Mängel beseitigte, stellte ich ein neues:

„Zahnärztliches Hauptbuch nebst Index"

auf und lege Ihnen dasselbe heute vor. Dies Buch, welches zugleich ein Krankenjournal und Contobuch sein soll, hat dasselbe grosse Format, wie das von Prof. Hesse, ist in dauerhaftem braunen Moleskin gebunden und umfasst 500 Conten. Ich habe bei dieser Buchführung fortlaufende Tausende und in jedem Tausend zwei Bände; Band 1 umfasst Conto 1 bis 500, Band 2 dagegen 501 bis 1000.

Die Nummer des Bandes ist auf dem Titelblatte vorgedruckt, diejenige des Tausends hingegen wird eingetragen, da sie sich ja stets ändert. Mit diesen Angaben stimmt ein rothes Rückenschild aussen am Bande überein, welches also Tausend und Band angiebt, so dass bei einer grösseren Menge von Büchern stets das richtige sogleich gefunden werden kann.

Die freien Blätter hinter dem Titelblatte und am Schlusse dienen zur Aufzeichnung des Systems, der Methoden, Abbreviaturen u. s. w., denen der betreffende Operateur huldigt. Dies Contobuch ist nämlich — ich möchte den Irrthum hiermit ausschliessen — durchaus nicht auf mein System sozusagen zugeschnitten, im Gegentheil, welches System der Betreffende auch hat, oder ob er sich überhaupt an keins bindet, dies setzt der Brauchbarkeit des Buches keine Schranken entgegen.

Unter den 500 Conten sind 350 ganze oder Blattconten, sie umfassen also Vorder- und Rückseite eines Blattes; die übrigen 150 nenne ich halbe oder Seitenconten, weil sie nur eine Seite umfassen. Die Blattconten sind für die oben erwähnte Patienten-

gruppe 1, die Seitenconten für Gruppe 2 bestimmt. Auf jedem Conto werden Name, Stand und Wohnung des Patienten, sowie an den Diagrammen die Art und das Datum der Arbeit angegeben.

Darunter folgen dann Jahr, Monat und Tag der Behandlung, die Art der letzteren, sowie die gezahlten und geschuldeten Beträge.

Ich sagte, es sei in den Diagrammen die Art der Arbeit einzutragen. Es eignen sich jene Schemata vorzüglich, um ausser Füllungen auch den Ersatz von Zähnen, Wurzelbehandlungen, Extractionen u. s. w. zu markiren. Die eigene Arbeit wird hierbei mit rother Tinte, fremde Arbeit mit dem Blaustift eingetragen. Einige Figuren mögen dies erläutern:

Fig. 28. Zwei eigene Füllungen: $\frac{mst}{fac}$ und $\frac{4\ l\ m}{mast} + \frac{mst\text{-}l}{mes}$. Fremde Füllung: $\frac{c\ cv}{mes}$ (punktirt).

Fig. 29. Grosse masticale Füllung: $+4^{l\text{-}(d\text{-}f)}$ und Wurzelbehandlung. Letztere durch zwei Punkte lingual angegeben, die zugleich über Zahl und Lage der Kanäle Aufschluss geben.

Fig. 28. Fig. 29. Fig. 30.

Fig. 30. Grosse masticale Füllung (fremde Arbeit). Später Periostitis durch Gasbildung im Pulpenraum. Facial trepanirt. Der Pfeil giebt genau Stelle und Richtung des Bohrloches an.

Fig. 31. Extraction. Krone war noch da.

Fig. 32. Einzel-Extraction jeder Wurzel, Krone war schon ganz zerstört.

Fig. 31. Fig. 32. Fig. 33.

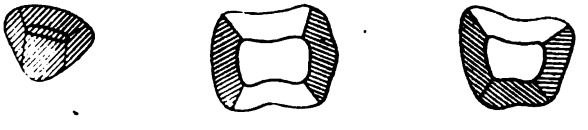

Fig. 33. Die mesiale und linguale Wurzel auf einmal extrahirt, die distale Wurzel besonders geholt. Krone wie im vorigen Fall.

Fig. 34. Einzel-Extraction jeder Wurzel. Krone von fremder Hand fracturirt (punktirte Linien).

Fig. 35. Krone total zerstört, Wurzel extrahirt, Zahn ersetzt (lingual zwei kurze Stäbchen, ähnlich den Crampons der Zähne), facial: Datum, Bezeichnung der Extraction. Die Datumangabe für den Ersatz geschieht lingual in dem Lichtraum des Diagramms.

Fig. 36. Zahn entkront, Wurzelbehandlung, Stiftzahn.

Fig. 34.

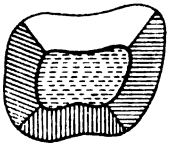

Fig. 35.

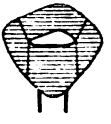

Fig. 36.

Zur Auffindung eines jeden Contos ist nun ein Index erforderlich. Derselbe in handlichem Format (Quartformat) hergestellt, ist wie das Hauptbuch gebunden und mit rothem Rückenschild versehen. Das Buch enthält 178 Blätter und auf jedem 80 enge Linien, so dass es für 14 240 Namen ausreicht. Es dürfte jedoch von Vortheil sein, immer eine Linie zu überschlagen, um für etwaige Aenderungen später noch Raum zu haben. Vertheilt man also nur 40 Namen auf jedes Blatt, so umfasst der Index doch immer noch 7120 Namen. Die Namen werden natürlich alphabetisch geordnet eingetragen, und zwar ist für jeden Buchstaben eine mehr oder weniger grosse Anzahl von Blättern — es ist hierfür die Frequenz der Benutzung maassgebend gewesen — reservirt. Auf jedem Blatt sind Rubriken vorgesehen, welche Namen, Stand, Wohnung und Contonummer aufnehmen, z. B.: Weber, Hr.; Ingenieur; Karlstr. 14; I. 23 (I giebt das Tausend an, 23 das Contoblatt).

Für die dritte Gruppe von Patienten genügen Jahresbücher. Hierzu gebrauche ich den Notizkalender von Friese & Rohrschneider, der von allen gleichartigen Büchern meines Erachtens das Vollkommenste und Beste ist, denn es lässt sich in ihm alles von Anfang bis zu Ende ausnutzen. Patienten der dritten Gruppe werden einfach in dem hinten befindlichen alphabetischen Namensregister unter Angabe des Datums der Behandlung aufgeführt. Bleibt die Honorarforderung unbeglichen, so erscheinen sie in der „Restanten-Controle". Ich bin auf diese Weise sowohl pecuniär vor Verlusten geschützt, als ich mir auch später jederzeit Rechenschaft über meine Arbeit geben kann.

Theilt man seine Patienten, wie ich das vorschlug, in drei Gruppen ein und verfährt in der beschriebenen Weise, so kommt man mit einem Contobuche von 500 Conten viele Jahre aus.

Hinsichtlich der Bezugsquelle und der Preise für das Hauptbuch und den Index kann ich Ihnen jetzt noch keine endgültige Mittheilungen machen, da ich mich bisher mit keinem Depot in Verbindung gesetzt habe.

M. H.! Alles was ich Ihnen heute auszuführen die Ehre hatte, ist nicht der Ausfluss einer momentanen Eingebung gewesen, sondern das Resultat eines mehrjährigen Strebens und Suchens nach grösserer Vollkommenheit. Zweifellos lassen sich noch Verbesserungen vornehmen. Kein menschliches Werk erreicht eben absolute Vollkommenheit; ich hoffte ihr aber doch um einen Schritt näher gekommen zu sein. — Hiermit lege ich mein System und Contobuch Ihnen zur Begutachtung vor.[1])

Discussion. Miller giebt den Patienten für seine Arbeiten überhaupt keine Garantie und erklärt denselben auf Befragen, dass der Zahnarzt so wenig für seine Arbeiten garantiren könne, wie der Arzt. Miller meint, remonstrirende Patienten würden auch darauf nichts geben, wenn man ihnen die von Friedemann angegebene Nomenclatur vorführe, weil dieselbe ihnen vollständig unverständlich wäre.

Friedemann glaubt, dass man die Patienten doch leicht durch die Einzeichnungen in das Diagramm überzeugen könne.

Heitmüller hält diese Nomenclatur bei viel beschäftigten Collegen für zu complicirt. Vorzüglich wäre aber das von Friedemann gezeichnete Diagramm.

Friedemann: Bei Verwendung seiner Buchführung brauche man sein System der Eintragung ja nicht nothwendig zu verwenden.

Kühns imponirt besonders das Diagramm. Auch das Einzeichnen fremder Arbeit mit Blaustift gefiel ihm sehr; sonst hält auch er diese Methode für zu weitläufig.

Heitmüller wünscht seinen Patienten solche Diagramme mitzugeben, in welche die Arbeiten eingetragen werden. Er bittet Friedemann, die Diagramme in Buchformat anfertigen zu lassen.

---

1) Der Vortrag wurde in dem topographischen Theil durch bunte Kreidezeichnungen illustrirt; bezüglich der Buchführung legte Redner Formulare aus den Contobüchern von Prof. Hesse und Thieme's Verlag, aus den Notizkalendern von Friese-Rohrschneider und Eicke vor. Zum Schluss wurden Formulare aus dem neuen Hauptbuche und Index mit Text vertheilt, in denen Redner die Technik der Buchführung demonstrirte. Das zahnärztliche Hauptbuch ist zum Musterschutz angemeldet.

Heinemann hat bereits früher derartige Zettel mitgegeben und auch Verhaltungsmaassregeln auf dieselben geschrieben, ist aber wieder davon zurückgekommen.

Kühns ist die Idee Heinemann's nicht unsympatisch und bittet er Friedemann, sich mit Dr. Brunsmann, der in einem früheren Vortrage schon die Hauptlehren der Zahnpflege in einer Anzahl von Thesen populär zusammengestellt habe, ins Einvernehmen zu setzen, um ein Buch herzustellen, welches den Patienten mitgegeben werden könnte und ausser den Friedemann'schen Diagrammen auch diese bemerkenswerthesten Verhaltungsmaassregeln enthielte. Empfehlenswerth dürfte es sein, dieses Buch von Seiten des Vereins herauszugeben.

Miller hält das Mitgeben der Verhaltungsmaassregeln für gut, kann es aber nicht zweckmässig finden, dass man die Patienten über die Behandlung auf dem Laufenden hält.

Brunsmann ist das von Friedemann angegebene Contobuch zu umständlich, schon aus dem Grunde, weil man die einzelnen Familienmitglieder auf verschiedene Seiten übertragen muss.

Walkhoff verwendet ein Contobuch ohne Clichés schon seit zehn Jahren und ist damit sehr zufrieden. Er macht die Eintragungen ungefähr folgenderweise, z. B.

heisst: in dem rechten oberen zweiten Prämolar wurde die Wurzel (⋁) mit Guttapercha (G) ausgefüllt, darüber ist Cement (C) gethan, dann wurde die distale und die Kaufläche mit Amalgam (A) gefüllt, die Behandlung kostet 9 ℳ (jeder Strich im A bedeutet 3 ℳ). Aehnliche Preisbezeichnungen habe er für Gold u. s. w. Das Friedemann'sche System wäre zu complicirt und in einer grösseren Praxis undurchführbar. Er glaubt, auch Friedemann würde wieder davon zurückkommen.

Miller hat folgendes System:

$M^3$ bezeichnet 3. Molar rechts oben,
$M_3$ „ 3. „ „ unten

u. s. w.

Kühns: In der Hannoverschen Poliklinik sind auch die von Miller angegebenen Bezeichnungen eingeführt. Nur werden für bleibende Zähne grosse und für Milchzähne kleine lateinische Buchstaben verwendet.

Friedemann stellt den Collegen Probeblätter seines Contobuches zur Verfügung und glaubt, dass die Herren sich nach eingehenden Versuchen mit der von ihm angegebenen Buchführung doch ihrer Genauigkeit wegen befreunden würden.

Breithaupt demonstrirt einige **Brückenarbeiten**, welche ein Zahnarzt in Amerika einer Dame angefertigt hatte. Die Patientin hatte ein vorzügliches natürliches Gebiss, es fehlten ihr nur drei einzelne Molaren, je in einer Kieferhälfte, deren Raum fast ganz von den nebenstehenden Zähnen ausgefüllt war. Ein Grund zum künstlichen Ersatz war deshalb überhaupt nicht vorhanden. Trotzdem wurden der Dame drei Brücken in den Mund gezwängt, nachdem drei gesunde Zähne erheblich abgeschliffen waren, um Stützpunkte zu gewinnen. Seitdem Patientin diese Kunstwerke trug, hatte sie beständig unter Schmerzen zu leiden, das Essen wurde ihr zur Qual. Breithaupt entfernte deshalb die Brücken und die Dame war wieder hergestellt. Breithaupt zeigte hauptsächlich diese Arbeiten deshalb, um darzuthun, wie und wann man Brücken nicht anfertigen sollte.

Discussion. Heitmüller: Brückenarbeit wäre der vollkommenste Ersatz, aber auf das Nothwendigste zu beschränken. Es sollten Prothesen überhaupt nur dann angefertigt werden, wenn durch das Fehlen eines oder mehrerer Zähne der Kauakt, die Sprache oder das gute Aussehen litten.

Kühns glaubt, dass die Brücken der Dame deshalb so unbequem gewesen wären, weil dieselben nur eine einseitige Befestigung hatten.

Heitmüller constatirt, dass die zur Befestigung dienenden Ringe die Zähne nicht fest genug umschlossen hätten.

---

Der Vorsitzende zeigt die jetzt in den Fachblättern viel angepriesenen Gummifedern von Holder-Egger. Weihe hatte dieselben in einem Falle benutzt, jedoch ohne befriedigenden Erfolg.

Ein definitives Urtheil lässt sich noch nicht über deren Brauchbarkeit fällen, da dieselben noch zu wenig und noch nicht lange genug im Gebrauch sind, jedoch scheint die Befürchtung begründet, dass der die Biegsamkeit der Federn bedingende weiche Kautschuk die Haltbarkeit der Federn sehr einschränken und der entstehende Zersetzungsgeruch bald unappetitlich wirken wird.

Der Fabrikant theilt darüber Folgendes mit:

„Die Verbindungen sollen nicht etwa wie die Goldfedern den Zweck haben, die Gebisse durch ihre Spannkraft gegen den Gaumen zu drücken und dadurch gewissermaassen gewaltsam zum Festsitzen zu bringen, sondern sie sollen eine leichte Führung und eine vermehrte Sicherung für solche Gebisse sein, welche nach heutigen Principien unter Zuhilfenahme der Adhäsion richtig gearbeitet sind. Sie sollen dem Patienten durch ihre Wirkung das „sich daran gewöhnen“ erleichtern, ein Hochgehen des Unterstückes und ein Zusammenfallen resp. ein Herausfliegen der Stücke beim Niesen und Husten u. s. w. verhindern.

Sie sollen sanft wirken und möglichst keine Gegenkraft des Kiefers verlangen. Sie sollen nicht plötzlich zerbrechen können und absolut fest am Gebiss befestigt sein, damit auf Reisen nichts passiren kann und auch alten Leuten, die schon sehr unsicher mit ihren Händen sind, ermöglichen, ihre Gebisse ungenirt tüchtig zu reinigen und abzubürsten, ohne Gefahr zu laufen, die Federn zu zerbrechen. Nach allen diesen Richtungen hin haben die Verbindungen während dreier Jahre alles erfüllt, was man von ihnen erwartet hat. Die Fabrikation ist eine sehr schwierige, jedoch stellen wir die Verbindungen jetzt nach einem neuen Verfahren her, so dass dieselben nie auseinander gehen können, was früher öfter vorgekommen ist. Jede Sache will doch erst ihre Zeit haben, bis sie zur Vollkommenheit gedeiht.

Es hat sich in der Praxis herausgestellt, dass die Verbindungen über zwei Jahre gebrauchsfähig bleiben, ein enormer Erfolg und Vortheil gegen Spiralfedern, deren durchschnittliche Lebensdauer, wie seiner Zeit von einem bedeutenden Fachmanne statistisch nachgewiesen, nur $4^1/_2$ Monate beträgt."

## Sitzungsbericht vom 7. Juli.

Walkhoff zeigt eine Serie sehr instructiver Mikrophotographien, der pathologischen Histologie entnommen. Dieselben bilden einen Theil des von ihm in der Vorbereitung begriffenen „Atlasses der pathologischen Histologie der Zähne", und erntete W. für seine mühevollen Arbeiten reichen Beifall.[1])

Miller glaubt, dass alle Zahnärzte Herrn Walkhoff zu grossem Danke verpflichtet wären für seine fortgesetzten eifrigen Bemühungen, das Studium der Histologie und Patho-Histologie der Zähne weiteren Kreisen zugänglich zu machen, resp. zu erleichtern. Es giebt nur wenige Zahnärzte oder Studenten, die in der Lage sind, oder sich der Mühe unterziehen wollen, histologische Studien mit Hilfe des Mikroskopes vorzunehmen; diese können jetzt mit einem guten Atlas, wie der vorgelegte, ihre Kenntnisse auf diesem wichtigen Gebiet bereichern.

Brunsmann zeigt einige interessante pathologische Gebilde, eine an ihrer Spitze mit grüner Exostose versehene Wurzel, dann einen Doppelzahn von einem jungen Manne, der innerhalb zweier Jahre circa 50 Zähne bekommen hatte. Die Exostose färbt sich im Wasser schwarz. Miller hält dieselbe für eine Ausscheidung des Blutserums. In dem Wurzelkanal des Doppelzahnes (Bicuspidaten) findet sich noch die Anlage eines dritten.

Die Frage über die **Wirkung von Kali arsenicos. sol.** beschäftigte nun die Versammlung.

Zur Abstumpfung der Empfindlichkeit des Zahnbeines wurde kürzlich von einem österreichischen Zahnarzte Kalium arsenicosum sol. empfohlen.

---

1) Siehe die „Monatsschrift für Zahnheilkunde" 1895, Augustheft, Seite 419.

Bimstein hat dasselbe in mehreren Fällen angewandt, jedoch stets eine devitalisirende Wirkung desselben auf die Pulpa constatiren können.

Miller führt über diesen Gegenstand etwa Folgendes aus: Ich habe ein paar Versuche mit dem Kalium arsenicosum angestellt, in ähnlicher Weise, wie ich die verschiedenen Präparate des Acidum arsenicosum geprüft habe, und zwar, indem ich bei weissen Mäusen einen Einschnitt durch die Haut des Schwanzes machte und eine geringe Quantität des betreffenden Präparates einführte. Zwei Mäuse, die mit einer stecknadelkopfgrossen Quantität von Pasta aus Kalium arsenicosum und Nelkenöl behandelt wurden, starben nach acht Stunden; zwei andere, bei welchen ich viel geringere Quantitäten applicirte, zeigten nur wenig Reaction. Sie wissen, m. H., dass man schon vor vielen Jahren die arsenige Säure gegen empfindliches Zahnbein angewandt hat. Es stellte sich aber heraus, dass die Pulpen dieser Zähne im Laufe der Zeit abstarben, die Zähne sich verfärbten, Wurzelhautentzündung und Abscessbildung sich einstellten. Es ist zu befürchten, dass man mit Kalium arsenicosum sol. eine ähnliche Erfahrung machen wird, es lässt die leichte Löslichkeit des Präparates sogar vermuthen, dass es noch schneller als die arsenige Säure von dem Zahnbein absorbirt wird. Die oben erwähnten Thierversuche deuten darauf hin. Will man Versuche mit dem Mittel anstellen, so wähle man dazu Backenzähne, keinesfalls jedoch Vorderzähne.

Addicks zeigt die neue von Zeuch in Hamburg in den Handel gebrachte Hebelzange vor und spricht sich über deren Brauchbarkeit befriedigt aus. Selbst tief cariöse Wurzeln, die bei Anwendung des bisherigen Zangenmaterials hätten resecirt werden müssen, liessen sich mit derselben sehr leicht entfernen. Ein gleiches Urtheil fällten einige Collegen, die ebenfalls dieses Instrument bereits einige Zeit im Gebrauch haben. Brunsmann dagegen hält die Zange nicht für handlich, sie wäre zu schwer.

---

Miller demonstrirte verschiedene Klammern zur Befestigung des Cofferdams bei Halscaries. Derselbe erklärte auch die Versuche, die ihn veranlassten, eine geringe Quantität (etwa $2^1/_2$ Proc.) Zinn zum Kupferamalgam zuzusetzen. Da Zinn dem Kupferamalgam gegenüber elektropositiv ist, so würde letzteres durch den Zusatz elektronegativ und dadurch gegen die Zerstörung durch elektro-chemische Einflüsse im Munde geschützt. Die Kupferamalgamfüllungen mit Zinnzusatz schienen sich nach der bisherigen Erfahrung etwas weniger schnell abzunutzen. Sie verfärben den Zahn nicht, besitzen jedoch keine antiseptische Wirkung.

Die vom Medicinischen Waarenhaus in den Handel gebrachte Vorrichtung zur präciseren Anwendung des Aethylchlorids führt Kühns vor. Durch dieselbe wird die Verdunstung des Aethylchlorids dadurch beschleunigt, dass man einen starken Luftstrom mittels eines Gebläses zugleich mit dem Strahl des Aethylchlorids auf die Schleimhaut richtet. Sogleich angestellte Versuche ergaben, dass die Anästhesirung allerdings schleuniger erfolgte.[1])

Darauf hielt Kühns einen Vortrag über den Fluorgehalt der Zähne.[2])

Alsdann schliesst Kühns die Versammlung mit Worten des Dankes namentlich auch für die Herren, welche Vorträge und Demonstrationen gehalten.

---

1) Vergleiche „Deutsche Aerztezeitung" 1895, Nr. 10, S. 83.
2) Siehe die „Monatsschrift für Zahnheilkunde" 1895, Augustheft und folgende.

---

# Auszüge und Besprechungen.

**R. Denison Pedley: The diseases of childrens teeth, their prevention and treatment.** A manual for medical practitioners and students. With numerous illustrations. (London, J. P. Segg & Co.)

Das 268 Seiten starke Buch ist in erster Linie für den praktischen Arzt bestimmt, der gerade Kindern in allen Fällen, auch bei Zahnleiden, helfen und rathen soll. Doch ist vieles, was das Buch bietet, ebenso gut auf Erwachsene anwendbar wie auf Kinder. Natürlich ist auch für den Zahnarzt die Sache von Interesse. — Die acht Kapitel handeln von der Zahnstructur, dem Zahndurchbruche, der Zahncaries, der Pulpaentzündung und der Wurzelhautentzündung, den Unregelmässigkeiten der Zähne, der Hygiene des Mundes und der Behandlung. Die ersten Kapitel, die den pathologischen Zustand beschreiben, können eigentlich kaum genügen, dem praktischen Arzte eine richtige Vorstellung zu geben, der Stil ist fast zu cursorisch. Was die Unregelmässigkeiten betrifft, so sind sie ausführlich genug beschrieben, für Nichtspecialisten vielleicht zu ausführlich. Die zahlreichen Abbildungen können imponiren. Zu loben ist das Kapitel über die Hygiene des Mundes. Im letzten Kapitel ist die Extraction zu kurz weggekommen. Der Druck ist gut. Das Papier ist fast so dick wie Cartonpapier.

*Jul. Parreidt.*

**G. F. Eames: The relation of adenoid vegetations to irregularities of the teeth and associate parts.** (Dental Cosmos. August 1895.)

Der Verfasser kommt zu nachstehenden Schlussfolgerungen:

1) Obwohl Mundathmung für gewöhnlich von adenoiden Wucherungen begleitet ist, ist dies doch nicht immer der Fall; es kann die Mundathmung vielmehr auch veranlasst sein durch eine chronische Hypertrophie der Muscheln oder des Septums.

2) Die adenoide Wucherung füllt selten den Pharyngealraum so aus, dass eine Athmung durch die Nase unmöglich ist; die Mundathmung wird bedingt durch die Irritation, welche die Wucherung hervorruft.

3) Mundathmung bedingt nicht das Entstehen adenoider Wucherungen.

4) Mundathmung bedingt nicht das Auftreten von Irregularitäten in der Zahnstellung.

5) Die vorgenommene Untersuchung ergab in vielen Fällen deformirte Kieferbogen und unregelmässig stehende Zähne, wo adenoide Wucherungen nicht nachweisbar waren. *Dr. Jung.*

---

**Brodbeck: Brückenarbeiten für weniger Bemittelte.** (Schweizer Vierteljahrsschrift für Zahnheilkunde, Juni 1895.)

Mehr und mehr wachsen die Bestrebungen an, auch einfachere und somit billigere Brückenarbeiten herzustellen und dieselben so dem Gros der Patienten in höherem Maasse zugänglich zu machen. Brodbeck empfiehlt eine Methode, welche Referent auch schon des öfteren in geeigneten Fällen ausgeführt hat: Befestigung der Zähne an das Gerüst der Brücke durch Kautschuk. Es werden die beiden Kronen, welche den Halt der Brücke auf den beiden Pfeilern (Wurzeln oder ganzen Kronen) zu sichern bestimmt sind, wie gewöhnlich aus Gold hergestellt, auf die Zahnstümpfe aufgesetzt, dann ein Abdruck genommen, in welchem die Kronen dann natürlich stecken bleiben, und Modell gegossen. Weiterhin wird ein 3—4 mm starker, kantiger Platindraht von einer Krone zur anderen geführt, dort rechtwinklig angebogen, festgewachst, eingegypst und verlöthet. Nach Absäuern und Wiederaufsetzen auf das Modell folgt Aufstellen der Zähne in Wachs, Einprobe im Munde und Ersatz des Wachses durch Kautschuk, wobei man zweckmässig etwas länger vulkanisirt als gewöhnlich. Nach dem Finiren wird die Brücke dann fest cementirt.

Bei abnehmbaren Brücken kann man diese zweckmässig mit einer breiten Basis auf dem Alveolarfortsatz aufruhen lassen, um die Brückenpfeiler zu entlasten.

[Unserer Ansicht nach wird gerade die vorgedachte Methode sich in Zukunft namentlich bei grösseren Brücken eines regen Anhanges erfreuen. Es liegt, genau betrachtet, gar kein Grund vor,

nur Metall zu Brückenarbeiten zu verwenden; nicht jeder ist ein tüchtiger Metalltechniker, und die, die es nicht sind, erweisen ihrem Patienten in vielen Fällen sicher eine grössere Wohlthat, wenn sie ihm eine saubere Kautschuckpièce als eine mangelhaft gearbeitete Metallprothese in den Mund setzen. Der Ref.]

*Dr. Jung.*

---

**Alb. E. Woolf: Elektrozon.** (Uebersetzt in der Schweizer Vierteljahrsschrift für Zahnheilkunde, Juni 1895.)

Woolf berichtet über seine weiteren Studien und Versuche über das Elektrozon, dessen an dieser Stelle früher schon gedacht wurde. Er stellt es im Grossen her durch elektrolytische Zersetzung des Meerwassers, welches neben Chlornatrium in Lösung hält: Magnesiumchlorid, Chlorkalium, Jod- und Bromverbindungen und vieles andere mehr. Bei Durchleitung starker Ströme tritt folgende Zersetzung ein: am positiven Pole lagern sich Chlor und Sauerstoff ab, am negativen deponirt sich das Natrium, und Wasserstoff entflieht. Sauerstoff und Chlor gehen mit der Base eine Verbindung ein, es bildet sich ein Hypochlorid des Natriums. Der gleiche Vorgang wird mit Magnesium und Kaliumchlorid eingeleitet, so dass wir auch von diesem Hypochloride die Lösung haben. Die Hypochloride sind es nun, welche das Mittel zu einem äusserst intensiven Keimzerstörer machen; sie zersetzen sich bei Anwesenheit organischer Körper, das Chlor verbindet sich infolge seiner Affinität zu Wasserstoff mit diesem im organischen Körper, ein Atom Sauerstoff befreiend; es verbindet sich ferner mit dem H in der den fraglichen Körper umgebenden Feuchtigkeit, ein weiteres Atom O befreiend, und ein drittes Atom O resultirt aus dem zerlegten Hypochlorid. So sind dann drei Atome Sauerstoff in statu nascendi beisammen: es bildet sich Ozon.

Elektrozon zerstört alles organische Leben, so zwar, dass die Keime nicht nur, wie bei anderen Mitteln, ihrer Lebensfähigkeit beraubt werden, sondern auch in der Form gänzlich zerfallen. Dabei ist es vollkommen ungiftig (Woolf pflegt gelegentlich seiner Demonstrationen zuweilen einen kräftigen Schluck davon zu sich zu nehmen!) und ausserordentlich billig herzustellen.

Ein reines Präparat für medicinische und zahnärztliche Zwecke soll demnächst hergestellt werden. *Dr. Jung.*

---

**Forssman** (Stockholm): **Formalin.** (British Journ. of Dent. Science Nr. 657, 1. June 1895, p. 500.)

Formalin ist eine Lösung von Formaldehyd (Methylaldehyd) $CH_2O$ oder H.COH in Wasser. Das Wasser absorbirt 40 Proc. des Gases.

Der Autor glaubte es für die Zahnheilkunde wegen seiner erhärtenden und antiseptischen Eigenschaften versuchsweise benutzen zu sollen. Von anderer Seite waren schon Versuche mit 1- bis 10proc. Lösungen gemacht worden, und es hatte sich dabei herausgestellt, dass 1proc. Lösungen vollkommen genügen, um Wunden und Instrumente aseptisch zu halten.

Eine 30proc. Formalinlösung verursacht auf der äusseren Haut und auf der Mundschleimhaut Schmerzen, ebenso in tiefen Zahncavitäten. Im ersten Falle erhärtet die Epidermis und wird später abgestossen, während in den beiden anderen Fällen keine weiteren Unannehmlichkeiten entstehen. Eine 1proc. Lösung kann zum Mundspülen und Gurgeln benutzt werden. Bei der Behandlung von partiell entzündeten Pulpen giebt eine 1—5proc. Lösung gute Resultate, da Formalin nicht nur als Antisepticum, sondern auch als Adstringens wirkt.

Ueber eine cauterisirte und amputirte Pulpa, die mit einem Bäuschchen Kohlenwatte, das mit 30proc. Formalinlösung getränkt ist, versorgt wird, kann sofort eine Füllung gelegt werden. Lässt man diese Einlage 24 Stunden liegen, so findet man die Pulpenstümpfe in den Wurzeln grau und hart, aber trotzdem elastisch.

Zur Desinfection von putriden Wurzelkanälen wurde Formalin in 20—30proc. Lösung, bei Alveolarabscessen und Periostitiden in 1—5proc. Lösung vom Autor verwandt. Der etwa auftretende Schmerz konnte leicht durch Cocain gemildert werden.

Die Procentzahlen der Lösungen machen wegen der kurzen Zeit der versuchsweisen Anwendung noch keinen Anspruch auf allgemeine Gültigkeit. Der Autor will nur wegen der hervorragenden Eigenschaften des Formalins die Aufmerksamkeit der Zahnärzte auf dieses Mittel gelenkt haben. *Salomon.*

---

**Edwin T. Darby** (Philadelphia): **Gouty Pericementitis.** (International Dental Journal, Vol. XVI, Nr. 4, p. 197.)

Ausgehend von der allgemein üblichen Auffassung, dass Kalkablagerungen an den Zahnwurzeln entweder aus dem Speichel oder aus dem Blute stammen, und dass sie ein Symptom der Gicht darstellen, vergleichbar mit den gichtischen Gelenkaffectionen, unternimmt es der Verfasser, aus seiner Praxis einige Fälle mitzutheilen, die für die gichtische Natur des Leidens in manchen Fällen wichtige Belege bilden und deshalb hier wiedergegeben werden sollen.

1) Mrs. A., 40 Jahre alt, klagte über Schmerzen in einem ersten oberen Molar. Bis auf eine kleine Kauflächenfüllung war der Zahn gesund. Alle übrigen Zähne waren vorhanden, Pat. sonst ganz gesund.

Nahe den buccalen Wurzelspitzen des Molars bestand eine Anschwellung, die recht ausgebreitet war und einem messerreifen Abscess glich, nur war die Farbe dunkelroth, fast blau. Der Zahn war etwas verlängert und auf Druck empfindlich. Unter der Voraussetzung, dass es sich um einen todten Zahn handelte, wurde von der Füllung aus die Pulpenkammer eröffnet. Der dabei auftretende Schmerz wurde dem Druck beim Bohren zugeschrieben, um so grösser war die Ueberraschung, als der Bohrer in eine lebende Pulpa eindrang. Für den vermeintlichen Abscess war keine Ursache zu entdecken. Das Zahnfleisch war unversehrt, keine Ablagerungen am Zahnhalse vorhanden. In der Geschwulst war kein Eiter.

Die Pulpa wurde exstirpirt, die Kanäle gefüllt. Fünf Jahre lang wiederholten sich von Zeit zu Zeit dieselben Erscheinungen, bis Pat. endlich die Extraction verlangte. An den buccalen Wurzeln des extrahirten Zahnes zeigten sich erhebliche Mengen eines Kalkniederschlages, der aus dem Blut zu stammen schien (serumal calculus). Ob die Dame jemals über Gicht geklagt hat, weiss der Verf. nicht, jedenfalls hatte sie kurz vor ihrem Tode an den Fingergelenken knotenartige Anschwellungen, die vielleicht auf harnsaure Diathese schliessen lassen.

2) Miss B., ca. 45 Jahre alt, hatte dieselben Erscheinungen an einem zweiten unteren Molar. Der Zahn war ohne jeden Defect, hatte an seinem Halse keine Kalkablagerungen, ebensowenig wie die übrigen Zähne. Eine Zahnfleischtasche war sicherlich nicht vorhanden. Die Erscheinungen hielten einige Tage an und verschwanden allmählich. Nach ca. 1 Jahr kehrten sie wieder, aber diesmal bildete sich eine Tasche und am Zahnhalse trat Eiter auf. Schliesslich ging der Zahn verloren, und nahe an seiner Wurzelspitze wurden Ablagerungen, die aus dem Blutserum stammten, gefunden. Zwei andere Molaren und ein Bicuspis in diesem Munde haben während eines Zeitraumes von zehn Jahren das gleiche Geschick gehabt, und augenblicklich geht wieder ein Molar auf dieselbe Weise verloren. Zur Zeit ist immer nur ein Zahn von der Krankheit ergriffen, in keinem anderen Theile des Mundes ist von Pyorrhoea alveolaris eine Spur zu merken.

Der Vater der Pat., den Verf. gut gekannt und selbst früher behandelt hat, litt zeitlebens an typischer Gicht und soll vor ca. 20 Jahren alle Zähne durch Pyorrhoea alveolaris verloren haben.

3) Ein Junggeselle von ca. 50 Jahren, der vor drei Jahren mit den schon bekannten Symptomen zum Verf. kam, mit Schwellung, aber ohne Eiterung, kam nach $1-1^1/_2$ Jahren mit ausgeprägter Eiterung und Taschenbildung an dem kranken Zahne (einem Bicuspis) wieder und hat seitdem mehrere Zähne auf dieselbe Weise verloren. Ein Freund dieses Patienten gab dem Verf. über sein Vorleben folgende Auskunft: Er wäre viele Jahre ein grosser Lebemann gewesen, hätte dem Wein und besonders Champagner reichlich zugesprochen, litte sehr an Gicht und Dyspepsie.

4) Der letzte Fall betrifft einen alten Herrn zwischen 60 und 65 Jahren, der an einem oberen Molar die geschilderten typischen Symptome ohne Eiterung und Zahnsteinansatz zeigte. Locale Behandlung hatte keinen Erfolg, und da der Pat. schon andere Zähne unter denselben Umständen verloren hatte, so bestand er auf Extraction.

An beiden buccalen Wurzeln wurden Ablagerungen aus dem Serum gefunden, und auf die Frage, ob er an Gicht litte, wies Pat. auf seine Füsse, die in weichen Schuhen steckten und im Verhältniss zu des Mannes Statur viel zu gross waren. Er sagte, er habe viele Jahre an Gicht gelitten, die er von seinen Vorfahren ererbt habe.

Verf. hat in seiner Praxis noch viele ähnliche Fälle erlebt und sieht in ihnen einen guten Beweis dafür, dass Pyorrhoea alveolaris zuweilen durch ein constitutionelles Leiden verursacht wird, und wenn er auch nicht mit Sicherheit die harnsaure Diathese als Ursache hinstellen kann, so hält er diese Theorie doch für sehr wahrscheinlich. *Salomon.*

---

**Dr. A. Lohmann: Die Krankheiten des Mundes und der Zähne.** (Mit 4 farbigen Tafeln und 5 Abbildungen im Text. Kassel, Verlag von Max Brunnemann, 1896.)

Es scheint, als habe Verf. das Bedürfniss gefühlt, sein Werk besonders zu rechtfertigen, indem er in der Einleitung die bisherigen populären Schriften über Zahnpflege abfällig beurtheilt. Thatsächlich unterscheidet sich sein Werk von den bisherigen aber wesentlich nur durch die Voranstellung des Kapitels über „Erkrankungen der Mundschleimhaut"; in den übrigen Theilen finden wir nicht viel wesentliche Unterschiede. Ueber das „richtige Kauen" citirt Verf. treffliche Worte aus einem bereits 1862 erschienenen Schriftchen („Zahnärztliche Rathschläge") von Dieffenbach. Auf die Bakteriologie ist etwas eingegangen. Bei engstehender Zahnreihe empfiehlt Verf., den ersten Mahlzahn, selbst wenn er gesund ist, ausziehen zu lassen, und reproducirt Gysi's Anschauungsbild dabei. Es hätte hinzugefügt werden sollen, „wenn der betreffende Zahnarzt es vorschlägt"; denn wir glauben, es giebt noch, vielleicht besser gesagt „wieder" Zahnärzte, die den gesunden ersten Mahlzahn selbst bei dichtest geschlossener Reihe nicht ausziehen. Doch wir wollen Einzelheiten nicht kritisiren. Wir wollen im Interesse der guten Sache nur wünschen, dass das Buch, dessen Inhalt mit Tafeln und Abbildungen ganz instructiv wirken, seinen Zweck besser erfüllen möge, als die bisherigen Schriften über Zahnpflege. *Jul. Parreidt.*

---

**Dr. Emil Schreier: Einige Bemerkungen zur Wurzelbehandlung mit Kalium-Natrium.** Kalium-Natrium, Natrium-Superoxyd, Kalium hydricum. (Oesterr.-ungar. Vierteljahrsschr. f. Zahnh. XI. Jahrg., 4. Heft.)

Verf. tritt in dieser Abhandlung überzeugend ein für sein Verfahren, die Wurzelkanäle mit Kalium-Natrium zu sterilisiren. Dieses Mittel hat den Vorzug vor dem Natrium-Superoxyd und dem Kalium hydricum, dass es an der Nervnadel adhärirt und dass man somit die Substanz leicht in den Kanal einführen kann.

*Jul. Parreidt.*

---

# Kleine Mittheilungen.

**Der Mikroorganismus des Skorbut.** Testi und Pari veröffentlichen im Archiv italian. d. Clinica medica, Bd. 34, Heft 1 Untersuchungen über die Aetiologie des Skorbuts, wobei sie im Zahnfleisch eines Skorbutkranken einen Diplokokkus gefunden und isolirt haben, dessen Einimpfung bei Kaninchen und Meerschweinen Temperatursteigerung und Hämorrhagien an verschiedenen Körpertheilen zur Folge hatte. Von den bekannten, im Munde vorkommenden Mikroorganismen soll dieser Diploorganismus verschieden sein. *P.*

**Odol** besteht nach einer Mittheilung der Therap. Monatshefte 1895. Heft 10 aus:

*Rp.* Salol. 3,5
Alcohol (95 Proc.) 90,0
Aqu. dest. 4,0
Saccharini 0,2
Ol. Menth. pip. gtt. LX
„ Anisi
„ Foeniculi āā gtt. VI
„ Caryophyll. gtt. II
„ Cinnamomi gtt. I. *P.*

**Ferropyrin**, eine Verbindung von 1 Theil Eisenchlorid mit 3 Theilen Antipyrin, die als feines orangerothes Pulver, das luftbeständig ist und sich in 5 Theilen Wasser in dunkelblutrother Farbe löst, in den Handel kommt, wird von Frohmann als nicht ätzendes Mittel zur Blutstillung empfohlen. Bei Alveolen des Unterkiefers wird mit einem kleinen Löffel ein kleines Quantum direct in die Alveole geschüttet, bei Oberkieferalveolen wird eine geringe Menge auf einen angefeuchteten Wattebausch getupft und das Medicament an der Alveole abgestrichen. *P.*

In der Frühjahrsversammlung des „Zahnärztl. Vereins für Niedersachsen" wurde von dem Ingenieur Ahrens aus Hannover die Mittheilung gemacht von einem neuen Verfahren, **Kautschuk auf elektrischem Wege zu härten.** Zu dieser Vulkanisation bedarf es keiner complicirten Apparate. Der jetzt gebräuchliche Kessel kommt auch in Wegfall, ein einfacher Blechkasten genügt. Der Kautschuk härtet in 40 Minuten, die dazu nöthige Elektricitätsmenge würde ungefähr 24 Pf. kosten. Das Verfahren ist Herrn Bergson, Director der Hannoverschen Elektricitätswerke, patentirt. In Kurzem dürfte wohl Weiteres darüber veröffentlicht werden. *Dr. phil. Thiesing.*

**Ueber die Bedeutung des Pemphigus für die Zahnheilkunde.** In meinem Vortrage über obiges Thema (vgl. Monatsschr. Januarheft) nahm ich Bezug auf eine Arbeit des Prof. Köbner-Berlin. Der Vorname desselben lautet nicht J, sondern H. und der vollständige Titel der citirten Arbeit ist: Prof. Heinrich Köbner: „Ueber Pemphigus vegetans nebst diagnostischen Bemerkungen über die anderen mit Syphilis verwechselten, blasenbildenden Krankheiten der Schleimhäute und der äusseren Haut." (Deutsch. Archiv f. klin. Med. Bd. 53.)
*Zahnarzt Ad. Gutmann.*

Die Veröffentlichung der in der Festversammlung zur Feier des zehnjährigen Bestehens der „Gesellschaft deutscher Zahnärzte zu Berlin" gehaltenen Vorträge konnte in diesem Heft nicht zum Abschluss gelangen, da Herr Prof. Müller leider durch Krankheit verhindert war, das Manuscript seines Vortrages „Ueber Pflege, Verschönerung und Ersatz der Zähne bei den Ostindiern" zu schicken. *Redaction.*

---

Im Jahre 1894/95 sind im Deutschen Reiche 83 Zahnärzte approbirt worden.

---

## Literatur-Verzeichniss.

Arnone, Lu., Studio sulla carie dentale. Pisa, tip. Citi, 1894. 8°. p. 44, con due tavole.

Bresgen, M., Krankheits- und Behandlungslehre der Nasen-, Mund- u. Rachenhöhle, sowie des Kehlkopfes und der Luftröhre. Mit 167 Holzschnitten u. 1 Titelbild. 3. Aufl. 2. Hälfte. gr. 8°. 12 u. 316 S. Wien, Urban & Schwarzenberg.

Brugger, H., Die Behandlung der Gaumenspalten mit besonderer Berücksichtigung der Prothesen mit Korkkern. gr. 8°. 66 S. m. 26 Fig. 1895. Basel, Carl Sallmann.

Bruneau, Guide pratique de l'extraction des dents. A l'usage du médecin. Suivi de la Description de la Greffe dentaire par restitution immédiate. [24e volume de la petite encyclopédie médicale.] Paris 1896.

Chrzanowski, Josef v., Ueber das Empyem des Antrum Highmori. Inauguraldiss. Königsberg i. Pr. 8°. 28 S. 1895.

Dippe, Dr. Hugo, u. Parreidt, Julius, Wie studirt man Medicin? Wie studirt man Zahnheilkunde? Nebst genauen Studienplänen und einem Anhange, enthaltend: die Bekanntmachungen über die ärztliche und zahnärztliche Prüfung und einen Auszug aus den Bestimmungen zur Erlangung der medicinischen Doctorwürde. Dritte, vermehrte Auflage. Leipzig, Rossberg'sche Hofbuchhandlung, 1896.

Dubois, P., Aide-mémoire du chirurgien dentiste. Avec la collaboration de MM. les docteurs L. Thomas, Isch-Wall et Paquy. Deuxième partie: Affections dentaires et Affections de la cavité buccale et des maxillaires. 2e édition. In-18°, VIII, 689 p. avec figures. Paris, lib. Bataille & Co.

Dumont, L., Contribution à l'étude de la pathogénie des phlegmons péri-maxillaires d'origine dentaire (thèse). In-4°, 149 p. Paris, lib. Steinheil.

Evans, G., Kronen- und Brückenarbeiten. Deutsch von F. Purlitz. gr. 8°. Mit 633 Abbildgn. Hamburg, F. W. Rademacher.

Falkenstein, H., Die Zähne. Ihre Hygiene und Pflege. 8°. 82 S. Berlin, Hugo Steinitz.

Godon, C., et A. Ronnet, L'Art dentaire aux Etats-Unis en 1893. Une mission en Amérique, rapport par Ch. G. et A. R. In-8°, 143 p. avec grav. Paris, lib. Baillière & fils. 1894.

Juvara, E., Anatomie de la région ptérygo-maxillaire. In-8°, 65 p. avec figures. Paris, libr. Bataille & Co., 1895.

Lefert, P., La pratique des maladies de la bouche et des dents dans les hôpitaux de Paris. 18°. Paris, J. B. Baillière & fils.

Lennmalm, Hermann, ed. and comp. World's history and review of dentistry; from the most reliable and authentic sources available. 8°. VI, 420 p. Chicago, W. B. Conkey Co., 1895.

Metnitz, J. R. v., Lehrbuch der Zahnheilkunde. 2. Aufl. gr. 8°. 371 S. m. 229 Holzschn. Wien, Urban & Schwarzenberg, 1895.

Pabon, Louis, Manuel juridique des médecins des dentistes et des sages-femmes exercice de l'art de la médecine, de l'art dentaire et de l'art des accouchements. Un volume in-18°. Paris, Thorin & fils.

Pezold, Hans v., Zur Statistik der Oberkiefertumoren. Inauguraldiss. Erlangen 1894. 8°. 20 S.

Polscher, A., Lehrbuch der zahntechnischen Metallarbeit. Bearbeitet und unter Benutzung von Essig's Dental Metallurgy hrsg. v. P. 1. Lfg. gr. 8°. 363 S. m. 85 Fig. Oppeln, Georg Maske.

Reboulet, C., Contribution à l'étude du traitement de la pulpe dentaire exposée (thèse); par Claude Reboulet, chirurgien dentiste. In-4°, 80 p. Lyon, imp. Rey, 1895.

Richter, E., Sammlung der Prüfungs-Aufgaben für die zahnärztliche Staatsprüfung an den sämmtlichen deutschen Universitäten, nebst einem Auszuge aus den gesetzlichen Bestimmungen und Erlassen über die zahnärztliche Staatsprüfung. I. Hft.: Die Prüfungscommissionen im Königr. Preussen. 12°. 17 S. Berlin, Fischer's medicin. Buchh., 1895.

Riegner, H., Kronen- und Brücken-Arbeiten. Ein Lehrbuch. gr. 8°. 9, 291 S. m. 474 Illustr. Leipzig, Arthur Felix, 1895.

Schech, Ph., Die Krankheiten der Mundhöhle, des Rachens und der Nase. Mit Einschluss der Rhinoskopie und der local-therapeutischen Technik für prakt. Aerzte und Studirende. 5. Aufl. gr. 8°. 421 S. m. 41 Abbildgn. Wien, Franz Deuticke, 1895.

Stocken, J., Dental Materia Medica and Therapeutics. 4th edit. Revised by Leslie M. Stocken and J. O. Butcher. 12mo. 166 p. London, H. K. Lewis, 1895.

Thomson, N.-H., Formulaire dentaire. Maladies et hygiène de la bouche et desdents. Avec. 61 fig. 18°. Paris, lib. J. B. Baillière & fils.

Torger, O., Die Hygiene des Mundes, insbesondere die Pflege und Erhaltung der Zähne bei Erwachsenen und Kindern. Eine zeitgemässe Betrachtung für Eltern, Lehrer und Erzieher. 12°. 60 S. Prag, J. G. Calve'sche Hof- u. Univ.-Buchh.

Turner, P., Guide to the Medical and Dental Professions, with a Chapter on Lady Doctors by Miss F. M. Strutt-Cavell: a Comprehensive Handbook of Information as to Medical Schools &c. Cr. 8vo. 168 p. Paris, libr. J. B. Baillière & fils.

Viau, G., Formulaire pratique pour les maladies de la bouche et des dents, suivi du Manuel opératoire de l'anesthésie par la cocaïne en chirurgie dentaire. 2e édition. In-18°. IX, 513 p. Paris, Société d'éditions scientifiques.

Walkhoff, O., Mikrophotographischer Atlas der normalen Histologie menschlicher Zähne. qu. Fol. 18 Lichtdr.-Taf. m. 23 S. Text. Hagen, Risel & Co., 1895.

Wiesendanger, R., Schädigung der Volksgesundheit durch die moderne Zahnheilkunde. Ein Mahnwort zur Aufklärung des Publikums. gr. 8°. 41 S. m. 1 Taf. Neuwied, Heuser's Verl.

Wohnlich, W., Ueber das Empyema antri Highmori mit besonderer Berücksichtigung der bis zum Jahre 1895 in der ambulatorischen Klinik für Nasen-, Rachen- und Kehlkopfkranke des Herrn Prof. Dr. Jurasz in Heidelberg beobachteten Fälle. Inauguraldiss. Heidelberg. 8°. 68 S. 1895.

Druck von A. Th. Engelhardt in Leipzig.

*XIV. Jahrgang. 4. Heft.* *April 1896.*

# Deutsche Monatsschrift

für

# Zahnheilkunde.

*[Nachdruck verboten.]*

## Ueber Solilagold.[1])

Von

**O. Fenthol**, D.D.S., Zahnarzt in Leipzig.

M. H.! Ich muss um Entschuldigung bitten, dass ich Ihre Aufmerksamkeit nochmals auf Solilagold lenke, nachdem Ihnen die Art seiner Verarbeitung, die dazugehörigen Instrumente u. s. w. bereits von Herrn Collegen Weinrebe, dem berufenen Vertreter des Herrn Dr. de Trey, demonstrirt worden sind. Aber einerseits war mein Entschluss, über Solilagold zu sprechen, bereits gefasst, ehe ich von den beabsichtigten Demonstrationen Kenntniss hatte, andererseits hoffe ich, einen regen Gedankenaustausch anzuregen unter denjenigen Collegen, die das Präparat gleich mir bereits angewendet haben; hierdurch werden wir wohl bald über dessen wirklichen Werth aufgeklärt werden.

Ich lernte das Solilagold im Herbst vorigen Jahres durch die Demonstrationen des Herrn Collegen Heidenhaus in Weimar kennen. Obgleich ich bis dahin in den 15 Jahren meiner Praxis mich nie hatte für Schwammgold begeistern können — und ich habe die verschiedenen bekannten Sorten zu verschiedenen Zeiten gründlich probirt —, überraschten mich diese Demonstrationen so, dass ich beschloss, damit Versuche zu machen. Ermuthigt wurde

1) Vortrag, gehalten in der Versammlung des Zahnärztlichen Vereins für das Königreich Sachsen am 8. März 1896.

ich dazu noch mehr, als ich hörte, dass Herr Prof. Miller sich sehr für dieses Gold interessire.

Ich habe nun das Solila in 50—60 Fällen verwendet, worunter sich grosse und complicirte Füllungen befanden, und muss gestehen, dass die Resultate mich recht befriedigten. Das Solilagold ist von ausserordentlicher Geschmeidigkeit, condensirt sich leicht und vollständig, schliesst sich vorzüglich an die Höhlenwandung an, bedarf bei gut geformter Höhle nur wenig Unterschnitt, und die Oberfläche von damit hergestellten Füllungen nimmt eine ausserordentlich schöne Politur an. Wenn sich die damit hergestellten Füllungen unverändert erhalten und nicht nach einiger Zeit rauh und porös werden, wie ich dies leider bei anderen Schwammgoldfüllungen so häufig gesehen habe, so haben wir es thatsächlich mit einem Material zu thun, das eine werthvolle Bereicherung unserer Füllungsmittel bilden wird. Allerdings muss ich gestehen, dass ich verschiedene Füllungen, die ich damit gemacht, wieder gesehen habe und keinerlei Veränderungen constatiren kann. Sie sahen alle gerade so aus, wie am ersten Tage. Natürlich ist diese kurze Spanne Zeit, im günstigsten Falle drei Monate, nicht genügend, ein maassgebendes Urtheil hierüber zu fällen.

Können wir so nicht über die Haltbarkeit des Solilagoldes definitiv urtheilen, so müssen wir sehen, wie weit sich unsere Beobachtungen mit den Behauptungen des Erfinders decken. Das Pamphlet des Herrn Dr. de Trey ist Ihnen allen ja zugegangen, und ich darf seinen Inhalt als bekannt voraussetzen. Meine Wahrnehmungen decken sich nicht ganz mit dem darin Gesagten. So leicht wie Amalgam, wie dies Herr Dr. de Trey behauptet, lässt sich das Solilagold denn doch nicht verarbeiten, vorausgesetzt, dass man eine solide Füllung legen will. Ich halte das Hervorheben dieses Momentes, leichtes Verarbeiten wie Amalgam, für einen verhängnissvollen Irrthum, der dazu dienen kann, ein an und für sich gutes Präparat in Misscredit zu bringen. Allerdings lässt sich sehr leicht eine scheinbar dichte Füllung mit guter Oberfläche machen. Untersuchen Sie aber eine derartige Füllung gründlich, so werden Sie erstaunt sein, wie porös unter der oberflächlich harten Kruste diese nach Art des Amalgams gemachte Füllung ist, und können sich ein Bild von der Haltbarkeit

machen. Das Solilagold erfordert wie jedes andere Gold, wenn man dauernde Erfolge erzielen will, eine äusserst exacte Behandlung und energisches und gründliches Condensiren. Ich warne jeden, sich verleiten zu lassen und leichtfertig damit zu arbeiten, der Misserfolg würde nicht ausbleiben.

Durch das eben Gesagte wird auch der zweite Punkt, den Dr. de Trey hervorhebt, etwas herabgesetzt, ich meine, die kurze Zeit, die zum Einlegen einer Solilafüllung nöthig ist. Allerdings braucht man, gleich sorgfältiges Arbeiten stets vorausgesetzt, weniger Zeit für eine Solila- als für eine gleich grosse Blattgoldfüllung, aber so sehr bedeutend ist der Unterschied nicht, sicherlich nicht im Anfange. Keiner, der mit Solila anfängt zu arbeiten, sollte auf schnelles Arbeiten Gewicht legen, es könnte sicherlich nur zu Misserfolgen führen.

Kann ich in diesen zwei Punkten nicht mit Herrn Dr. de Trey übereinstimmen, so möchte ich andererseits hervorheben, dass ich finde, dass es sich als ausserordentlich gut zum Füllen grosser und grösster Höhlen eignet und besonders auch bei schwachrandigen Cavitäten; in diesem Falle und überhaupt überall da, wo Händdruck ausgiebig angewandt werden kann, bewährt es sich glänzend. Ich nehme es gern zum Füllen grosser Höhlen, die ich vor Gebrauch dieses Goldes nur mit Goldamalgam füllte. Für kleinere Höhlen, sowohl auf den Kau- wie an den Approximalflächen, ebenso für schwer zugängliche Höhlen, sagt es mir nicht zu. Hier komme ich schneller und sicherer mit Blattgold und Pellets aus, da die Einführung von Solila stets mit der Pincette geschehen muss. Das Gold wird beim Einführen in solche Höhlen condensirt, ehe es an seine Stelle kommt; auch bröckelt es leicht und wird ein guter Theil des theuren Materials verloren.

Mit Zinngold lässt es sich ausserordentlich leicht und fest verbinden, ich habe diese Combination mehrfach gebraucht. Zum Condensiren genügt kräftiger Handdruck. An Stellen, wo solcher nicht anwendbar, soll man den Handhammer oder den pneumatischen Hammer verwenden. Ich habe beide angewendet und auch den Bonwill'schen Maschinenhammer versucht; letzteren fand ich weniger passend.

Schliesslich noch einige wenige Worte über die Instrumente. Ich besitze einen Satz von 16 der de Trey'schen Instrumente,

meine aber, dass man ganz wohl mit weniger auskommen kann; sicherlich genügen 5—6 Stück für den durchschnittlichen Gebrauch. Ich kann nicht sagen, dass sie mir besonders sympathisch sind. Sie erscheinen mir vielfach zu lang, die rechts und links korkzieherförmig abgebogenen zu gross und schwerfällig. Ich ziehe gewöhnliche glatte, kugelförmige Amalgamstopfer vor; vor allen Dingen lassen sich die Goldcondensirer nach Prof. Hesse (bei C. Ash & Sons erhältlich) sehr gut für Solila verwenden. Auch die seiner Zeit von Dr. Herbst empfohlenen Instrumente für Handrotation (ebenfalls bei C. Ash & Sons zu haben) nehme ich gern.

Fasse ich das Resultat meiner bisherigen Versuche zusammen, so glaube ich, dass wir in Solila, sorgfältiges Condensiren und Arbeiten stets vorausgesetzt, ein Goldpräparat begrüssen dürfen, das, wenn auch nicht für alle, so doch für viele Fälle anwendbar, eine werthvolle Neuerung bedeutet.

---

# Bericht über die XXVIII. Versammlung des Zahnärztlichen Vereins für Niedersachsen

## am 9. Februar 1896 zu Hannover.

Anwesend waren als Gäste: Hampe, D.D.S.-München; Heitmüller, D.D.S., Göttingen; Eckert, Ortlep-Hannover; Dr. med. Philipp-Lüneburg. — Die Mitglieder: Addicks, D.D.S.; Crusius, Grahn, Dr. phil. Kühns, Traube, Odenthal-Hannover; Luesse-Osnabrück; Haeseler-Braunschweig; Baumgarten-Helmstedt; Südekum-Wolfenbüttel; Friedemann-Hameln; Rumann, Müller, Philipps-Göttingen; Schröder-Cassel; Klages-Bremen; Dr. phil. Thiesing-Hildesheim; Witzel-Dortmund.

Die Versammlung fand statt im Hôtel Bristol. Um 10 Uhr eröffnete der Vorsitzende Dr. Kühns dieselbe mit einer kurzen Ansprache, in der er die zahlreich erschienenen Gäste und Vereinsmitglieder herzlich willkommen hiess. Dann hielt **Dr. Thiesing** folgenden Vortrag über **Aethylchlorid und Wilson's Localanästheticum.**

M. H.! Aethylchlorid haben Sie ja jedenfalls schon mehr oder weniger oft in Ihrer Praxis als locales Betäubungsmittel gebraucht; Wilson's Anästheticum dürfte im allgemeinen jedoch weniger bekannt, jedenfalls viel weniger versucht sein, da dasselbe sich in Deutschland, wenigstens meines Wissens, erst ca. 8 bis 10 Wochen im Gebrauch befindet.

Es wird wohl wenige Zahnärzte geben, welche mit dem Aethylchlorid stets zufriedenstellende Resultate erzielt haben. Bei Extractionen von Zähnen mit freiliegender entzündeter Pulpa (aller-

dings jetzt eine seltene Operation) gelangt dasselbe kaum noch zur Verwendung; denn alles Ausstopfen der cariösen Höhlen mit Watte, Wachs oder anderen Materialien schützt nicht immer davor, den Patienten einen Schmerz zu bereiten, gegen den das kunstgerechte Ausziehen eines Zahnes eine Kleinigkeit genannt werden kann. Bei Extraction der beiden letzten Molaren oder Molarwurzeln des Ober- und besonders des Unterkiefers kommt ja die Verwendung dieses Mittels wegen seiner Unzweckmässigkeit auch kaum in Betracht; es beschränkt sich daher die geeignete Verwendung desselben auf die Vorderzähne, Prämolaren und höchstens die ersten Molaren. Aber auch selbst hierbei kann von einer totalen Schmerzlosigkeit der Extraction feststehender Zähne, trotz aller Suggestion, kaum die Rede sein. Von verschiedenen Aerzten wurde auch darüber geklagt, dass sie nach Verwendung des Aethylchlorids bei kleinen Operationen an den Extremitäten schon öfters starke Entzündungen hätten eintreten sehen; solche Nachtheile habe ich allerdings bei Verwendung im Munde nicht beobachten können und auch von anderer Seite nichts darüber gehört.

Ziehen wir noch in Betracht den hohen Preis des Medikaments und andere Unannehmlichkeiten bei Verwendung desselben, (z. B. das gar nicht so seltene Eintreten des Verstopfens der feinen Röhren), so bleibt eigentlich nicht so ganz viel zu seinen Gunsten übrig und ich kann die Collegen wohl begreifen, welche Aethylchlorid schon längst nicht mehr gebrauchen und zu billigeren, und man kann wohl sagen beinahe ebenso zweckmässigen Mitteln ihre Zuflucht genommen haben. Kleinmann gebraucht und rühmt z. B. als billigen Ersatz eine Auflösung von Kampher in Schwefeläther, mit der das Zahnfleisch des zu extrahirenden Zahnes einige Zeit gerieben wird.

Neuen Mitteln, wie sie jetzt so häufig von allen Seiten angeboten werden, soll man stets mit dem nöthigen Misstrauen begegnen, und auch ich hielt das von der Firma Thiel mir offerirte Wilson'sche Localanästheticum nur für ein Mittel, um dessen Erfinder eine angenehme Einnahme zu verschaffen.

Auf Zureden des Reisenden, welcher einige mir bekannte Zahnärzte nannte, die mit Erfolg das Mittel in seiner Gegenwart gebraucht hatten, wagte auch ich einen Versuch und war höchlichst von dem Erfolge überrascht und befriedigt; ich weiss nicht, m. H., ob Sie alle oder einige von Ihnen dies Anästheticum gebraucht haben und ob Sie dann mit meiner Empfehlung desselben einverstanden sind. Ich habe bis jetzt das Mittel in ca. 60 Fällen gebraucht und muss auch jetzt noch gestehen, dass ich mich stets freue, ein solches Localanästheticum erhalten zu haben.

Das Mittel wird mit der Pravaz'schen Spritze in die Unterhaut und den Zahnwurzeln entlang gespritzt; in den 60 angegebenen Fällen hatte ich fast stets vollen Erfolg, d. h. die Patienten gaben mir die Versicherung, keine, oder nur sehr geringe Schmerzen, bei der Extraction gehabt zu haben. Ueble Nachwirkungen oder Nebenerscheinungen, wie sie bei der Verwendung des Cocains gar so häufig waren, sind nach der Angabe des Erfinders ausgeschlossen, und ich habe dieselben auch nie beobachtet. Mit sehr schwachen Cocainlösungen (1—2 Proc.) habe ich jedenfalls nicht den Erfolg erzielen können, wie mit Wilson's Anästheticum.

Das Medicament ist eine wässerige Lösung, und es enthält nach Angabe des Erfinders weniger als 1 Proc. Cocain, versetzt mit Trinitrin, Hydromythol und den antiseptischen Bestandtheilen von Eucalyptus, Mentha arvensis, Baptisia, Gaultheria, Thymian, Benzoe und Acid. boracic.

Der Preis ist allerdings ein unverhältnissmässig hoher, ℳ 4,50 für 30 g, aber seine Verwendung rentirt sich doch. Nach meinem Dafürhalten dürfte Wilson's Anästheticum berufen sein, das Aethylchlorid als Localanästheticum aus unserer Praxis durchaus zu verdrängen. Vielleicht blüht dem letzteren aber noch eine Zukunft als Allgemeinbetäubungsmittel.

Ich weiss nicht ob jemand von Ihnen auch beobachtet hat, dass Patienten, bei denen Aethylchlorid als Localbetäubungsmittel im Munde angewendet wurde, in eine allgemeine Narkose verfielen. Ich habe solche Fälle bei ca. 50maliger entsprechender Anwendung des Aethylchlorids fünfmal beobachtet; allerdings zweimal bei derselben Person; es handelte sich jedesmal um Frauen. Auch in der zahnärztlichen Rundschau wurde vor einiger Zeit auf diese unbeabsichtigten Narkosen mittelst Aethylchlorids aufmerksam gemacht.

Die Betäubungen traten sehr rasch ein, die Athmung blieb normal, der Reflex im Auge war nicht geschwunden, das Gesicht etwas stärker geröthet; sie dauerten in jedem Falle so lange, dass ich mit Ruhe einen oder zwei Zähne, in einem Falle sogar fünf feststehende Zähne, extrahiren konnte.

Ein Excitationsstadium war bei vier Patientinnen nicht vorhanden, nur eine derselben war etwas aufgeregt. Interessant ist, dass dieselben Patientinnen bei Aufforderung den Mund weit öffneten; eine davon, der ich fünf Zähne auszog, und welche den Mund nicht weit genug aufmachte, antwortete mir sogar auf wiederholtes Zureden, sie könnte den Mund nicht weiter aufmachen. Sie wusste aber nachher von dieser Unterhaltung gar nichts und hatte auch keinen Schmerz empfunden.

Wenn diese Narkosen nun auch harmlos verliefen, muss ich doch gestehen, dass solche unbeabsichtigte Betäubungen etwas

Beängstigendes, wenigstens für mich, hatten. Leitet man andere Narkosen ein, so hat man sich vollständig darauf vorbereitet, man hat die nöthige Assistenz, hat sich über den Gesundheitszustand wenigstens einigermaassen vergewissert u. s. w., während man bei Aethylchlorid ohne weiteres vor der vollendeten Thatsache steht; ich will absehen von der eventuellen Gefährlichkeit solcher Narkosen und nur darauf hinweisen, dass doch schon verschiedentlich Zahnärzte, welche Betäubungen ohne Assistenz übernommen hatten, schuldlos in den Verdacht gekommen sind, unsittliche Attentate verübt zu haben.

Bei der Einführung des Bromäthers wurde zu dessen Gunsten, dem Chloroform gegenüber, auch seine viel niedrigere Siedetemperatur ins Feld geführt (39, 40 zu 60, 61° C.). Da Aethylchlorid nur eine Siedetemperatur von 19° hat, so würde, wenn dasselbe nicht andere schädliche Eigenschaften für den Körper besitzt, dasselbe ja wieder vor dem Bromäther in dieser Beziehung einen Vorzug haben.

Ich habe deshalb einige Thierversuche gemacht, will aber hier gleich ausdrücklich betonen, dass ich durchaus keinen Anspruch erhebe, dass dieselben wissenschaftlich exact ausgeführt sind, oder dass sie die Harmlosigkeit des Aethylchlorids zu Totalnarkosen beweisen sollen. Immerhin haben dieselben mir so viel Zutrauen eingeflösst, dass ich damals Aethylchlorid als Localanästheticum unbesorgt weiter gebrauchte, und dass ich zunächst mich selbst einmal mit diesem Mittel narkotisirte. Die Thierversuche verliefen folgendermaassen:

Bei mehreren Kaninchen, welche ich mit Aethylchlorid unter möglichstem Ausschluss der atmosphärischen Luft betäubte, trat nach einer Minute und nach Darreichung von ca. 2 g volle Narkose ein. Der Reflex im Auge war geschwunden; wurde die Darreichung alsdann sistirt, so erwachten die Thiere wieder nach ca. 10 Secunden, nach Verlauf einer Minute liefen sie wieder lustig im Zimmer umher. Wurde das Mittel nach Erlöschen des Corneal-Reflexes weiter gegeben, so traten bedeutende Pupillenerweiterung, Muskelzuckungen und Krämpfe ein; wurde es alsdann nicht weiter verabfolgt, so hörten die Krämpfe u. s. w. sofort wieder auf, die Pupillen verengten sich wieder zu normaler Grösse. Die Betäubung dauerte nach Darreichung von ca. 5 g ca. 10 Minuten. Auch in diesen Fällen trat sehr rasch wieder vollständiges Wohlbefinden ein. Leider kann ich Ihnen nicht sagen, wie viel Gramm genügend gewesen wären, um bei den Thieren den Tod herbeizuführen

Bei mir selbst gebrauchte ich eine sehr primitiv eingerichtete Maske; ich spritzte Aethylchlorid auf Watte, legte dann eine Serviette darüber und hielt es vor Nase und Mund. Nach 10 bis 15 kräftigen Athemzügen vorlor ich das Bewusstsein.

Das Medicament war für mich angenehm einzuathmen; ausser etwas stärkerem Blutandrang zum Kopfe hatte ich nichts Unangenehmes gespürt. Im Gegentheil, trotzdem ich damals an einer schmerzhaften Halsentzündung litt und gerade nicht besonders gut aufgelegt war, hatte ich angenehme Träume. Die Darreichung wurde bei mir sogleich sistirt, als ich das Bewusstsein verlor.

Zweites Versuchsobjekt war mein Techniker, ein kräftiger, gesunder, junger Mann von ca. 20 Jahren. Demselben gab ich das Mittel unter möglichstem Ausschluss der atmosphärischen Luft. Nach Darreichung von 15 g wurde er bewusstlos, sobald ich aber die Maske wegnahm und das Mittel nicht weiter gab, kehrte auch sofort das Bewusstsein zurück. Ich gab ihm dann weitere 5 g ohne besseren Erfolg zu erzielen. Auch dieser Mann fühlte sich nach der Betäubung wieder vollständig wohl und hat auch späterhin über nichts geklagt.

Mit besseren Resultaten verliefen die beiden folgenden Narkosen bei einer 40jährigen Dame, welche schon früher unabsichtlich narkotisirt worden war, und bei einem 10jährigen Mädchen. Beide wurden nach Einathmung von ca. 5—6 g betäubt, und ich konnte ihnen schmerzlos mehrere Zähne ausziehen.

Die folgende Narkose verlief wieder weniger günstig bei einer 24jährigen jungen Frau. Nach Einathmung von ca. 3 g wurde dieselbe wohl bewusstlos, fing aber heftig an zu weinen, so dass ich nicht weiter betäubte; derselben war allerdings von Anfang an der Geruch sehr unangenehm. Sie klagte noch ca. $^1/_4$ Stunde nachher über Schmerzen und Schwere in dem linken Arme, erst nach $^1/_2$ Stunde fühlte sie sich wieder vollständig wohl. Weitere Versuche habe ich wegen Mangel an geeigneten Patienten nicht machen können.

Es ist ja selbstverständlich, dass man aus diesen wenigen Versuchen keine Schlüsse ziehen kann, ob Aethylchlorid als Allgemeinbetäubungsmittel brauchbar oder unbrauchbar ist. Bevor Aethylchlorid übrigens an Menschen weiter versucht wird, müsste durch exacte wissenschaftliche Thierversuche festgestellt werden, ob das Mittel unschädlich, resp. ob es unschädlicher als Bromäthyl und Lachgas ist. Erst dann würden weitere Versuche an Menschen indicirt sein. Sehr zu seinen Gunsten spricht ja, wie bereits erwähnt, die sehr niedrige Siedetemperatur und die dadurch bedingte rasche Ausscheidung aus dem Körper. Vielleicht scheitert aber auch gerade daran, selbst wenn sich die Unschädlichkeit herausstellen sollte, seine Einführung als Allgemeinbetäubungsmittel, da alsdann ein zu geringer Procentsatz der Patienten von dem Medicament betäubt würde. Eine Untersuchung ist die Sache aber jedenfalls werth.

Discussion: Heitmüller hat Aehnliches bei Aethylchlorid beobachtet, Wilson's Anästheticum kennt er nicht. Zur Exstirpation der Pulpa und gegen sensibles Dentin möchte derselbe Aethylchlorid sehr zur Verwendung empfehlen.

Kühns sind Allgemeinbetäubungen nicht vorgekommen. Wenn bei der localen Verwendung des Aethylchlorids der von dem medicinischen Waarenhause in den Handel gebrachte Luftzufuhrapparat verwendet würde, hält er Allgemeinbetäubungen für ziemlich ausgeschlossen. Als locales Betäubungs- resp. Ableitungsmittel, besonders in der Kinderpraxis, empfiehlt Kühns sehr Menthol, Kampher und Aether (Rp.: Menthol 10,0, Camphor. 15,0, Aether. sulf. 100,0).

Addicks hatte vor einiger Zeit mehrere vordere Zahnwurzeln zu extrahiren und verwendete Aethylchlorid als Localbetäubungsmittel, erzielte jedoch damit eine allgemeine Narkose, die vollständig normal verlief und tief genug war, dass er in aller Ruhe mehrere Wurzeln ausziehen konnte.

Odenthal hat bereits zehn- bis zwölfmal solche allgemeine Narkosen beobachtet und will vor ca. zwei Jahren im Verein auf diese Fälle aufmerksam gemacht haben.

Witzel (Dortmund) bestreicht vor der Application des Aethylchlorids das Zahnfleisch erst mit 20proc. Cocainlösung. Er hat keine Allgemeinbetäubung beobachtet und schiebt das darauf, dass er den Zugang zum Rachen ordentlich mit Watte verstopft, so dass die Patienten die sich entwickelnden Gase nicht einathmen können.

Schröder hat stets den Mund der Patienten mit Watte austamponirt, aber trotzdem in zwei Fällen Totalnarkosen eintreten sehen. Er glaubt deshalb nicht, dass diese Vorsichtsmaassregel vor Allgemeinbetäubungen schützt.

Witzel: Die Tamponade würde allerdings nur dann von Nutzen sein, wenn die Watte jedesmal, wenn sie von Aethylchlorid durchtränkt wäre, wieder erneuert würde. Bei einmaliger Application erneuerte er oft zwei- bis dreimal die Watte.

Schröder hält diese Art der Verwendung für zu zeitraubend und unpraktisch.

Friedemann hält das französische Aethylchlorid für viel kostspieliger in der Verwendung als das deutsche. Bevor er dasselbe benutzt, legt er die Flasche einige Zeit in warmes Wasser. Er will dann beobachtet haben, dass das Mittel viel intensiver Kälte erzeugt. Besonders muss die Metallröhre warm sein.

Baumgarten gebraucht Wilson's Anästheticum seit ca. einem Jahre und ist mit der Verwendung auch sehr zufrieden gewesen. Patienten von ihm, welche früher bei einem Concurrenten gewesen wären, hätten ein Verfahren sehr gerühmt, bei dem

ihnen Aethylchlorid auf die Austrittstelle des Trigeminusastes gespritzt worden wäre; sie hätten dann absolut keinen Schmerz verspürt.

Kühns: Dies Verfahren wäre gleich im Anfange gebraucht und empfohlen worden, man sei aber davon vollständig abgekommen, einmal der unsicheren Wirkung wegen und weil man öfters rheumatische Affectionen darnach beobachtet hätte.

Baumgarten hat von diesen Nachtheilen nichts gehört.

Addicks sah diese Verwendungsart zuerst bei Professor Busch, kann aber über die Brauchbarkeit derselben nichts berichten.

Rumann fragt an, ob jemand über die Schleich'sche Methode Erfahrung hätte; in der Göttinger Klinik würde dieselbe seines Wissens viel und mit Erfolg benutzt.

Heitmüller: Schleich benutzt jetzt für seine Methode auch sehr schwache Cocainlösungen, injicirt aber eine grosse Quantität.

Philipp hat gute Erfolge mit Aethylchlorid gehabt; ideal könne er dieselben jedoch nicht nennen.

Friedemann hat nach Kühns' Vorschlage gehandelt und sich ein Notizbuch zugelegt, in welchem er stets bemerkenswerthe Fälle aus der Praxis notirt, um dieselben später eventuell in den Vereinsversammlungen vorzutragen. Er bittet auch die anderen Collegen, so zu verfahren, es würde dann nie auf den Versammlungen an Material fehlen. Heute demonstrirt derselbe einige von ihm construirte Instrumente, und zwar einen Wangendilatator und einen Halter für Separirfeilen.

Der Wangendilatator hat ungefähr Hufeisenform (ca. $^1/_6$ der natürlichen Grösse) und ist aus vernickeltem Messingdraht gefertigt. Derselbe wird von einem Finger des Operateurs gehalten, indem über denselben die beiden Ringe geschoben werden, die übrige Hand bleibt dann frei. Als Träger benutzt Friedemann bei Operationen in der rechten Mundhälfte der Patienten meistens den kleinen Finger. Friedemann construirte zu dem Dilatator auch noch einen stabförmigen Träger, welcher von den Patienten gehalten wird, und gebraucht das Instrument in dieser Weise meistentheils bei Operationen am linken Ober- oder Unterkiefer. Der Dilatator ist sehr leicht und handlich, und das Operationsfeld wird bedeutend durch seine Anwendung erweitert. Friedemann verwendet denselben beim Füllen der Zähne, theilweise in Verbindung mit dem Rottenstein'schen Zungenhalter, ferner beim Reinigen und Extrahiren, zur Inspection des Mundes bei versteckten Cavitäten, bei Kieferklemme und bei der Verwendung von Aethyl-

chlorid, dann auch beim Abdrucknehmen, speciell bei resorbirtem Alveolarfortsatz, Applicationen von Jod u. s. w. auf das Zahnfleisch.

Dem Separirfeilenhalter rühmte Friedemann folgende Vortheile nach:

a) Es ist eine Separation noch möglich zwischen dem ersten und zweiten Molar, und bei sehr grossem Munde auch zwischen dem zweiten und dritten Molar;
b) sichere Führung der Feilen;
c) Bruch der Feile schwer möglich;
d) dieselbe ist auch brauchbar bei kleinem Munde und Kieferklemme. Beide Instrumente stehen unter Musterschutz.

Kühns ist erfreut über die einfache und doch so zweckentsprechende Construction des Dilatators und hofft, dass derselbe nächstens im Handel zu haben sei.

Witzel führt einen von ihm construirten Zungenhalter und Kiefersperrer vor, welcher an beiden Kieferhälften zu benutzen ist. Derselbe ist sehr leicht anzulegen, das Operationsfeld wird bedeutend erweitert; ausserdem dient er dem Patienten als kräftige Kieferstütze, da derselbe selbst beim kräftigsten Zusammenpressen der Kiefer nicht zusammenklappt.

Ferner werden ebenfalls von Witzel construirte Instrumente gezeigt, und zwar: zwei Zangen, eine für untere und eine für obere Zähne, bei denen das eine Zangenmaul schmäler ist als das andere, um unregelmässig und gedrängt stehende Zähne zu extrahiren, ein Plombirhammer für die Bohrmaschine und ein verbesserter Zungenhalter nach Dappen in Crefeld.

Kühns zeigt einige von ihm vor kurzer Zeit von Ivory in Philadelphia erstandene Instrumente vor, und zwar:

Ivory's Matrix retainer, eine neue Art von Matrizenhalter; der Halter ist mit einem Schraubengewinde versehen. Durch das Anziehen derselben wird die Matrize in allen Theilen fest zum Anliegen an den Zahn gebracht. Derselbe fand vielen Beifall. Ivory's neue Nervextractoren haben eine korkzieherartige Construction und sollen sich bei Extractionen der Pulpen aus den Vorderzähnen nach Addicks sehr bewähren; ein Brechen derselben wäre ziemlich ausgeschlossen.

Der von Hampe vorgezeigte Ivory'sche Apparat, um beim Bissnehmen das Vordrängen des Unterkiefers zu vermeiden und so eine ungenaue Articulation zu verhüten, fand weniger Beifall, weil derselbe schwer anzubringen ist und den Patienten ziemlich arg belästigt. Für schwierige Fälle dürfte jedoch die Verwendung auch dieses Instrumentes sehr nutzbringend sein, und Hampe versicherte, dass es ihm zuweilen schon ausgezeichnete Dienste geleistet hätte.

Klages referirt über das de Trey'sche Solilagold. Er hat ca. 40 Füllungen gelegt und ist mit dem Resultat sehr zufrieden. Wie Amalgam liess sich dasselbe allerdings nicht verarbeiten. Immerhin könnten die Füllungen in bedeutend kürzerer Zeit hergestellt werden als mit den früher gebräuchlichen Goldpräparaten. Klages rühmt besonders die schöne Farbe und die kolossale Adhäsion. Mehrfach hat er sie auch benutzt, um alte defecte Goldfüllungen zu repariren. Dieselben wurden gut getrocknet, etwas rauh gemacht und dann haftete das Solilagold so vorzüglich auf denselben, dass dasselbe selbst mit grosser Kraftanstrengung nicht wieder davon loszumachen war.

Auch Odenthal ist für das neue Goldpräparat sehr eingenommen; er hat es allerdings erst in drei bis vier Fällen benutzt, damit aber sehr schwierige Füllungen in verhältnissmässig kurzer Zeit gelegt.

Kühns verliest eine Notiz aus dem Zahnärztlichen Anzeiger, welche besonders betont, dass nur diejenigen Praktiker sich an das Füllen mit Solilagold machen sollten, welche exact mit Blattgold arbeiten könnten, da sonst Misserfolge zur Regel würden.

Thiesing macht darauf aufmerksam, dass bei früheren Krystallgoldpräparaten auch von notorisch guten Goldfüllern darüber geklagt worden wäre, dass die Ränder nicht dicht würden. Deshalb wäre schon vor einigen Jahren von Schreiter bei der Verarbeitung von Zur Nedden's Krystallgold darauf aufmerksam gemacht worden, dass die Füllungen, um gute Resultate zu erzielen, mit Blattgold beendigt werden müssten.

Philipps hat Krystallgoldfüllungen in ausgezeichnetem Zustande gesehen, die bereits 15—20 Jahre gelegen hätten.

Addicks hält das neue Präparat jedenfalls für einen nennenswerthen Fortschritt; es würde ja weiter nichts ausmachen, wenn man die Füllung mit Blattgold beendigen müsste.

Schröder und mehrere andere Herren, die bereits mit Solilagold gearbeitet hatten, machen besonders darauf aufmerksam, dass man beim Füllen mit diesem Präparate auch nur de Trey'sche Stopfer benutzen möge, da sonst leicht Misserfolge eintreten könnten.

Heitmüller wünscht, dass Versuche damit gemacht werden, ob andere Krystallgoldpräparate sich nicht ebenso gut und erfolgreich mit den de Trey'schen Stopfern verabreichen lassen? Das Solilagold wäre zu theuer.

Friedemann hält das Präparat nicht für zu theuer. Man müsste doch bedenken, dass der Erfinder zwanzig Jahre gearbeitet und eine Menge Kosten gehabt hätte, che es ihm gelungen wäre, es so herzustellen, dass es in den Handel gebracht werden konnte.

Zur Discussion waren mehrere Fragen gestellt, zunächst: Was ist von dem jetzt in den Handel gebrachten neuen Metall „Lightning Cast“ zu halten?

Thiesing hält dasselbe zur Herstellung von Stiftzähnen und kleinen Brücken für ganz geeignet, vorausgesetzt, dass sich dasselbe im Munde gut hielte. Zur Anfertigung von Platten möchte derselbe es jedoch nicht empfehlen; dünnere Stellen würden leicht brechen.

Rumann hat das Präparat untersuchen lassen; es soll Aluminiumsilber sein, welches sich jeder leicht selbst herstellen könnte. Der Preis für „Lightning Cast“ wäre unangemessen hoch.

Philipps ist mit dem neuen Metall sehr zufrieden und hat es zu Stiftzähnen und kleinen Brücken wiederholt verwandt.

Müller gebraucht dasselbe auch mit Erfolg zu Platten, allerdings nur zu kleinen Piecen, mit der Zeit nehme es im Munde eine grau-grüne Farbe an.

Kühns fragt an, ob sich dasselbe eventuell zu Reparaturen bei combinirten Gold- Kautschukgebissen verwenden liesse, was Müller bejaht.

Die zweite zur Discussion gestellte Frage betraf die Erfahrungen mit dem Reparaturkautschuk „Eureka“. Derselbe soll in 15 Minuten härten.

Baumgarten hat dies Resultat weder in 15 noch in 25 Minuten erreicht.

Thiesing glaubt, dieses negative Resultat dürfte wohl nicht dem Kautschuk zur Schuld gelegt werden, sondern der Vulkanisation; nach seinen Versuchen würde derselbe in ca. 20—25 Minuten hart.

---

Dann wurden verschiedene jetzt neu in den Handel gebrachte Cemente besprochen.

Addicks: Definitive Urtheile liessen sich über diese neuen Füllungen noch nicht abgeben, er hätte mit Lyntoncement zufriedenstellende Resultate erzielt und glaubt, dass dieses ein gutes Präparat sei.

Kühns fragt an, welches Cement sich wohl am besten zur Befestigung von Kronen und Brücken eignete? Er gebrauche seit sechs Jahren mit sehr gutem Erfolge das Brinkmann'sche.

Addicks benutzt zu diesem Zweck das von Timme in New York hergestellte, Thiesing die langsam härtende Granitplombe von Poulson. Thiesing erwähnt auch, dass das vom Collegen Bonsels fabricirte Fibroincement auf eine ganz neue, patentirte Art hergestellt würde, dasselbe liesse sich gut verarbeiten. Für einen besonderen Vortheil hält Thiesing es, dass die Füllung nach Angabe des Erfinders von aussen nach innen härtet. Es

könnte deshalb sofort nach Vollendung der Füllung Speichel zutreten.

Heitmüller hat beim Fibroincement gefunden, dass dasselbe schlecht in den Cavitäten haftete. Die Ränder würden deshalb nicht dicht.

Friedemann glaubt, dass die Cemente überhaupt jetzt schlechter wären als in früheren Jahren.

Luesse hat sehr alte, tadellos erhaltene Füllungen aus Entrup's Cement gesehen.

Traube sprach mit einem Chemiker über Cementfüllungen und dieser sagte ihm, dass bei der Herstellung dieser Plomben, wenn man auf Erfolg rechnen wollte, die Gewichtsverhältnisse der beiden Ingredienzien genau zu einander stimmen müssten. Wenn daher manche Cementfüllungen sich sehr lange tadellos hielten, wäre das höchst wahrscheinlich darauf zurückzuführen, dass zufällig die richtigen Gewichtsverhältnisse getroffen wären.

Heitmüller: Nach Versuchen von Weil käme es nicht darauf an, dass die Gewichtsverhältnisse genau zu einander stimmten, maassgebend für die Haltbarkeit der Cemente wäre hauptsächlich der Zustand des Mundes.

Kühns glaubt, dass die von Traube angeführte Ansicht sehr viel für sich hätte. Ein Ueberschuss an Säure würde jedenfalls ein baldiges Auswaschen der Füllung zur Folge haben.

Heitmüller: Innerhalb gewisser Grenzen könnten sich die Mischungsverhältnisse wohl bewegen.

---

Ueber die Wurzelbehandlung mit Kalium-Natrium nach Schreier wurde alsdann discutirt.

Addicks hat dieselbe von Schreier selbst auf dem Chicagoer Congress ausführen sehen. Die Medicamente wurden mit einer Nervnadel trocken in den Wurzelkanal eingeführt. Die dort vorgeführten Fälle waren sämmtlich ausgezeichnet behandelt; in der zweiten Sitzung war von üblem Geruch kaum noch eine Spur zu merken. Vielleicht hätte man auch mit anderen Präparaten denselben Erfolg gehabt. Vorsicht bei der Verwendung wäre jedenfalls sehr anzurathen. Bei dieser Behandlungsweise ergeben sich ca. 10 Proc. Misserfolge.

Thiesing rühmt das von Schreiter in die Praxis eingeführte Kalium caust. fus. Bei oberen Zähnen wäre es allerdings nur sehr schwer anzuwenden; da müsste man an dessen Stelle die Lösung gebrauchen.

Schröder stimmt Thiesing bei. Das Mittel wirkte ausgezeichnet. Allergrösste Vorsicht wäre jedoch dringend nöthig; wenn nur ein wenig durch den Wurzelkanal in den Kiefer ge-

langte, entstände eine profuse Eiterung, welche die Extraction des Zahnes nothwendig machte.

Traube hat früher auch die Schreier'sche Methode angewandt, jetzt komme er aber mit Jod, Wasserstoffsuperoxyd und sofortiger Füllung eben so weit.

Schröder gebraucht jetzt vielfach eine Lösung von Kal. hypermang. zur Desinfection der Wurzelkanäle. Nachher spritzt er dieselben mit Wasserstoffsuperoxyd aus. Diese Methode, von Wiesendanger angegeben, ergebe auch sehr gute Resultate und sei gänzlich gefahrlos.

---

Die darauf zur Discussion gestellte Frage betraf die Brauchbarkeit der Abdruckmasse „Steril" in der Praxis.

Heitmüller hat dieselbe viel gebraucht; sie hätte unstreitig manche Vorzüge vor Stents oder anderen plastischen Abdrucksmaterialien. Man bekäme auch theilweise die Unterschnitte; die Abdrücke würden überhaupt genauer. Man sollte „Steril" im Munde nicht zu hart werden lassen.

Kühns wendet sich gegen die Bezeichnung „Steril". Es wäre für jeden, der etwas von Bacteriologie verstände, klar, dass die Masse selbst durch Kochen nicht steril gemacht werden könne. Aseptisch wären nur Gypsabdrücke. Kühns gebraucht niemals plastische Abdrucksmaterialien ausser dem Gyps. Es ist nothwendig, mit aller Entschiedenheit gegen die durch den Namen „Steril" beanspruchte Behauptung ihrer Sterilität Front zu machen; zweifellos würden eine Unzahl Bacterien durch das Abdrucknehmen der Masse einverleibt, durch das Malaxiren mit derselben vermischt und da — erfahrungsgemäss — das Kochen nicht genüge, alle Bacterien zu tödten, so läge die Gefahr von Krankheitsübertragung sehr nahe. Somit wären Gypsabdrücke die einzigen, welche den gerechten und doch allergeringsten Anforderungen der Patienten an Appetitlichkeit und Gefahrlosigkeit entsprächen.

Addicks kann nur unterschreiben, was Kühns gesagt hat. Er möchte zu Abdrücken besonders Peague's Compression Compound (ein Gypspräparat) empfehlen. Seit fünf Jahren hätte er dasselbe im Gebrauch; es breche sehr leicht und liesse sich auch sehr leicht wieder zusammensetzen. Er gebe der Peague'schen Masse den Vorzug vor der von Kühns empfohlenen Gypscomposition.

Kühns: Der Vorwurf, den Addicks seiner Abdrucksmasse gemacht habe, wäre früher vielleicht berechtigt gewesen, jetzt jedenfalls nicht mehr; er glaube, dass sie nun allen gerechten Ansprüchen genüge. Ein Interesse, dass dieselbe gekauft würde, hätte er nicht daran. Die Masse müsste mit lauwarmem Wasser angerührt werden; ferner wäre zu empfehlen, den Abdruck vor dem Ausgiessen mit verdünntem Wasserglas zu überziehen. Durch

späteres Erwärmen über der Flamme liessen sich die Modelle vom Abdruck dann leicht von einander trennen, und man könnte auf diese Weise häufig mehrere Positive erhalten.

---

Hierauf demonstrirt Heitmüller eine Oberkiefer-Oberlippen-Nasenprothese. Im Oberkiefer war nur rechts und links je ein Molar erhalten. Die vordere Partie war vollständig resecirt. Der Oberkieferersatz ist mit zwei breiten Metallklammern an den Molaren befestigt und dient als Träger der Oberlippen-Nasenprothese, welche mit einem Stift in eine in dem Oberkieferstück angebrachte Canüle eingelassen wird. Heitmüller schildert ausführlich, auf welche Weise er tadellose Abdrücke erzielt hat. Er hat dieselben mit Gyps genommen. Besondere Schwierigkeiten böte es, einen genauen Abdruck der Weichtheile des Gesichts zu erzielen. Durch Stents oder Wachs würden dieselben zu sehr gepresst, und der Abdruck entspreche nicht genau den Verhältnissen. Er hätte sich geholfen, indem er zunächst nach Verstopfung der Höhlen mit in Oel getauchter Watte eine ganz dünne Lage Gypsbrei auf die Weichtheile gebracht hätte; hierdurch würde ja selbstredend keine Pression hervorgebracht. Nach der Erhärtung desselben hätte er wieder Gypsbrei aufgetragen und so mehreremale bis zum vollständigen Abdruck. Er könne wohl behaupten, auf diese Weise einen vollständig correcten Abdruck erzielt zu haben. Gefertigt wurde das Stück aus hartem und weich bleibenden Kautschuk. Die Nase und Oberlippe wurden später von einem Porträtmaler bemalt. Die Form der Nase hätte er, wie auch schon früher andere Collegen, aus einer Maske ausgeschnitten und sie dann den Gesichtsverhältnissen entsprechend nachmodellirt.

Kühns fragt an, wie lange nach der Operation die Prothesen angefertigt wären?

Heitmüller: Nach sechs Wochen.

Kühns möchte fragen, welcher der Herren Collegen überhaupt schon Nasenprothesen angefertigt hätte, und welche Befestigungen gewählt wären?

Rumann: Wenn eine Befestigung am künstlichen Gaumen nicht möglich wäre, hielte er die mittelst einer Brille für am geeignetsten. Rumann erwähnt dann auch einer Nasenprothese, die er selbst in jüngster Zeit gemacht hätte. Er hält es für besser, wenn man die Nase ohne weitere Hilfsmittel modellirt. Nach einiger Uebung gelänge das auch ziemlich leicht.

Heitmüller hält es doch für leichter, wenn man eine entsprechende Maskennase auswählt, eventuell nothwendige kleine Aenderungen liessen sich ja auch alsdann rasch vornehmen; man hätte aber auf diese Weise eine feste Grundlage. Zur Befestigung solcher Ersatzstücke dienten, ausser der von ihm vorher angegebenen,

die Brille, an der Nasenscheidewand angebrachte Klammern und Heftpflaster.

Kühns zeigte eine von ihm angefertigte Nasenprothese aus Aluminium vor, welche mit Oelfarbe bemalt war. Auch er habe dieselbe freihändig modellirt.

Rumann ist gegen die Befestigung solcher Ersatzstücke mittelst Heftpflaster, da sich dasselbe zu leicht loslöst. In dem von ihm angegebenen Falle wäre eine solche Befestigung überhaupt unmöglich gewesen, da die Patientin alle Augenblicke das Bedürfniss gehabt habe, den Schleim aus den Nasengängen zu entfernen.

Kühns: Angesichts der furchtbaren Misère, in welcher Menschen ohne Nasen sich befänden, wäre seiner Ansicht nach auch wohl eine Befestigung mittelst Heftpflaster in Betracht zu ziehen. Gegen Klammern jeglicher Art würden dagegen stets berechtigte Bedenken erhoben werden können, da die Weichtheile, welche als Stützpunkt dienten, sich doch meistentheils noch im Entzündungszustande befänden. Das Anbringen einer Brille würde doch nur dann empfehlenswerth sein, wenn auch der Nasenrücken vollständig fehlte.

Rumann erwähnt noch, dass die Brille bei seiner Patientin ungemein schwer anzubringen gewesen wäre, da die Frau sehr geschwollene Augenlider gehabt hätte. Der Erfolg sei schliesslich doch ein vollständig zufriedenstellender gewesen.

# Auszüge und Besprechungen.

**G. V. Black: An investigation of the physical characters of the human teeth in relation to their diseases, and to practical dental operations, together with the physical characters of filling-materials.** (Dental Cosmos 1895, Heft 5, 6, 7, 8 und 9.)

Mit Recht bemerkt Barrett in einer Besprechung dieser Arbeit im Dental Practitioner, dass es nicht jedem Zahnarzt gegeben sein werde, sie ihrem Inhalte nach sorgfältig zu studiren und zu „verdauen“ — nicht aus Mangel an Interesse allerdings, oder weil sie schwer verständlich wäre, sondern weil ihr wirkliches Studium mehr Zeit in Anspruch nimmt, als einem Normal-Zahnarzt für gewöhnlich in seinen Mussestunden zur Verfügung steht. Welche enorme Arbeitsleistung nothwendig war, das Material zu dem Aufsatze zu liefern, mag aus diesem Resumé erhellen.

Black bespricht zuerst die verschiedenen Theorien, welche zur Erklärung des Auftretens der Caries an den Zähnen aufgestellt worden sind, und bemerkt dazu, dass eine grosse Zahl von Collegen der Ansicht huldige, die Zähne seien je nach Be-

schaffenheit ihrer Structur mehr oder weniger zur Caries disponirt. Das gehe deutlich hervor aus den Ausdrücken wie: „brüchige Zähne", „harte Zähne", „weiche Zähne", „kreidige Zähne", sowie aus dem Rath, das Füllungsmaterial je nach der Beschaffenheit der Zähne auszuwählen. Es herrsche allgemein die Ansicht, dass sich der Charakter der Zähne verändere, je nach der physikalischen Beschaffenheit, und dass pathologische Allgemeinzustände ihren Einfluss ausüben auf die physikalischen Eigenschaften der Zahngewebe. Dabei sei aber dem Charakter der Zahngewebe wenig praktische Aufmerksamkeit geschenkt worden; auch seien bisher nie Untersuchungen angestellt worden, ob sich derselbe überhaupt verändere.

Gewisse Thatsachen liessen sich nicht mit der Theorie vereinbaren, dass solche Veränderungen in den Zähnen vor sich gehen. Erstens bildeten die Zähne das härteste und dichteste Gewebe des menschlichen Körpers und hätten am wenigsten Lebenskraft, um allfällige Substanzverluste zu ersetzen. Zweitens greife die Caries die Zähne stets von aussen an, wobei die organischen Kräfte wenig in Betracht kämen. Es schien Verf. deshalb wünschenswerth, der Sache experimentell näher zu treten und die Beziehungen festzustellen zwischen der physikalischen (nicht chemischen) Stärke und Widerstandsfähigkeit der Zähne und der Füllungsmaterialien; herauszufinden, mit wie grosser Gewalt die Kiefer durch Muskelaction zusammengepresst werden können, sowie die Verschiedenheiten der Dichtigkeiten der Zähne und den procentischen Kalksalzgehalt zu bestimmen und endlich nachzuweisen, was für einen Einfluss die allfälligen Dichtigkeitsunterschiede auf das Vorkommen von Caries und anderen Zahnkrankheiten haben möchten.

Es handelte sich zunächst darum, ob diese verschiedenen Eigenschaften und deren Unterschiede überhaupt messbar seien, und wenn dies der Fall sei, geeignete Instrumente und Apparate zur Untersuchung zu construiren. Schon diese Vorarbeiten waren ausserordentlich zeitraubend.

Zur Vergleichung der Zahngewebe verschiedener Individuen mussten dann genau analoge Zahnstücke gewonnen werden, da z. B. Kronendentin durchaus nicht dieselben Eigenschaften besitzt, wie Wurzeldentin. Die verwendeten Schnitte oder Schliffe müssen derselben Temperatur und denselben hygrometrischen Bedingungen unterworfen werden; an gewissen Tagen war es z. B. fast unmöglich, Zahnschliffe richtig zu wägen, weil diese beständig Wasser an die Luft abgaben oder solches aus ihr absorbirten, so dass die Waage nie genau eingestellt werden konnte.

Folgendes sind die aus den gewonnenen Resultaten von Black gezogenen Schlüsse:

1) Der Unterschied im specifischen Gewichte derselben Zähne verschiedener Individuen desselben Alters ist sehr klein. Dies weist hin auf ungefähr dieselbe Dichtigkeit dieser Präparate, bedeutet aber nicht nothwendigerweise denselben Gehalt an Kalksalzen.

2) Der Unterschied verschiedener Zähne desselben Mundes ist ein ziemlich bedeutender, was auf verschiedene Dichtigkeit dieser Zähne schliessen lässt.

3) Je grösser das specifische Gewicht, also die Dichtigkeit eines Zahnes, desto geringer ist sein Gehalt an organischen Stoffen.

4) Der Gehalt an freiem Wasser — abgesehen von Krystallisationswasser, welches zur Zusammensetzung der Zahnsubstanz selbst gehört — variirt bedeutend; er ist am grössten bei jugendlichen Zähnen und nimmt mit dem Alter ab.

Diese und andere Thatsachen führen Black zu dem Schlusse, dass die ursprüngliche Structur eines Zahnes von mehr Wichtigkeit ist, als gewöhnlich angenommen wird. Die Lebensenergie, gewissermaassen die Constitution eines Zahnes ist von ebenso hoher Bedeutung wie diejenige des ganzen Individuums. Dies ist begreiflich, da der Zustand des ganzen Organismus abhängt vom Zustande der einzelnen Gewebe und Organe. Von dieser „Constitution" eines Zahnes hängt eben seine Stärke, seine Widerstandsfähigkeit gegen äussere Einflüsse ab. Die Zähne nehmen mit dem Alter beständig an Dichtigkeit und Kalksalzgehalt zu, ähnlich wie die übrigen harten Gewebe des Organismus (Knochen). Black's Zusammenstellungen zeigen jedoch, dass diese Zunahme an Dichtigkeit in der frühen Jugend (etwa bis zum 17. Jahre) am bedeutendsten ist, um dann langsamer zu werden; etwa vom 50. Jahre an wird sie wieder schneller. Vom Knochengewebe gilt ein Gleiches nicht, soweit bis jetzt bekannt.

Von 111 untersuchten Individuen betrug die Schwankung des Kalksalzgehaltes der Zähne nur 4,67 Proc. Die grösste Schwankung des mittleren Kalksalzgehaltes der Zähne von 19 verschiedenen Personen betrug 1,82 Proc. Bis jetzt war man gewohnt, bei Individuen mit schnell fortschreitender Caries von Zähnen mit „schwacher Structur", von „entkalkten" Zähnen u. s. w. zu sprechen; nach den Experimenten des Verf. zeigt sich aber, dass ein solcher Unterschied im Gehalt an Kalksalzen in dem Maasse nicht existirt. Er hält dafür, dass die Ursachen in anderer Richtung zu suchen seien.

Das interessanteste und verblüffendste Resultat der Black'schen Experimente ist, dass er absolut keine directen Abhängigkeitsbeziehungen zwischen der Dichtigkeit der Zähne und ihrer Prädisposition zur Caries findet. Er ist überzeugt, dass bei verschiedenen Individuen die mittlere Dichtigkeit der Zähne annähernd dieselbe ist, auch dann, wenn betreffs Auftreten von Caries ein grosser Unterschied constatirt werden kann.

Umgekehrt findet er in ein und demselben Munde bei den verschiedenen Zähnen eine bedeutende Abweichung der Dichtigkeit, ohne dass doch die weniger dichten etwa häufiger von Caries befallen würden. Er erläutert das an folgenden Zahlen:

A. Nur cariöse Zähne:

| | |
|---|---|
| Mittleres Alter in Jahren . . . . . | 31,50 |
| Mittleres specifisches Gewicht . . . . | 2,091 |
| Mittlerer Gehalt an Kalksalzen in Proc. | 63,50 |

B. Nur intacte Zähne:

| | |
|---|---|
| Mittleres Alter in Jahren . . . . . | 36,26 |
| Mittleres specifisches Gewicht . . . . | 2,095 |
| Mittlerer Gehalt an Kalksalzen in Proc. | 63,59 |

C. Beliebige Zähne, gute, schlechte, mittelmässige durcheinander:

| | |
|---|---|
| Mittleres Alter in Jahren . . . . . | 32,33 |
| Mittleres specifisches Gewicht . . . . | 2,092 |
| Mittlerer Gehalt an Kalksalzen in Proc. | 63,54 |

Die so erhaltenen drei Resultate decken sich praktisch genau, wenn man noch die Altersunterschiede in Rechnung bringt. Black behauptet auf Grund dieser Daten, dass weder die Dichtigkeit der Zähne, noch ihr Gehalt an Kalksalzen irgend etwas mit der Caries zu thun hat, oder mit anderen Worten, dass sogenannte „schlechte" Zähne gerade so hart, so dicht, so schwer und so kalkhaltig sein können, wie gute, nicht cariöse.

Ausführliche und sorgfältige Experimente in Bezug auf Stärke und Widerstandsfähigkeit gegen mechanische Einflüsse (Druck beim Kauen, Druck beim Goldfüllen u. s. w.) zeigten ebenfalls, dass alle Zähne zum mindesten stark genug sind, um gefüllt werden zu können.

Black beschliesst in Rücksicht hierauf den ersten Abschnitt seiner Arbeit unter anderem mit der Aufstellung folgender Thesen:

Die Zähne sind am stärksten in der Jugend, bezw. bei Eintritt ins Mannesalter, um bei fortschreitendem Alter an Stärke etwas abzunehmen.

Zähne, welche ihre Pulpa verloren und sich verfärbt haben, haben auch einen grossen Theil ihrer Stärke eingebüsst, anscheinend durch Verschlechterung der organischen Matrix.

Zähne, welche durch die Mastication stark mitgenommen worden sind, und deren Pulpa soweit dentificirte, dass dadurch die Ernährung des Kronendentins abgeschnitten wurde, büssen an Stärke ein, anschliessend durch Verschlechterung der organischen Matrix.

Zähne alter Leute und speciell solche, bei denen Calcification der Pulpa eingetreten ist, verlieren an Stärke.

Es ist unberechtigt, anzunehmen, dass die Zähne von Kindern unter 12 Jahren zu schwach seien, eine Metallfüllung zu erhalten.

Verschiedenheiten in der Dichtigkeit oder im Procentgehalte an Kalksalzen in den Zähnen sind nicht maassgebend für die Stärke der Zähne, noch für ihre Härte; dieselbe scheint vielmehr vom Zustande der organischen Matrix abzuhängen.

Verschiedenheiten in der Stärke der Zähne haben keinen Einfluss auf die Prädisposition zur Caries; Verschiedenheiten in der Dichtigkeit oder im Procentgehalte der Kalksalze ebensowenig.

Die active Ursache der Caries muss als ausserhalb von den Zähnen liegend und von aussen her auf dieselben einwirkend gesucht werden, wobei dann als logische Folgerung des früher Gesagten anzunehmen ist, dass die Ursache der Verschiedenheit in der Prädisposition der Individuen für die Caries in constitutionellen Verhältnissen zu suchen ist und sich ausspricht im Einwirken der Mundflüssigkeiten auf die active Ursache der Caries, unter Behinderung oder Verstärkung der hervorgebrachten Wirkungen.

Die Caries hängt nicht von irgendwelchem Zustande der Zahngewebe ab, sondern einzig und allein von den Zuständen der Umgebung.

Unvollkommenheiten der Zähne, wie Löcher, Fissuren, rauhe oder unebene Flächen und missgünstige Gestaltung in Bezug auf den approximalen Contact, sind Ursachen der Caries nur insoweit, als sie den wirklichen Ursachen die Einwirkung erleichtern.

Die bei der Füllung anzustrebenden Momente sind: vollkommener Ausschluss des Weiterwirkens der Ursachen der Caries auf die Gewebe durch den Verschluss der Cavität und Herbeiführung einer solchen Form, dass sich keinerlei Speisereste um den Rand der Füllung festsetzen können, damit so die Weiterwirkung der Ursache vermieden wird.

Es ist ungerechtfertigt, anzunehmen, dass manche Zähne zu weich oder zu schwach verkalkt seien, um eine Füllung aus Gold oder einem anderen Metall erhalten zu können; alle Zähne sind stark genug dazu.

Es ist ungerechtfertigt, die Wahl des Füllungsmaterials und seine Einführungsweise darnach bestimmen zu wollen, ob es sich um weiche Zähne, harte Zähne, brüchige Zähne oder schlecht verkalkte Zähne handelt. Zu welcher Ausdehnung die Zustände in der Umgebung der Zähne für die Auswahl und Anwendungsweise des Füllungsmateriales maassgebend sind, das festzustellen, muss weiteren Untersuchungen vorbehalten bleiben.

Bei unseren heutigen Kenntnissen kann als leitender Factor bei der Auswahl und Anwendungsweise der Füllungsmittel für die verschiedenen Fälle nur das individuelle Urtheil des Operateurs, wie er die beste Füllung auszuführen im stande sei, in Frage kommen, unter Rücksichtnahme auf alle Neben-

umstände, seine Geschicklichkeit und die Dauerhaftigkeit des Materials.

Es ist ungerechtfertigt, anzunehmen, dass Entzündung der peridentalen Gewebe, einhergehend mit Kalkablagerung, oder phagedänische Pericementitis (sog. Pyorrhoe) leichter Personen mit starken Zähnen als solche befällt, deren Zähne weniger dicht sind.

Es ist ungerechtfertigt, Personen zur Zeit der Gravidität intern zu behandeln in der Absicht, durch Zufuhr von Kalksalzen ein Erweichen der Zähne hintanzuhalten, oder in der Absicht, besser verkalkte Zähne bei dem Kinde hervorzubringen.

---

Der zweite Abschnitt von Black's Arbeit trägt den Titel: Die beim Schlusse der Kiefer ausgeübte Kraft.

Untersuchungen hierüber anzustellen, erschien Black hauptsächlich nothwendig, um bei seinen weiteren Experimenten über die Widerstandsfähigkeit u. s. w. der Füllungsmateriale bestimmte Daten an der Hand zu haben. Auch war die Behandlung der Frage schon deshalb von besonderem Interesse, weil bislang genaue Beobachtungen über den Masticationsdruck so gut wie gar nicht vorlagen.

Die bei 50 Personen verschiedenen Alters, Geschlechtes und Berufes angestellten Versuche mit einem besonders für die Messung des Kaudruckes construirten Gnathodynamometer ergeben ausserordentlich variirende Resultate. Mit Ausnahme weniger Fälle schien die physische Stärke nicht maassgebend für die Höhe des Ausschlages am Instrument zu sein; gewöhnlich hörten die betreffenden Personen mit dem Beissen auf, resp. übten nicht die volle Muskelkraft aus, die sie ihrer Empfindung nach hätten ausüben können, weil die Zähne schmerzten. Es scheint darnach, dass der Zustand der peridentalen Gewebe den controlirenden Factor bildet, und nicht die Muskelstärke (ein Umstand, der vielleicht vice versa gestattet, den Gesundheitszustand des Pericementes durch den Dynamometer zu eruiren).

Es wurden Schwankungen beobachtet zwischen 30 und 270 Pfd. Kaudruck; bei künstlichen Zähnen (ganze obere und untere Platte) 20 bis 30 Pfd., bei partiellen oberen Platten bis 40 Pfd. und in einem Falle bis 80 Pfd.

Auch untersuchte Black, welchen Druck gesunde einzelne Zähne (ausserhalb des Mundes) resp. einzelne Höcker aushalten konnten, ohne beschädigt zu werden, und welche Kraft nöthig ist, die verschiedenen Speisen zu zerkleinern. Es sei hierüber auf die Originalarbeit verwiesen.

---

Im dritten Abschnitt spricht Black über die Füllungsmaterialien. Er geht dabei von der Voraussetzung aus, dass die

Stärke der Füllungsmaterialien beim Gebrauch in gewisser Beziehung zu jener der Zähne und zum gewöhnlich oder aussergewöhnlich auf sie ausgeübten Kaudruck stehen sollten. Als gewöhnlicher Kaudruck hatte sich, wie vorher gezeigt, eine Kraft von etwa 60 bis 80 Pfd. im Mittel ergeben, ausgeübt auf das Gebiet von zwei Molaren gewöhnlicher Grösse. Diese Kraft, gleichmässig vertheilt, würde etwa 7 bis 10 Pfd. Druck für eine Füllung erfordern, die ein Viertel der Oberfläche eines solchen Zahnes umfasst. In Wirklichkeit vertheilt sich aber der Druck nicht immer so gleichmässig über den Zahn; er kann vielmehr zu Zeiten auch die Füllung allein und in voller Kraft treffen, wenn eine harte Substanz zwischen die Zähne kommt, und würde die Füllung so eventuell bis zu 100 Pfd. Druck auszuhalten haben.

Nur sehr wenige Materialien erweisen sich, wie Black weiterhin zeigt, einem solchen Druck gegenüber genügend stark und unveränderbar, nämlich nur Gold und Amalgam. In Rücksicht darauf können alle anderen Materialien nur als zu provisorischen Füllungen geeignet angesehen werden, sofern sie an Stellen verwendet werden sollen, die dem Kaudruck ausgesetzt sind.

Im Weiteren beschäftigt sich Black fast ausschliesslich mit dem letztgenannten Material, dem vielbesprochenen Amalgam, von dem noch wesentlich Neues zu hören man kaum erwartet hätte. Bei all der Reichhaltigkeit seiner Experimente ist es auch Black nicht gelungen, ein bestimmtes Gesetz herauszufinden, nach dem sich eine gleichmässige Herstellung von Amalgamfüllungen bewirken und mit Sicherheit ein gleiches Verhalten der Füllungen voraussagen liesse. „Die Erkenntniss, dass ich trotz dreissigjähriger Erfahrung in praxi ausser Stande war, von derselben Mischung zwei Füllungen herzustellen, die sich in ihren Eigenschaften etwas mehr geglichen hätten, als dies thatsächlich der Fall war, erschien mir beschämend.“ Auch ihm ist es also nicht gelungen, die Mysterien, die diesem ungewissen Material anhaften, zu entschleiern, und das Feld für neue Beobachtungen und Experimente bleibt somit noch weit offen.

Black beginnt mit der Betrachtung der aus einer Silber-Zinnlegirung hergestellten Amalgame. Die Proportion beider Metalle der Composition variirte von 40 Theilen Zinn und 60 Theilen Silber bis zu 60 Theilen Zinn und 40 Theilen Silber. Die meisten der im Handel befindlichen Legirungen enthalten daneben noch kleine Quantitäten anderer Metalle, wie Gold, Platin, Iridium, Kupfer, Zink, Wismuth u. s. w. Wie gross der Zusatz an Quecksilber zur Bildung des eigentlichen Amalgames sein soll, ist ja eine alte Streitfrage und wurde diese, bezw. das Studium der Vorgänge bei der Krystallisation der Füllungsmasse bei den Experimenten in erster Linie berücksichtigt.

Die erste Eigenschaft, welche an Silber-Zinnamalgamen auffällt, ist ihre Brüchigkeit; wenn man mit dem Hammer auf die Masse schlägt, geht sie wie Glas in Stücke. Das muss dann zu der Annahme führen, dass unter starkem Druck ein Amalgam der Gewalt bis zu einer gewissen Grenze widerstehen wird, um weiterhin plötzlich in Stücke zu brechen. Auch darf man nicht annehmen, dass sie in beträchtlichem Grade dehnbar seien, also mehr dem Gusseisen als dem Schmiedeeisen ähneln. Bekannt war schon lange, dass die Masse Formveränderungen in der Cavität eingeht, und mancher erfahrene Experimentator hat viel Zeit darauf verwendet, die Ursache hiervon ausfindig zu machen. Man wies nach, dass manche Amalgame beim Krystallisationsprozess sich ausdehnen, während andere sich contrahiren; es gelang aber nicht, bestimmte Regeln aufzustellen, die für die Beurtheilung dieses Verhaltens im vorhinein maassgebend gewesen wären. Die Contraction oder Expansion hielt manchmal Tage an, in anderen Fällen hörte sie mit Beendigung der Krystallisation auf; kein Gesetz schien zu existiren, welches dies bestimmte, und man schrieb die Variationen den Verschiedenheiten beim Mischen u. s. w. zu.

Feststehende Thatsache blieb, dass eine Amalgamfüllung, namentlich wenn sie dem Masticationsdruck ausgesetzt war, ihre Form verändert, sich in manchen Fällen vom Rande abzieht und dafür an anderer Stelle höher wird, vielleicht im Centrum, oder auch, bei grossen Approximalfüllungen, nahe der Halspartie. Man kam auf Grund solcher Befunde zu der Annahme, dass die Amalgame, sowie alle flüssigen Massen, das Bestreben hätten, die Kugelgestalt anzunehmen; es war das immer noch die beste Theorie, den in Rede stehenden Vorgang zu erklären, wenn schon auch sie nicht allen Anforderungen gerecht wurde.

Black fand nun im Verlaufe seiner Experimente, dass das gemeinhin vorausgesetzte Fehlen der Dehnbarkeit der Silber-Zinnamalgame irrthümlich sei; unter bestimmter Bedingung und bei Einwirkung einer bestimmten Kraft lassen sie sich dehnen. Er konnte sie nicht mit dem Hammer breitschlagen, wie Silber und Zinn, aus denen sie bestehen; sie gestatteten aber die Einwirkung eines ständigen schwachen Druckes, einerlei ob dieser continuirlich oder mit Unterbrechung zur Ausübung kam. War der Druck zu gross, so zersprangen die Füllungen in Stücke, unter leichterem Druck liessen sie sich zu dünnen Blättern ausdehnen. Das erschien als ganz neue Eigenschaft des Amalgams.

Um einen kleinen Block aus Amalgam zu zerbrechen (durch rasch ansteigenden Druck), waren durchschnittlich 2—300 Pfd. Druck nöthig, um sie zu dehnen, eine langsam zunehmende Compression von etwa 50—100 Pfd. Kraft. Beim letzteren Vorgange verhält sich Amalgam aber ganz verschieden von anderen Metallen; Stahl,

Eisen, Gold, Silber u. s. w. dehnen sich, resp. geben dem Druck nach im Verhältniss zu seiner Stärke, um die dabei erlangte Form dann weiterhin, d. h. ohne nachfolgende Veränderung, beizubehalten; beim Amalgam verändert sich die Form, so lange der Druck aushält und auch noch, wenn schon in geringerem Grade, nachdem der Druck abgestellt ist. Black nennt dies Verhalten das Fliessen des Amalgams, und zeigt weiterhin an Hand der experimentellen Daten, dass dies Fliessen bedeutend abweicht vom Fliessen anderer Metalle.

Ein Würfel aus Amalgam, 0,085″ Kantenlänge, wurde einem Druck von 50 Pfd. ausgesetzt; hatte es zu Ende der ersten Stunde sich auf 0,074″ Länge vermindert, so bedeutete dies ein Fliessen von 10 Proc. für diese Stunde. Natürlich wurde der Würfel dann in seinen beiden anderen Dimensionen grösser. Die Beobachtung dieser Veränderung wurde dann von Stunde zu Stunde wiederholt und das Fliessen für die verschiedenen Zeiträume, unter Berücksichtigung der verschiedenen Versuchsanordnungen, festgestellt. In gleicher Weise wurden reines Zinn und reines Silber geprüft.

Ein Vergleichen der Resultate nun ergab, dass das Zinn die Disposition für das Fliessen hervorbrachte; wird eine Legirung aus reinem Zinn und reinem Silber als Versuchsobjekt genommen, so stellte sich die Mischung als ebenso widerstandsfähig wie reines Silber dar. Aber weder das reine Zinn oder Silber, noch die Legirung aus beiden zeigte die Charakteristica des eigentlichen Fliessens, so dass angenommen werden muss, dass diese Eigenschaft sich erst beim Amalgamiren der Legirung mit Quecksilber entwickelt.

Die Experimente zeigten weiterhin, dass das Fliessen niemals von gleicher Ausdehnung war; es variirte, und das zu erklären hat Black ebenso in Verlegenheit gebracht, wie andere Autoren, die versuchten, die Grösse der Contraction oder Expansion eines Amalgams während der Krystallisation festzustellen; es zeigte sich die Unfähigkeit, eine Regel hierfür zu finden. Zwei Blöcke, aus derselben Amalgammischung hergestellt, und theoretisch also in ihren Bestandtheilen identisch, zeigten einen verschiedenen Grad des Fliessens. So wurde z. B. eine Mischung nach der Formel: Silber 47,06, Zinn 51,76, Kupfer 0,94, Zink 0,24 mit Quecksilber durch Verreiben im Mörser in der gewöhnlichen Weise amalgamirt, die Masse in zwei Theile getheilt, ein Theil durch Ausdrücken im Tuch vom überschüssigen Quecksilber befreit und daraus vier Blöcke unter Hammerdruck hergestellt, um so viel Quecksilber als möglich zu entfernen. Weitere vier Blöcke werden unter Handdruck hergestellt (ohne Auspressen des Ueberschusses) und die letzten vier ohne Druck von dem nicht im Tuch ausgepressten

Amalgam. Zwei Tage später fand Prüfung unter einem Druck von 50 Pfd. statt.

Von der ersten Reihe zeigte Block I ein Fliessen von 17,07 Proc. in einer Stunde, Block II von 36,58 Proc., Block III von 23,57 Proc., während der vierte durch einen Druck von 255 Pfd. zertrümmert wurde.

Von der zweiten Reihe ergab Block I = 23,63 Proc., Block II = 72,12 Proc., Block III = 22,41 Proc., während der vierte bei 240 Pfd. in Stücke ging.

Von der dritten Reihe ergab Block I = 89 Proc. Fliessen in zehn Minuten, Block II barst bei 40 Pfd. Druck, Block III floss mit 69,13 Proc. in einer Stunde, Block IV zeigte sich imperfect und wurde deshalb nicht geprüft.

Es liess sich also eine ganz bedeutende Abweichung untereinander constatiren, ohne dass hierfür ein besonderer Grund anzunehmen gewesen wäre. Allerdings enthielt ja die dritte Serie zu viel Quecksilber, die beiden ersten waren aber doch ordnungsgemäss. Auch bei Wiederholung der Versuche liessen sich, trotz aller angewandten Sorgfalt, gleichmässigere Resultate nicht erzielen, es war immer eine Differenz von etwa 50 Proc. im Fliessen der von derselben Mischung hergestellten Blöcke nachweisbar, trotzdem man letztere theoretisch doch als ziemlich identisch ansehen konnte und musste. In Rücksicht darauf ist es natürlich nicht zu verwundern, wenn die mit Amalgam in praxi erzielten Resultate so wenig übereinstimmen; gelang es Black, der über 30 Jahre in der Praxis steht, doch nicht einmal ausserhalb des Mundes zwei gleiche Füllungen herzustellen!

Die nächste Aufgabe war, zu versuchen, wenn möglich die Ursachen dieser Differenzen festzustellen. Eine neue Serie von Experimenten wurde angestellt, wobei Amalgame genau bekannter Zusammensetzung benutzt wurden und der Quecksilberzusatz unter Controle der Waage stand. Ein dreimonatiges Experimentiren ergab dann einige bestimmte Daten, die hier folgen.

Es wurden benutzt:

| | | |
|---|---|---|
| Quecksilber . . . . . | 1,060 | mg |
| Legirung . . . . . | 1,060 | „ |

Masse in der Hand gemischt und dann gewogen.

| | | |
|---|---|---|
| Gewicht der amalgamirten Masse . . | 2,052 | mg |
| Verlust beim Mischen . . . . . | 0,068 | „ |
| Gewicht der Masse nach dem Auspressen | 1,675 | „ |
| Ausgespresstes Quecksilber . . . . . | 0,377 | „ |
| Definitive Zusammensetzung der Masse: Quecksilber | 38,47 | Proc. |
| Definitive Zusammensetzung der Masse: Legirung | 61,26 | „ |

Diese Daten sind recht instructiv. Sie zeigen, dass, wenn gleiche Gewichtsmengen Quecksilber und Legirung gemischt werden,

ein Verlust von ca. 0,06 Proc. eintritt, und weiterhin, dass als richtiges Verhältniss der Legirung zum Quecksilber etwa 60 zu 40 anzunehmen ist.

Füllungen, die aus diesem Amalgam hergestellt wurden, ergaben bei der Prüfung die folgenden Resultate:

| Block | Zeit | Gewalt | Fliessen in Proc. |
|---|---|---|---|
| 1 | Hergestellt unmittelbar nach Mischung | 60 Pfd.; 1 Stunde | 25,60 |
| 2 | Hergestellt 10 Min. n. Misch. | Zerbroch. bei 235 Pfd. | |
| 3 | „ 20 „ „ „ | 60 Pfd.; 1 Stunde | 24,69 |
| 4 | „ 30 „ „ „ | Zerbroch. bei 235 Pfd. | |
| 5 | „ 40 „ „ „ | 60 Pfd.; 1 Stunde | 25,00 |
| 6 | „ 30 „ „ „ | 60 Pfd.; 1 Stunde | 24,94 |
| 7 | „ 40 „ „ „ | 60 Pfd.; 1 Stunde | 25,00 |

Block 6 und 7 wurden erst zwei Tage später als die anderen untersucht.

Es lässt sich aus diesen Daten manches Bemerkenswerthe entnehmen; einmal, dass die Füllung die gleichen Eigenschaften zeigt, einerlei ob sie aus dem eben gemischten Amalgam hergestellt wird oder später [so lange es sich überhaupt noch genügend plastisch zum Verarbeiten erweist], und zweitens, dass die Füllung nach erfolgtem Einlegen, während der Zeit der Krystallisation der Masse, nur wenig Veränderung aufweist.

Black fand auch, dass die Stärke der Füllung abhängig ist von der Gleichmässigkeit der Vertheilung des Quecksilbers; jede gewaltsame Einwirkung schwächt das Product. Hieraus wäre zu entnehmen, dass das Amalgam nicht gehämmert und gewaltsam verarbeitet werden sollte, weil diese Maassnahmen die Stärke der Füllung beeinflussen. Ein Ueberschuss von Quecksilber auf der Oberfläche der Füllung sollte sorgfältig entfernt werden.

[Die erhaltenen Resultate decken sich dann mit jenen der Versuche Kirby's, über welche dieser der British Dental Association 1891 Bericht erstattete. Kirby führt die Formveränderungen der Füllungen auf ungleichmässige Vertheilung des Quecksilbers in der Masse zurück.]

Es stellte sich heraus, das beim Verreiben im Mörser die Masse mehr Quecksilber aufnahm und eine nicht so starke Füllung resultirte. Ein Ueberschuss an Quecksilber (über 40—50 Proc. der Masse) ergab eine schwache Füllung. Auspressen im Schraubstock war schädlich, weil das Quecksilber sich dabei ungleichmässig vertheilte und sich dies als gewaltsame Behandlung der Masse herausstellt. Wenn die Feilspäne sehr fein waren und

amalgamirt wurden, zeigte sich ein viel bedeutenderes Fliessen als bei gröberer Form, wohl weil die Masse dann mehr pastenartig und weniger granulär wird.

Von anderen Resultaten, die Black erzielte, mögen die folgenden erwähnt sein:

Die Zusammensetzung der Legirung hat einen grossen Einfluss auf das Fliessen des Amalgams.

Der Zusatz irgend eines Metalls zur Silber-Zinnlegirung, mit Ausnahme von Kupfer, vermehrt das Fliessen; letzteres scheint es herabzumindern.

Kupferamalgame zeigen kein Fliessen; sie behalten ihre Form bei unter jeder Gewalteinwirkung, welche nicht so stark ist, dass die Masse bricht.

Black führt dann aus, dass seiner Meinung nach die Theorie vom Annehmen der Kugelgestalt der Amalgamfüllungen keinen realen Untergrund hat, sondern auf einer falschen Deutung des Zustandes, welches er als Fliessen bezeichnet, beruhe; ausserhalb des Mundes konnte er die Erscheinung niemals beobachten, so dass anzunehmen ist, dass diese Eigenschaft sich erst beim Verweilen der Füllung im Zahn entwickelt. Wie wir vorher sahen, giebt sie sich kund durch eine Erhebung der Füllung im Centrum, was eintreten könnte durch Expansion gewisser Amalgamsorten während der Krystallisation, die natürlich im Centrum sich eher bemerkbar machen würde, als an der Peripherie [sowie beim Eis sich eine Erhebung in der Mitte bildet, wenn das Wasser in einem Behälter zum Frieren gebracht wird, dessen Seitenwände stark genug sind, den Druck auszuhalten], oder — und das ist der Hauptpunkt, auf welchen Black am Schlusse seiner Arbeit zu sprechen kommt — durch das Fliessen des zur Füllung verarbeiteten Amalgams.

Wo auch immer eine Amalgamfüllung an einer Stelle eingelegt wird, an der sie den beträchtlichen Kaudruck auszuhalten hat, wird sie nach Black's Meinung langsam, aber sicher diesem Druck nachgeben und eine andere Form annehmen. In verstärktem Maasse wird es der Fall sein, wenn die Füllung auf schmaler oder kleiner Basis ruht und auf ihrer gegenüberliegenden Oberfläche von einem spitzen Höcker getroffen wird. Da sie dann zwischen zwei mehr weniger schmalen Spitzen steht, wird sie sicher aus ihrer ursprünglichen Lage und Form gebracht und in extremen Fällen sogar aus der Cavität herausgepresst werden, wenn diese auch zur Zeit des Einlegens der Füllung eine zufriedenstellende Gestalt hatte. Ist die Grundfläche der Füllung abgerundet, so wird sich ein stetiges Schwanken (Kippen) der Masse infolge der Formveränderung einstellen, bis ein ausgesprochener Zwischenraum

zwischen ihr und der Cavitätenwand sich ausgebildet hat, was natürlich gleichbedeutend ist mit einem vollkommenen Untauglichwerden.

Es erhellt daraus, dass die sorgfältige Verankerung einer Amalgamfüllung durchaus keine so einfache Sache ist, als man gemeinhin annimmt. Ist ihre Sitzfläche nicht genügend breit, wo sie dem Masticationsdruck ausgesetzt, so wird sicher eine Dislocirung erfolgen. Die beste Form der Cavität würde die eines breiten Kastens mit möglichst senkrechten Wänden sein [ebenso wie für Gold].

Es ist wahrscheinlich, dass die Erfahrung der meisten Zahnärzte in praxi, zum grossen Theil wenigstens, in Einklang mit den Black'schen Beobachtungen stehen werden, und sie geben uns auch eine Erklärung für das exceptionelle Verhalten der Kupferamalgamfüllungen ab, bei denen eine Neigung, die Form zu verändern (von der oft raschen Abnutzung abgesehen), niemals beobachtet wird.

*Dr. Jung.*

---

**Custer: The electrical fusion of porcelain.** (Ohio Dental Journal, Januar 1895.)

Verf. bespricht die Vorgänge des Erhitzens von Porzellan und Metall durch den elektrischen Strom. Wenn Elektricität durch ein Metall geleitet wird, bringt sie Hitze im Verhältniss zum Widerstande des Leiters hervor; ist irgendwo eine Unterbrechung der Leitung vorhanden, so entsteht hier die höchste Hitze; in anderen Worten: die Hitze ist proportional dem Widerstande des Leiters, wenn Spannung und Quantität des Stromes gleich sind.

Wenn auch der Lichtbogen genügend Hitze giebt, so verbietet doch die Schwierigkeit seiner Handhabung die Verwendung zum Schmelzen von Porzellan, und muss man deshalb zu dem anderen Mittel greifen, einen Draht elektrisch zu erhitzen, dessen Schmelzpunkt dann natürlich höher liegen muss, als der des Porzellans. Platin erscheint hierzu von vornherein am geeignetsten; jedoch ist Rücksicht darauf zu nehmen, dass die Schmelzpunkte dieses und des Porzellans so eng zusammenliegen, dass ein besonderer Schutz des Platins nöthig wird. Ausserdem soll der Apparat die Form eines Ofens bekommen, um nicht zu grosse Wärmeverluste zu erleiden.

Custer's Apparat weicht von der Form der bisherigen Emailliröfen, in denen geschlossene Muffeln Verwendung finden, ab. Er besteht für kleinere Kronen- und Brückenarbeiten der Hauptsache nach aus einer flachen Schale (Muffel), auf welcher ein abnehmbarer, gewölbter Deckel ruht, der oben eine kleine

Oeffnung zur Controlirung des Schmelzprocesses trägt. Durch diese Anordnung wird der Operateur in den Stand gesetzt, auch die delicatesten Sachen in Ruhe an ihren Platz zu bringen und zu behandeln; er hat nicht nöthig, sie in eine Röhre u. s. w. hineinzuschieben, wobei immer die Gefahr auftreten kann, dass sich etwas verschiebt.



Durch Aufsetzen des Deckels schliesst sich der Strom automatisch und beginnt somit die Hitze sich zu entwickeln. Benutzt wird hier ein Strom von der Stärke, dass er eine 100 kerz. Lampe ins Glühen zu bringen vermag. Während der 110 Volt starke Strassenstrom ausreicht, die kleine Muffel zu erhitzen, wenn man den Strom einfach durch Deckel und Untertheil passiren lässt, erhält man mit diesem Arrangement nicht genügend Hitze bei An-

wendung einer grossen Muffel. Ein zu langer Draht wäre hier erforderlich und damit würde der Widerstand zu gross. Der grosse Ofen (für ganze Platten) ähnelt in seiner Form mehr einer gewöhnlichen Cuvette und besteht aus zwei gleichartigen Hälften; auch hier trägt die obere Hälfte eine Observationsöffnung. Die Anordnung des Leitungsdrahtes ist hier jedoch eine andere, wodurch zugleich die Möglichkeit gegeben wird, den unteren Theil für sich allein zu erhitzen und so zum Vorwärmen, Austrocknen u. s. w. der Arbeit zu gebrauchen. Speciell wichtig ist das auch für Lötharbeiten.

Die Inbetriebsetzung des Ofens ist ausserordentlich einfach. Da er mit einem Rheostaten verbunden ist, lässt sich die Hitze allmählich und gradweise wie bei einem Vulcanisator steigern und auch im Moment ganz abschneiden. Auch kann ein Apparat zur selbstthätigen Regulirung der Hitze bezw. zum Unterbrechen des Stromes nach Schluss des Backens angebracht werden, ähnlich wie man solche Vorrichtungen beim Vulcanisiren verwendet. Eine solche Vorrichtung ist speciell für jene von Nutzen, die noch nicht Erfahrung genug gesammelt haben, um ein exactes Urtheil darüber zu geben, ob das Porzellan im jeweiligen Falle schon geschmolzen ist oder nicht.

Man kann einen automatischen Unterbrecher in der Weise construiren, dass das zum Verschluss des Observationsloches dienende Stück Thon die Enden zweier Platindrähte trägt, die ihrerseits mit einem Magneten zur Ausschaltung des Stromes verbunden sind. Legt man dann eine kleine Kugel aus derselben Masse, wie sie zum Emalliren verwendet wird (body, enamel), unter das Thonstück, so kann letzteres, wenn die Masse schmilzt, herabsinken und einen Contact der beiden Drähte herbeiführen.

Zeitregulator und Auslöscher sind keine wesentlichen Bestandtheile des Ofens, bieten dem Operateur jedoch so viele Vortheile, dass er ihrer kaum gern entrathen wird. Er hat bei Benutzung des neuen Ofens nicht mehr nöthig, sich in einem heissen Raume aufzuhalten, sondern kann seine Emaillirarbeiten auf dem Instrumententisch vornehmen bezw. beobachten, während er sonstwie am Operationsstuhl beschäftigt ist. Ein Druck auf den elektrischen Knopf schaltet den Strom ein und verschafft ihm in einer Viertelstunde, oder auf Wunsch allmählicher, eine Hitze, die Platin zu schmelzen im stande ist.

Da die Arbeit eingeschlossen und die Beleuchtung hierbei von allen Seiten die gleiche ist, kann man den Glanz der Masse nicht gut in dem gleichen Maasse sehen, wie bei den alten Muffeln. Doch giebt es nach Custer andere, und zwar bessere Anhaltspunkte, den Schmelzpunkt zu bestimmen. Da das Auge bis auf wenige Zoll herabgebracht werden kann, lässt sich leicht beob-

achten, wie die Molecüle der Masse allmählich sich zusammenschliessen. Während der ersten Stadien der Arbeit sieht die Grundmasse wie Schnee aus; bei stärkerer Hitze tritt Contraction ein, unter Bildung von Rissen; der Farbenunterschied zwischen Grundmasse und Zähnen ist noch gut ausgesprochen, was auf der losen Structur der ungeschmolzenen Grundmasse beruht. Einige Augenblicke später beginnt die weisse, granulirte Grundmasse sein Aussehen zu verlieren und wird gleich den Zähnen; die einzelnen Partikelchen sind dann coalescirend. Schliesst man jetzt den Strom, so bleibt der bisquitähnliche Zustand bestehen; lässt man die Hitze noch ein klein wenig länger einwirken, bis dass man weiter nichts mehr als die Umrisse der Zähne zu unterscheiden vermag, so kommt es zum wirklichen Schmelzen der Masse. Der Strom muss dann sofort unterbrochen und das Verschlussstück eingesetzt werden. Letzteres kann unterbleiben, wenn man nur bisquitirt hat; die Abkühlung tritt dann in ca. 30 — 40 Minuten ein, während sie im anderen Falle ca. zwei Stunden benöthigt. Wünscht man noch langsamer abzukühlen, so kann man eine Glasglocke über den ganzen Apparat stellen; er bedarf dann ungefähr vier Stunden, bis er kalt ist.

Custer fasst die Vorzüge seines elektrischen Ofens für Porzellanarbeit wie folgt zusammen:

Die Hitze ist stark genug, jedes Porzellan zu schmelzen, welches Verwendung in der Zahnheilkunde findet.

Da die Hitze durch einen glühenden Platindraht, also ein edles Metall, hervorgebracht wird, der in ein unschmelzbares Material eingebettet ist, so bleibt der Heizraum vollkommen frei von irgend welchen Gasen, wie sie bei den meisten Ofen eine so bedeutende Rolle spielen.

Die Hitze kann mit Leichtigkeit controlirt werden; sie kann in jedem Moment sofort vollständig abgeschnitten werden, so dass keine Gefahr der Ueberhitzung zu befürchten ist.

Anstatt die Arbeit aus der Hitze zu entfernen, entfernt man die Hitze von der Arbeit, was jedwede Lageveränderung der Zähne u. s. w. ausschliesst.

Die Inbetriebsetzung des Apparates bedingt kein Geräusch, keinen Staub u. s. w. und verdirbt die Zimmerluft nicht durch Hitze; auch sind die Kosten für die Heizung verhältnissmässig geringe.

[Anm. des Ref. Ziemlich zu gleicher Zeit mit Dr. Custer hat auch Dr. Taggart in Chicago einen elektrischen Ofen construirt, den Ref. bei seinem Besuche in Chicago im Februar 1895 in Thätigkeit zu sehen Gelegenheit hatte. Ohne jeden Zweifel dürften diese Apparate berufen sein, eine weitgehende Umwälzung

in unserer feineren Technik herbeizuführen, da die oben hervorgehobenen Vorzüge in der That vollständig zutreffen. Es ist Aussicht vorhanden, dieselben recht bald im Handel bekommen zu können.] *Dr. Jung.*

**Peterson: Deformitäten des harten Gaumens bei Degenerirten.** (International Dental Journal, Vol. XVI, December 1895, Nr. 12.)

Bei der grossen Zahl der Degenerirten, zu denen nicht nur viele Verbrecher, Idioten und Geisteskranke, sondern auch viele von denen gehören, die wir excentrisch nennen oder als Originale bezeichnen, lassen sich sogenannte hereditäre oder Degenerationsstigmata nachweisen. Dies sind anatomische und functionelle Abweichungen vom Normalen, die gewöhnlich für die Existenz des Individuums von geringer Wichtigkeit, aber charakteristisch für eine ausgesprochene oder latente neuropathische Disposition sind. Diese Stigmata sind Fehler in der functionellen und organischen Entwicklung, sie können durch Hemmungen oder Uebermaass der Entwicklung zu stande kommen und müssen von den Deformitäten, die durch Zufälle bei der Geburt oder durch Krankheiten entstanden sind, unterschieden werden. Man theilt sie ein in 1) anatomische, 2) physiologische und 3) psychische Stigmata.

Unter den anatomischen spielen die Deformitäten des harten Gaumens eine grosse Rolle, da sie besonders auffallend, häufig und bezeichnend sind, so dass der Autor sich zu dem Ausspruch berechtigt glaubt: „Zeig mir Deinen Gaumen und ich werde wahrscheinlich Dir sagen können, ob Du zu der grossen Klasse der durch Heredität Entarteten gehörst, die viele Geisteskranke, Schwachsinnige, Verbrecher, Excentrische, Epileptiker, Hysterische oder Neurasthenische in sich schliesst."

Nach einer kurzen Beschreibung des normalen Gaumens und seiner histologischen Entwicklung bespricht Autor die verschiedenen Formen des pathologischen Gaumens. Seine Untersuchungen haben sich auf 1000 Geisteskranke, 100 Verbrecher, 600 Idioten und ca. 500 Neuropathen anderer Art erstreckt. Die Eintheilung hält sich an architectonische Begriffe und Bezeichnungen. Er unterscheidet unter den pathologischen Gaumen solche mit gothischem Bogen, mit hufeisenförmigem Bogen, kuppelförmige Gaumen, Gaumen mit flachem Dach, asymmetrische Gaumen, Torus palatinus (längs der Sutura palatina besteht eine knöcherne Hervorwölbung).

Diese Formen gelten als Typen, sind aber durch Zwischenformen mit einander verbunden und können in manchen Fällen gemeinsam vorkommen, so kann z. B. ein kuppelförmiger Gaumen asymmetrisch sein, oder ein Torus kann einen gothischen Gaumen einen solchen mit flachem Dach ähnlich machen u. s. w. Ob der gespaltene Gaumen unter die Degenerationsstigmata gehört, will

der Autor nicht entscheiden, da er nur 2 oder 3 Fälle unter 450 Idioten und Schwachköpfen gefunden hat, während eine Anzahl von solchen Leuten seiner persönlichen Bekanntschaft durchaus keine Degenerirten sind.

Aus einem deformirten Gaumen allein kann man noch nicht immer auf Degeneration schliessen, meistens existiren zugleich noch andere Stigmata, wie Anomalien des Schädels, des Ohres und ähnliche. Viele Autoren haben schon die Häufigkeit des pathologischen Gaumens bei ausgesprochenen Degenerirten festgestellt, so fand Talbot 43 Proc. abnorme Gaumen bei 1605 Insassen von Anstalten für Schwachsinnige, Ireland schätzt die Zahl auf 50 Proc., Charon, ein späterer Autor, fand 10 Proc. bei anscheinend gesunden Leuten, 82 Proc. bei Idioten und Schwachsinnigen, 76 Proc. bei Epileptikern, 80 Proc. bei Geisteskrankheit im allgemeinen, 70 Proc. bei Hysterischen, 35 Proc. bei allgemeiner Paralyse.

Näcke hat besonders den Torus palatinus bei 1449 normalen und psychopathischen Personen zum Gegenstand seiner Untersuchung gemacht. Er fand ihn bei 23,9 Proc. psychopathischer Frauen (Geisteskranke, Idioten, Verbrecher), 32,9 Proc. epileptischer Frauen, 34,4 Proc. weiblicher Verbrecher; 22,7 Proc. normaler Frauen. Die Procente waren bei Männern kleiner als bei Frauen. Der Torus ist als Index für Degeneration weniger wichtig als andere Gaumenformen.

Da diese Stigmata so häufig sind, so werden Zahnärzte besonders oft in die Lage kommen, sie bei ihren Patienten zu beobachten, und sie können nach der Ansicht des Autors „häufig ausserordentlich Gutes stiften, wenn sie die Familie auf ein Zeichen der Neigung zur Degeneration bei einem ihrer Mitglieder aufmerksam machen. Wenn die Person noch jung ist, so kann der Zahnarzt der erste sein, der ein Stigma entdeckt und die Aufmerksamkeit auf eine Eigenthümlichkeit lenken, die ausserordentliche Bedeutung für die Erziehung und Fürsorge haben kann. Man wird die Nothwendigkeit, nach anderen Stigmata zu suchen, einsehen, seien es anatomische, physiologische oder psychische, und wird die Erziehung und Entwicklung in geeigneter Weise zu regeln suchen, wenn der Patient sich als schwachsinnig erweist oder zur Psychopathie neigt. Man wird ihn schützen müssen vor der Entwicklung excentrischer, hysterischer, neurasthenischer oder anderer neuropathischer Zustände." *Salomon.*

---

**C. Röse: Das Zahnsystem der Wirbelthiere.** (Ergebnisse der Anatomie und Entwickelungsgeschichte. Herausgegeben von Prof. Dr. Fr. Merkel und Prof. Dr. R. Bonnet. S. 542—591.)

Die ältesten Wirbelthiere sind Fischschuppen. Die Placoidschupppen der Haifische entstehen genau wie deren Zähne durch

Umwachsung eines Bindegewebszapfens von einer Epithelscheide. Das Epithel giebt den ersten Anstoss zur Zahn- und Schuppenbildung, ähnlich wie bei der Bildung von Haaren und Nägeln; jedenfalls bildet sich der bindegewebige Zapfen niemals zuerst. Aber seine Lebensthätigkeit zeigt sich bedeutend, indem er dem ringsum vordringenden Epithelgewebe erfolgreichen Widerstand entgegensetzt. Die Hartgewebe des Wirbelthierkörpers, Zahnbein, Cement und Knochen, entstammen dem mittleren Keimblatte und sind nur Abänderungen einer und derselben Gewebsart, die sich dadurch kennzeichnet, dass in eine von zahlreichen leimgebenden Fibrillen durchzogene Grundsubstanz Kalksalze eingelagert werden. Die Grundsubstanz dieser Gewebe wird von eigenartigen Bindegewebszellen abgeschieden. „Werden die Bildungszellen von ihrem eigenen Erzeugnisse umschlossen, dann entsteht Knochengewebe; weichen sie von ihrem jeweiligen Erzeugnisse zurück unter Hinterlassung protoplasmatischer Zellausläufer, dann entsteht Zahnbein; weichen sie zurück ohne jede Hinterlassung eines Theiles vom Zellenleibe, dann entsteht das zellenfreie Cementgewebe. Zwischen den genannten drei Gewebsarten kommen alle möglichen Uebergänge vor.“ Cement und Knochen entstehen frei im Bindegewebe; aber regelrechtes Zahnbein nimmt seinen Ausgang stets von der Innenseite einer epithelialen Scheide. Der Spitzentheil dieser Scheide erzeugt Schmelz, der Basaltheil lässt die schmelzlosen Wurzeln entstehen. Die Epithelscheide der Placoidschuppen entwickelt sich unmittelbar aus dem oberflächlichen Körperepithele; bei der Entstehung der Kieferzähne wächst die Epithelscheide ins Bindegewebe hinein, und ein Theil der Mundschleimhaut wuchert als Zahnleiste in das unterliegende Bindegewebe. Bei den Knochenfischen, den Ganoiden und den geschwänzten Amphibien bilden sich die ersten Zähnchen nach Art der Placoidschuppen als einfache Papillen im Bereiche der Kieferschleimhaut. Erst die zweite Zahnreihe bildet sich in der Tiefe der Schleimhaut an einer inzwischen eingewucherten, zusammenhängenden Zahnleiste oder an gesonderten Epithelzapfen. Mehrere nebeneinander liegende Epithelzapfen bilden den Uebergang zur Zahnleistenbildung. Die placoiden Schleimhautzähne sind die ursprünglichste Zahnform, woraus sich alle übrigen entwickelt haben. Die thekodonte Zahnform verdankt ihre Entstehung dem Umstande, dass die Epithelscheide am Grunde des Zahnkegels weiter wächst. Der epitheliale Mantel verhindert die Bildung eines Cementsockels und dessen Verwachsung mit dem Knochen. Infolgedessen umwächst der Kieferknochen den Zahn ringsum und bildet die Alveole. Die geschlossene Epithelscheide wird unterdessen siebförmig durchlöchert, ihre Reste heben sich etwas vom Zahnbeine ab. Durch die Lücken wandern Bindegewebszellen und bilden einen dünnen

Cementmantel auf dem Zahnbeine und die bindegewebigen Stränge, womit der Zahn an den Wänden der Alveole befestigt ist. Die Reste der Epithelscheide verhindern bei den Säugern und Krokodilen zeitlebens die Verwachsung der cementbedeckten Wurzeln mit dem Kieferknochen.

Für die äussere Gestalt der Zähne ist die Kegelform die ursprünglichste. Die Aenderung der Nahrung bedingt im allgemeinen eine Aenderung der Zahnform, weshalb nahe verwandte Thiere manchmal völlig verschieden gestaltete und weit auseinanderstehende Thierformen bisweilen völlig oder nahezu übereinstimmende Zähne haben. Im allgemeinen lässt sich ein umgekehrtes Verhältniss zwischen der Entwicklungshöhe des Kaugebisses und der Verdauungstüchtigkeit des Magens feststellen. Rückbildung eines früher höher entwickelten Gebisses kann nur zu stande kommen, wenn eine Art sich an leichter verdauliche Nahrung gewöhnt hat und gleichzeitig die Magenthätigkeit stärker geworden ist. Die Edentaten und Monotremen haben besonders kräftige Verdauungsorgane, Vögel und Schildkröten haben den muskelkräftigsten Magen.

Mehrspitzige Zähne sind den entsprechenden gleichlangen einspitzigen Zähnen derselben Mundhöhe nicht homolog, weil sie einen grösseren Abschnitt der Zahnleiste zu ihrer Ausbildung nöthig haben. Sie sind wahrscheinlich durch Verwachsung mehrerer nebeneinander liegender Zahnpapillen zu einer grösseren allmählich entstanden; oder derselbe Abschnitt der Zahnleisten, der früher mehrere kleinere, vielfache Papillen bildete, erzeugte später eine grössere Papille, die sich wieder verzweigte.

Unter Vasodentin oder „verästeltem Zahnbein" versteht man ein Zahngewebe, bei dem die einheitliche, kegelförmige Zahnmarkhöhle durch eingewucherte, dünne Scheidewände des Zahnbeins in zahlreiche Röhren zerspalten wird. Im weiteren verbreitet sich Verf. über die Homologie der Zähne, über Entwicklung der mehrspitzigen Zähne u. s. w., unter Heranziehung einschlägiger Beispiele. Zum Schlusse erörtert er die Deutung der verschiedenen Dentitionen bei den Säugethieren, wovon wir nur anführen wollen, dass sich nach Röse die Anzahl der beim Menschen beobachteten Zahnreihen oder Zahngenerationen auf fünf erhöht, nämlich: 1) Rückbleibsel placoider Zahnpapillen; 2) verkalkte Epithelknospen von Vor-Milchzähnen; 3) Milchzähne; 4) bleibende Zähne; 5) Anlagen und ausgebildete Zähne der sogenannten dritten Dentition.

„Die verschiedenen Zahnreihen der Säugethiere sind verschiedenalterige Geschwister und Kinder derselben Mutter, der epithelialen Zahnleiste." *Jul. Parreidt.*

**Naegeli-Aekerblom: Zähne und Mundwasser.** (Therap. Monatshefte, IX. Jahrg., Octbr. 1895, S. 548.)

Verf. hat Untersuchungen über den Einfluss verschiedener Mundwässer auf die Zähne angestellt. Er benutzte dazu gesunde und cariöse Menschenzähne, die er vor Jahren und im Laufe des letzten Jahres ausgezogen, darauf sofort in 4proc. Carbollösung gekocht und dann monatelang an der Luft getrocknet hatte. Die Wurzeln wurden mit Paraffin überzogen, und so wurden die Zähne in kleine Glasröhrchen gebracht, die nach Zusatz der Versuchsflüssigkeit wohlverschlossen bei 22° C. aufbewahrt wurden. Nach Ablauf von 4 Wochen (Serie I) oder 10 Tagen (Serie II) wurden die Zähne sorgfältig gewaschen, 24 Stunden in Aether gelegt, das Paraffin entfernt, der Zahn in reinem Wasser gekocht, abgetrocknet, 20 Minuten im Sandbade bei 90° ausgetrocknet und wie im Anfang gewogen. (Ausserdem wurden auch Zähne benutzt, deren Wurzeln nicht von Paraffin überzogen waren.) Wir wollen aus den Tabellen der zahlreichen Versuche nur einzelne Beispiele herausheben. In der ersten Reihe (4 Wochen Einwirkung) erlitt 1 Zahn in Salicylwasser 1:500 Verlust 3,636 Proc., in Salol-Mundwasser („3proc. Alkohollösung mit Wasser") 1,15 Proc.; in der zweiten Reihe (10 Tage Einwirkung) in „Odol-Mundwasser" 1,90 Proc. Verlust. Demnach scheint Salol und Odol, dessen wesentlicher Bestandtheil das Salol ist, ebenso, wenn auch nicht in gleichem Grade deletär auf die Zähne zu wirken, wie die Salicylsäure. Verf. weist übrigens mit Recht darauf hin, dass in der Verdünnung, wo ein Antisepticum den Körperzellen nicht schadet, es auch wenig Einfluss auf die Mikroben ausübt.

*Jul. Parreidt.*

---

**Starck: Tuberkulöse Halsdrüsen im Zusammenhang mit cariösen Zähnen.** Aus der chir. Klinik in Heidelberg. (München. Medic. Wochenschr., 43. Jahrg. Nr. 7, 18. Febr. 1896.)

Bei 113 Kindern mit Halsdrüsenschwellungen fand Verf., dass 41 Proc. dieser auf Zahncaries zurückzuführen waren, indem er alle anderen Momente, die Drüsenschwellungen zur Folge haben können, als nicht vorhanden constatirte. „Bei Caries mehrerer Zähne war oft ein ganzer Kranz von Drüsen zu fühlen, bei geringgradiger Caries, besonders bei nicht eröffneter Pulpa, war die Drüsenaffection eine entsprechend geringere." Hinsichtlich der durch die Zähne verursachten tuberkulösen Lymphdrüsen erwähnt Verf. die Angabe von Odenthal, dass das tuberkulöse Virus durch die cariösen Zähne in den Organismus eindringen könne, wie in einem Falle Unger mitgetheilt hat. Ein anderer Fall ist von Rühle auf dem 6. Congress für innere Medicin angeführt worden. In diesen beiden Fällen ist jedoch die Untersuchung des Zahninhaltes verabsäumt worden. Cornet hat experi-

mentell Drüsentuberkulose erzielt, nachdem er in künstliche Defectstellen an Zähnen Tuberkelbacillen eingestrichen hatte. — Verf. beobachtete 5 Fälle; in einem davon konnte tuberkulöse Heredität vermuthet werden, in den anderen fehlte jeder Hinweis darauf. In 2 Fällen dieser 4 fanden sich tuberkulöse Lymphdrüsen vor, aber in den Zähnen keine Tuberkelbacillen (die ja früher wohl vorhanden gewesen sein können). In den letzten 2 Fällen fanden sich verkäste, tuberkulöse Lymphdrüsen vor und in den Backzähnen der entsprechenden Seite auch Tuberkelbacillen. Von dem einen Falle einer 14jährigen Patientin ist auch angeführt, dass Patientin den Zusammenhang der tuberkulösen Drüsen mit den Zähnen selbst gefühlt habe, dass sie $^5/_4$ Jahr nach der Operation noch gesund und sie also nicht allgemein tuberkulös inficirt gewesen war.

Diese Beobachtungen geben dem Verf. Veranlassung, auf die Wichtigkeit der Zahnpflege hinzuweisen. Er meint, es würden dadurch ausser Halsdrüsenschwellungen auch Infectionen verhütet werden, die man sonst als kryptogen zu bezeichnen pflegte. Vielleicht würden aber auch die so häufig in der Hals- und Kiefergegend beobachteten malignen Tumoren seltener. „Gerade in der letzten Zeit wurden in der hiesigen Klinik derartige Fälle von Sarkomen und Carcinomen beobachtet, welche einen höchst infectiösen Eindruck machten und wobei die auf derselben Seite stehenden cariösen Zähne einem den Gedanken aufdrängten, ob sie nicht in einem, wenn auch bis jetzt noch geheimnissvollen Zusammenhang mit den Tumoren ständen. Sollte die uns unbekannte causa movens hier etwa auch durch die cariösen Zähne in den Körper eingedrungen sein?“ *Jul. Parreidt.*

---

**Heller** (Wien): **Ein Beitrag zur Theorie und Praxis der Wurzelfüllungen.** (Oesterr.-ungar. Vierteljahrsschr. f. Zahnh., XII. Jahrg., 1. Heft, S. 30.)

Die erste Bedingung für jede Wurzelfüllung lautet: Der Wurzelkanal muss bis zum Foramen apicale steril sein. Kein bekanntes Verfahren, auch das Schreier'sche nicht, verbürgt uns jedoch die Sicherheit, dass dies uns immer gelinge. In Arkövy's Laboratorium sind nach der Schreier'schen Methode behandelte Zähne bakteriologisch untersucht, aber in ihrem Spitzentheil als nicht vollständig steril befunden worden. Bei nicht eitriger Pulpitis ist jedoch die Wurzelspitze von vornherein nicht septisch, und man muss nur deshalb den Wurzelkanal antiseptisch behandeln (am besten mit Kalium-Natrium), weil bei der Exstirpation der Pulpa leicht Mikroorganismen in die Wurzelspitze gelangen.

Wo der Inhalt der Wurzeln bereits septisch ist, gelingt die Sterilisirung des Foramens schwer, weil der Kalium-Ueberzug der

Nadel, sobald diese in den Engpass schlüpft, abgestreift wird und daher die folgenden Manipulationen fruchtlos bleiben. Verf. benutzt in solchen Fällen zur Wegsammachung der Kanäle Acid. sulfuric. aromat., womit man Wattefäden befeuchtet, die man tief einführt. In geraden Kanälen lässt sich die Nadel nach einigen Applicationen hintereinander bequem rotiren, in gewundenen schlüpft die Nadel leicht auf und ab. Er überschwemmt die Kanäle sodann mit Wasserstoffsuperoxyd und bearbeitet sie dann mit Kalium-Natrium. Wer mit Gates-Bohrern arbeitet, soll sich ja, bevor er Kalium-Natrium anwendet, überzeugen, dass das Foramen nicht erweitert und es unmöglich ist, etwas von dem Mittel in die Highmorshöhle zu bringen. Dem Verf. ist ein Fall bekannt, wo infolge der Unterlassung dieser Vorsicht eine Sensibilitätslähmung der Haut und Schleimhaut der Oberlippe und Nase entstanden war.

*Jul. Parreidt.*

---

# Kleine Mittheilungen.

Wir haben an dieser Stelle schon einmal über die Erfolge berichtet, die W. H. White mit **Balsamo del deserto als Füllungsmaterial von Wurzelkanälen** erzielt haben will, besonders in Fällen, wo schon Fisteln oder blinde Abscesse bestanden. White veröffentlicht in der Octobernummer des „International Dental Journal" 1895 eine weitere Reihe von Erfolgen, die er in dem letzten Jahre mit diesem Mittel gehabt hat. Er ist so davon enthusiasmirt, dass er lieber jedes andere Medicament des zahnärztlichen Arzneischatzes künftig entbehren will als dieses. 138 Abscesse hat er in einem Jahre damit geheilt, und zwar wurden die Zähne, deren Kanäle mit Ol. cinnamon. desinficirt waren, meistens 1—3 Tage nach Beginn der Behandlung definitiv gefüllt.

Nur drei Fälle von Abscess, die sehr ungünstig lagen, und alle in demselben Munde vorkamen, widerstanden der Behandlung. Von Wichtigkeit ist dem Autor, dass man die in der Wurzelspitze vorhandenen Pulpenreste, selbst wenn sie putrid sind, wie das ja bei Abscessen meistens der Fall ist, nicht berührt, sondern sich darauf verlässt, dass sie vom Zimmtöl durchtränkt werden. Wenn die Pulpa mit Arsen getödtet wurde, so wird nur die Kronenpulpa und der dem Bohrer erreichbare Theil der Wurzelstümpfe entfernt, und das entstandene Cavum mit Balsamo del deserto ausgefüllt.

Ganz neu ist die Verwendung des Mittels in Verbindung mit Amalgam zu Füllungszwecken, wobei es der Amalgamfüllung folgende Vortheile verleihen soll: 1) hermetischer Verschluss der Cavität, 2) wenig Unterschnitt erforderlich wie bei Cement, 3) die Füllung wirkt als schlechter Wärmeleiter, 4) die Zahnränder bröckeln nicht ab, 5) die Füllung verfärbt den Zahn nicht, da Balsamo das Oxidiren verhindert. Balsamo allein kann auch als provisorisches Füllungsmaterial gebraucht werden, besonders bei Milchzähnen, bei freiliegender und entzündeter Pulpa u. s. w. Nach der Zahnextraction in die Wunde gebracht, soll

er den Schmerz lindern, genug, er hat eine Fülle von guten Eigenschaften, die alle aufzuzählen der Raum verbietet.

Nach neueren Erfahrungen des Autors ist es nicht ein Pflanzenproduct wie Harz, sondern wird von Insecten zu ähnlichen Zwecken producirt wie das Wachs von Bienen. *S.*

---

**Bericht über die Thätigkeit am Zahnärztlichen Institut der Grossh. Bad. Universität zu Heidelberg während des Wintersemesters 1895/96.**

Das Institut wurde während des verflossenen ersten Semesters seines Bestehens insgesammt von ca. 1100 Patienten frequentirt. In der Poliklinik wurden dabei extrahirt im Ganzen 710 Zähne, davon 49 in der Betäubung mit Bromäthyl [11 Narkosen]. Durch die Füllung erhalten wurden 548 Zähne, wobei die verschiedenen Füllungsmaterialien participiren wie folgt:

| | |
|---|---|
| Goldfüllungen . . . . . | 23 |
| Zinngoldfüllungen . . . . | 18 |
| Amalgamfüllungen . . . | 242 |
| Guttaperchafüllungen . . | 17 |
| Cementfüllungen . . . . | 183 |
| Div. Wurzelfüllungen. . . | 65 |
| Summe | 548. |

Porzellanstückchen eingeschliffen wurden in 6 Fällen; Stiftzähne, Porzellankronen und Metallkronen eingesetzt insgesammt 44.

In der technischen Abtheilung für Patienten hergestellte Prothesen waren:

| | | | |
|---|---|---|---|
| 18 | Ersatzstücke mit Kautschukbasis für | 117 | Zähne |
| 8 | „ „ Metallbasis „ | 31 | „ |
| 7 | Brücken „ | 22 | „ |
| 3 | Obturatoren „ | 29 | „ |
| 3 | grössere Prothesen nach Resektion u. s. w. | 78 | „ |
| 1 | Kieferverband [Kautschukschiene] | | |
| 1 | Prothese mit Canüle für Antrumbehandlung. | | |

Theilnehmerzahl der Zuhörer bezw. Praktikanten: 10 Studirende und 2 Hospitanten. Die zahnärztliche Staatsprüfung legten ab 2 Candidaten.

Das Ergebniss des ersten Semesters darf somit als ein für das neue Institut recht erfreuliches bezeichnet werden und ist eine durchaus gesunde Weiterentwickelung mit Bestimmtheit zu erwarten, da durch Verträge mit verschiedenen Krankenkassen dauernd ein reichliches und gutes Patientenmaterial gesichert ist. *Dr. Jung.*

---

**Beziehungen zwischen Zahn- und Ohrenleiden.** In der 4. Versammlung der deutschen odontologischen Gesellschaft (1. u. 2. Juni 1895 in Jena) theilte Haug (München) einen Fall mit „über Bildung hämorrhagischen Exsudates in der Paukenhöhle und Blutblasenbildung im äusseren Gehörgange infolge von Pulpitis eines Mahlzahnes". Die Affection heilte ohne locale Therapie nach der Extraction des kranken Zahnes binnen 16 Tagen. *P.*

Druck von A. Th. Engelhardt in Leipzig.

*XIV. Jahrgang. 5. Heft.* *Mai 1896.*

# Deutsche Monatsschrift

für

# Zahnheilkunde.

*[Nachdruck verboten.]*

## Die Wurzelbehandlung vermittelst der Galvanokaustik.[1])

Von

Dr. **Kirchner**, Zahnarzt in Königsberg.

M. H.! Schon vor fünf Jahren war es meine Absicht, bei Gelegenheit der Jahresversammlung des Central-Vereins in Breslau, über mein heutiges Thema zu sprechen; ich wurde aber leider damals an der Ausführung meines Vorhabens gehindert und veröffentlichte deshalb meinen Vortrag unter dem Titel: „Ein Beitrag zur Therapie der Zähne mit gangränöser oder vereiterter Pulpa" in der Monatsschrift für Zahnheilkunde 1891. Seit $6^1/_2$ Jahren wende ich nun die Galvanokaustik ausschliesslich bei der Wurzelbehandlung an, und zwar mit so überraschend guten Erfolgen, dass ich es heute nochmals wage, auf dieses Thema zurückzukommen.

Sie wissen alle, welches Schmerzenskind der Zahnheilkunde die sogenannte Wurzelbehandlung bis zu dem Zeitpunkte war, wo unser hochverehrter College Adolph Witzel mit seinem Werke „Die antiseptische Behandlung der Pulpakrankheiten" in die Oeffentlichkeit trat. Witzel war ja bekanntlich der erste, welcher für die Wurzelbehandlung auf Grund streng antiseptischer Cautelen die richtigen Wege angab: so machte er auch schon damals mit

1) Vortrag, gehalten im Central-Verein deutscher Zahnärzte in Erlangen am 7. April 1896.

Recht darauf aufmerksam, dass das sofortige Ausfüllen des Wurzelkanals, nach voraufgegangener gründlicher Sterilisation desselben, einzig und allein einen günstigen Erfolg der Behandlung verbürge.

Er bekämpfte ferner das früher allgemein übliche und auch leider noch heute vereinzelt vorkommende Ausstopfen des Wurzelkanals und der Cavität mit Watte, behufs provisorischen Verschlusses; auch geisselte er in treffender Weise das solide Füllen des Wurzelkanals mit Gold.

Vermöge der vielen neuen antiseptischen Heilmittel, unter denen namentlich das Sublimat auch heute noch bei der Wurzelbehandlung eine erste Stelle einnimmt, gelang es denn allmählich, das sehr schwache Vertrauen, welches bei der Mehrzahl der Collegen für diese Behandlung vorhanden war, zu heben. Bei der Behandlung von Zähnen, in denen die entzündete Pulpa mit Arsenik kauterisirt wird, leisten die bisher bekannten Methoden der antiseptischen Wurzelbehandlung, besonders wenn es gelingt, die Pulpa in toto zu exstirpiren, vorzügliche Dienste.

Anders verhält es sich jedoch in denjenigen Fällen, wo bereits Nekrose der Pulpa vorhanden ist; hier gelingt es nicht immer, mit den bekannten antiseptischen Mitteln eine ausreichende Sterilisation des Wurzelkanals zu bewirken.

Es giebt daher, besonders auch wegen der Umständlichkeit der meisten Methoden und der langen Dauer der Behandlung noch heute eine grosse Anzahl von Collegen, welche die Wurzelbehandlung bei Nekrose der Pulpa als ein noli me tangere betrachten.

Ich habe es nun von jeher als vornehmste Aufgabe betrachtet, Zähne mit nekrotischer Pulpa conservativ zu behandeln, und in der Erfüllung dieser Aufgabe eine grosse Befriedigung gefunden.

Infolge meiner Vorliebe für die conservative Behandlung, habe ich im Laufe der Zeit gegen 2000 Zähne und Wurzeln mit nekrotischer Pulpa gefüllt und gerade nach dieser Richtung hin reiche Erfahrung gesammelt.

Es würde mich zu weit führen, hier auf alle bisher gebräuchlichen Methoden der Wurzelbehandlung näher einzugehen, und ich verweise diejenigen Herren, welche sich hierfür interessiren, auf meine Arbeit in der Monatsschrift 1891. Ich will eben heute nur über die von mir eingeführte Behandlung mit Galvanokaustik

sprechen und hoffe, dass es mir gelingen wird, Ihr Interesse für diese ganz vorzügliche Therapie zu gewinnen. Den ersten Anstoss zu meinen diesbezüglichen Versuchen gab ein bakteriologischer Cursus, an dem ich im hygienischen Institut der Universität Königsberg theilnahm. Wir sterilisirten da unsere oft mit pathogenen Bakterien der schlimmsten Sorte besetzten Platinaschlingen stets durch Ausglühen des Drahtes.

Dies brachte mich zuerst auf die Idee, ob es nicht auch auf diesem Wege möglich sei, die nekrotische Pulpa unschädlich zu machen.

Als alter Praktiker war ich mir natürlich von vorneherein der technischen Schwierigkeiten bewusst, denn ich sagte mir, dass ich wohl mit einer dünnen Platinaschlinge in einen normalen Wurzelkanal einzudringen im stande sei, dass dies dagegen bei abnormer Beschaffenheit des Kanals oft unmöglich oder zum mindesten sehr schwer zu erreichen sein würde. Ferner hatte ich das Bedenken, dass durch die von der glühenden Platinaschlinge ausströmende Hitze eine Reizung des Periosts respective des Knochenmarks zu fürchten sei.

In der That war dies Bedenken vollständig berechtigt, denn eine Reizung des umgebenden Gewebes findet statt, sowie man die Platinaschlinge bis zur Weissglühhitze erwärmt. Bei der von mir angewandten Rothglühhitze des Drahtes habe ich dagegen bisher nie üble Nachwirkungen der Behandlung beobachtet.

Zu meinen ersten Versuchen wählte ich Schneide- und Eckzähne des Oberkiefers, weil ich mir bei diesen zunächst den sichersten Erfolg versprach. Erst nachdem ich meine Vermuthung, dass die Sterilisation der nekrotischen Pulpa durch das Platina candens sich cito, tuto et jucunde bewirken liess, als richtig erkannt hatte, wagte ich mich auch an die Behandlung der Prämolaren und Molaren heran. Hierbei stiess ich naturgemäss auf die vermutheten Hindernisse: so gelang es mir Anfangs selten mit der Platinaschlinge in die buccalen Wurzeln der oberen Molaren und mesialen Wurzeln der unteren Molaren, sowie endlich in die Wurzeln der oberen Prämolaren einzudringen. Dies hinderte mich aber nicht, unausgesetzt mit meinen Versuchen fortzufahren, und heute kann ich wohl sagen, dass es mir mit

Hülfe einiger nach meiner besonderen Angabe gefertigter Kauterschlingen in sehr vielen, auch schwierigen Fällen gelingt, durch das Platina candens eine ausreichende Sterilisation zu erzielen.

Ich komme jetzt zur Beschreibung meines Verfahrens, welches so einfach und wenig zeitraubend ist, dass jeder, der es einigemale versucht und die überraschend guten Erfolge desselben aus eigener Anschauung kennen gelernt hat, es sicher allen übrigen Methoden vorziehen wird.

Die Behandlung beginnt damit, dass mit Hülfe eines scharfen Bohrers ein bequemer Zugang zur Pulpakammer geschaffen wird, dann überzeugt man sich, ob die sphacelöse oder mumificirte Form der Nekrose vorliegt.

Im ersteren Falle hängen die Gewebstheile der Pulpa zuweilen noch so weit zusammen, dass sie in toto exstirpirt werden können; ich pflege sie dann mit einem feinen Excavator oder einer Donaldson'schen Nervnadel vorsichtig zu entfernen. Ich warne davor, bei nekrotischer Pulpa die gewöhnlichen Nervextractoren zu verwenden, weil diese sehr leicht abbrechen und hierdurch die ganze Behandlung in Frage stellen können. Die Donaldson'schen Nadeln verdienen hier entschieden den Vorzug vor jeder anderen Nervnadel, denn sie sind ungemein elastisch und brechen nie ab.

Ist die Pulpa aber bereits ganz verjaucht, so spritze ich die Pulpahöhle zunächst mit Thymollösung unter sehr geringem Druck aus, trockne mit Schwamm die Cavität vorsichtig aus und führe die Platinaschlinge rothglühend langsam in den Wurzelkanal ein und wiederhole das Verfahren so lange, bis ich die Ueberzeugung gewonnen habe, dass alle Reste verkohlt sind.

Ist die Pulpa dagegen mumificirt und der Kanal also mit jenem käsigen, stinkenden Brei der gangränösen Pulpa angefüllt, so versuche ich zuerst mit einem feinen Excavator (wozu sich übrigens ganz kleine löffelförmige Excavatoren am besten eignen) den Kanaleingang zu reinigen, spritze denselben dann aus und beginne nach Austrocknung der Höhle mit dem Ausbrennen in derselben Weise, wie ich es soeben beschrieben habe.

Die schon vorher erwähnten, schwer zugänglichen Wurzelkanäle der Molaren und Prämolaren bohre ich, nachdem ich natürlich die Pulpakammer gründlich gereinigt habe, mit den flexiblen Bohrern in Lanzettform von S. S. White aus, und zwar in der

Weise, dass ich anfangs höchstens $1 - 1^1/_2$ mm in den Kanal hineinbohre, dann ausbrenne und jetzt erst wieder von neuem so tief bohre, wie ich kommen kann. Hierbei ist die grösste Vorsicht nöthig, erstens damit der Bohrer nicht abbricht (was bei dem Fabrikat von S. S. White selten vorkommt), und zweitens, damit nichts vom Kanalinhalt durch das apicale Foramen gedrängt wird.

Uebrigens ist diese letztere Gefahr im allgemeinen bei engen Wurzelkanälen geringer als bei weiten, weil die Oeffnung der engen Kanäle naturgemäss auch kleiner ist, als die der weiten Kanäle. Gelingt es mir nicht, den Kanal bis zur Wurzelspitze auszubohren, so beschränke ich mich darauf, das Platina candens in dem mir zugänglichen Theil des Wurzelkanals längere Zeit, also etwa fünf Secunden, einwirken zu lassen, damit die von der glühenden Schlinge ausströmende Hitze auch die tiefer gelegenen nekrotischen Reste der Pulpa unschädlich macht.

Es stellt sich in diesen Fällen oft die Nothwendigkeit heraus, die Wirkung der Glühhitze noch durch ein Antisepticum zu unterstützen.

Zu diesem Zwecke verwende ich ein Antisepticum in Gasform, nämlich Jodgas.

Koch hat bekanntlich im Jod ein vorzügliches Antisepticum gefunden, hemmt es doch schon bei einer Verdünnung von 1:5000 das Wachsthum der Milzbrandbacillen.

Aber auch das Jodgas zeigt dieselben antiseptischen Eigenschaften wie Jod; ich habe es nach dieser Richtung hin praktisch erprobt und behalte mir noch vor, auf Grund meiner diesbezüglichen bakteriologischen Versuche, die ich begonnen, aber bis heute noch nicht zum Abschluss gebracht habe, den wissenschaftlichen Beweis hierfür zu erbringen.

Ich verwende hierbei das Jodoform, das vermöge seiner kleinen Krystalle sehr gut an der angefeuchteten Platinaschlinge haftet. Die mit Jodoform betupfte Schlinge wird in kaltem Zustande so tief als möglich in den Kanal eingeführt, der Strom geschlossen, wobei das Jodgas lebhaft entwickelt wird, in die Tiefe des Kanals eindringt und die nekrotischen Pulpenreste in der Wurzelspitze durchdringt.

Sind die Wurzelkanäle in dieser Weise sterilisirt, so schreite ich zur sofortigen Füllung des Wurzelkanals und der Cavität. Es

scheint mir überflüssig, dass das Füllungsmaterial für den Wurzelkanal antiseptisch ist, dagegen muss es unbedingt aseptisch sein.

Es ist rathsam, den Wurzelkanal nicht mit einer festen Füllung, z. B. mit Phosphatcement zu versehen, sondern hierzu lieber eine weichbleibende Paste, die eventuell leicht wieder entfernt werden kann, zu wählen; ich verwende eine aus Zinkoxyd, Jodoform und Ol. menth. pip. bestehende Paste.

Watteeinlagen in den Kanal zu legen, halte ich nicht für rathsam. Will man den Zahn vorläufig provisorisch füllen, so geschieht das am besten mit Guttapercha und kann ich Ihnen hierzu die unter dem Namen Gilberts Temporary stopping in in den Handel kommende Guttapercha, die bei schwacher Erwärmung sehr plastisch wird, bestens empfehlen.

Ich bin selbstverständlich ehrlich genug, zuzugeben, dass auch bei meinem Verfahren Misserfolge zu verzeichnen sind; aber bei einiger Uebung in der Auswahl der zur Behandlung geeigneten Fälle, wird die Zahl der Misserfolge sehr gering sein, zumal, wenn man exact arbeitet.

Ich habe gefunden, dass meine Behandlungsmethode den meisten Erfolg verspricht:

1) Bei acuter Periodontitis im ersten Stadium; hier ist der Erfolg häufig geradezu überraschend, denn die meist heftigen Schmerzen, welche den Patienten in solchen Fällen zu plagen pflegen, hören gewöhnlich sofort nach dem Ausbrennen des Wurzelkanals auf.

2) Bei chronischer Periodontitis mit Fistelbildung. Diese Fälle heilen jedoch nicht immer, ohne gleichzeitig eingeleitete Behandlung des Fistelganges.

Ich pflege den Fistelgang aufzubohren und mit dem scharfen Löffel auszukratzen. Dies Verfahren unterstützt die Wurzelbehandlung auf das beste und liefert ausgezeichnete Heilresultate.

Ungünstig für die Wurzelbehandlung sind nach meinen Erfahrungen nur solche Fälle von chronischer Periodontitis, bei denen sich Hyperplasien des Periodonts gebildet haben, ohne dass es zur Fistelbildung gekommen ist.

Die Vorzüge meiner Methode vor anderen besteht also kurz darin:

1) Gelingt die Sterilisation des Kanalinhalts in den meisten Fällen vollkommen.

2) Ermöglicht das Verfahren infolgedessen das sofortige Ausfüllen des Kanals und der Cavität in einer Sitzung. Man kann daher auch auf die in dieser Weise behandelten Wurzeln sofort Stiftzähne einsetzen.

3) Ist die Operation wohl für den Patienten unangenehm, aber keineswegs schmerzhaft, lindert im Gegentheil bei acuter Periodontitis häufig sofort die Schmerzen und bedingt das rasche Zurückgehen der die Periodontitis begleitenden Erscheinungen.

4) Erfordert einen geringeren Zeitaufwand als alle anderen Methoden, die meist mehrere längere Sitzungen beanspruchen.

Sie sehen also, meine Herren, dass wir es hier mit einer Behandlungsmethode zu thun haben, die der Beachtung werth ist, und ich bedaure nur im allgemeinen Interesse, dass meine Arbeit aus dem Jahre 1891 bisher so wenige Collegen veranlasst hat, Versuche mit diesem Verfahren anzustellen. Ich vermisse die Erwähnung meiner Methode der Wurzelbehandlung in allen neueren Werken über Kronen- und Brückenarbeiten, und gerade für diese Arbeiten hat die Wurzelbehandlung mit Galvanokaustik eine erhöhte Bedeutung.

Ich gebe mich trotzdem der Hoffnung hin, dass die galvanokaustische Behandlung in Zukunft sich die ihr gebührende Stellung in der operativen Zahnheilkunde erobern wird und schliesse mit diesem Wunsche, indem ich Sie zum Schluss noch bitte, sich die von mir gebräuchlichen Platinaschlingen und deren Anwendung, welche ich an diesen Zähnen demonstrirt habe, anzusehen.

[*Nachdruck verboten.*]

# Zur Würdigung der Metalltechnik.[1])

Von

Prof. Dr. **Hesse.**

Wer eine vergleichende Abwerthung unserer beiden Disciplinen der operativen Zahnheilkunde und der Zahnersatzkunde vornimmt, der kommt leicht zu dem Ergebniss, jener den ersten Rang zuzuerkennen. Indem die operativen Methoden den kranken Zahn in einen Zustand zurückführen, der dem gesunden so nahe als möglich steht, erfüllen sie eine vornehmere Aufgabe als die der Zahnersatzkunde, die den verlorenen Zahn durch einen künstlichen ersetzen.

Je vollkommener die Leistungen unseres operativen Gebietes sind, um so weniger wird der künstliche Ersatz zur Anwendung kommen, und man könnte bei der äussersten Vervollkommnung unserer Operationsmethoden es für möglich halten, dass sie den künstlichen Ersatz ganz verdrängten oder wenigstens auf die Fälle reducirten, die nicht von Caries abhängig sind, wenn nicht in der senilen Atrophie des Alveolarfortsatzes ein Moment gegeben wäre, gegen das die conservirende Behandlung machtlos ist. Der Altersschwund des Kiefers ist die eigentliche Quelle, aus der die Kunst des künstlichen Zahnersatzes ihre Daseinsberechtigung gewinnt und indem sie hier für Sprache, Gesichtsausdruck und Mastication wieder nahezu normale Zustände herstellt, gewinnt sie den Einfluss und die Bedeutung wieder, die sie bei der ersten Betrachtung verloren zu haben schien.

Die Leistungen der Zahnersatzkunde werden für uns also gleichfalls unentbehrlich, ganz abgesehen davon, dass der grösste Theil der Bevölkerung es unterlässt, der Ausbreitung cariöser Defecte rechtzeitig vorzubeugen und dass einzelne Missbildungen von vornherein auf einen künstlichen Ersatz angewiesen sind.

Die Rolle, die bei dem künstlichen Ersatz Edelmetalle spielen, hat beträchtliche Schwankungen erfahren. Vor der Einführung des Kautschuks in die zahntechnische Praxis war man ausschliesslich

---

1) Vortrag, gehalten im Central-Verein deutscher Zahnärzte am 8. April 1896 in Erlangen.

auf sie angewiesen als Plattenmaterial und in Form von Draht zur Befestigung der künstlichen an gesunde Zähne.

Der Kautschuk hat diese Technik stark erschüttert, und erst in der Entwicklung einer andersartigen neuen Technik haben sich die Edelmetalle das verlorene Ansehen wieder verschafft. Ich halte es für einen vergeblichen Versuch, wenn man jetzt den Kautschuk schmäht und die Rückkehr zu der alten Goldtechnik predigt. Durch die leichtere und wohlfeilere Herstellung von Gebissen mit Kautschukbasis ist der künstliche Ersatz ganzen Bevölkerungskreisen zugängig geworden, denen er sonst verschlossen war, und hier wird der Kautschuk seinen Rang behaupten, auch gegen alle ehrlich gemeinten Angriffe. Dass mit der Abnahme der Herstellung von Metallgebissen sich das Interesse der Zahnärzte für Metallarbeiten im allgemeinen vermindert hat, ist eine durchaus folgerichtige Erscheinung. Zwar bleiben noch einige Procente der Ersatzbedürftigen für den metallischen Ersatz reservirt — diejenigen, deren Mundschleimhaut sich durch die Berührung mit Kautschuk entzündet, etliche Wohlhabende, die die kosmetischen Vortheile des metallischen Ersatzes gern bezahlen — aber die Nachfrage ist doch im grossen Ganzen zu gering geworden, als dass der Zahnarzt in der unausgesetzten Uebung geblieben wäre, die erforderlich ist, wenn diese Arbeiten sicher gelingen sollen.

In diesen Niedergang der Metalltechnik hat ein Fortschritt der operativen Zahnheilkunde eingegriffen: Die Verbesserungen der Behandlung pulpenkranker Zähne. Sobald man gelernt hatte, die kranke Zahnpulpa so zu behandeln, dass der Zahn dieselbe Sicherheit auf dauernde Herstellung erlangte, wie ein Zahn mit einem einfachen Dentindefect, war die Möglichkeit gegeben, die Wurzeln zu den Trägern des künstlichen Ersatzes zu machen und so ist in den letzten 10 bis 15 Jahren durch die Vervollkommnungen im Gebiete der Kronen- und Brückenarbeiten wieder ein Aufschwung der Metalltechnik erzeugt worden, der sie schon heute auf ein höheres Niveau gebracht hat, als vor der Einführung des Kautschuks. Hinsichtlich der Allgemeinheit ihrer Verwendung befinden wir uns noch ganz im Anfang dieser neuen Technik. Sie besitzt auch in dem Widerspruch der fachmännischen Kritik das charakteristische Merkmal aller Neuerungen. Auf der einen Seite eine Anerkennung, die sich der Ueberschätzung nähert, auf

der anderen ein Mangel an Beachtung der zur Unterschätzung neigt, dazwischen eine grosse Zahl von Unschlüssigen, von Verzagten, die Metallarbeiten nicht gelernt oder ganz aufgegeben hatten und jetzt in Verlegenheit sind, auf welche Seite sie sich stellen sollen.

In der That hat dieser Ersatz sehr bestechende Eigenschaften: äusserste Eleganz, das mindeste Maass von Beeinträchtigung der normalen Räumlichkeiten der Mundhöhle und ihrer schmeckenden Schleimhautflächen, eine sichere Befestigung ohne Federn und ohne Adhäsion. Aber es haften auch ihm empfindliche Mängel an. Der eine ist ein unabänderlicher: die zeitliche Grenze, die der Schwund des Alveolarfortsatzes auch diesem Ersatz steckt, der andere beruht in Unvollkommenheiten des operativen Theiles dieser Arbeiten: die Gestaltung der zur Befestigung des Ersatzstückes bestimmten Kronen und Wurzeln ist nicht fehlerfrei, und die Befestigung des Stückes kann in den seltensten Fällen unter Ausschluss des Speichels erfolgen. Auf diese beiden Punkte sind auch nach meiner Ansicht die künftigen Bestrebungen nach Vervollkommnung dieser Arbeiten zu richten, nicht mehr auf Verschönerung und Erleichterung der erforderlichen Metallarbeiten, denn diese lassen sich mit der vorhandenen Technik schon in grosser Vollendung herstellen. Die Ringe, Kappen und Kronen hermetisch auf den Wurzel- oder Kronenstumpf zu setzen, ist der Theil der Arbeit, der noch grosser Verbesserungen bedürftig und sicher auch fähig ist.

Die Anforderungen, die der technische Theil dieser Arbeiten an uns stellt, sind nicht gering, denn er verlangt, dass wir mit der Bearbeitung der Edelmetalle, besonders des Goldes, vertraut sind. Aber gerade für Kronen- und Brückenarbeiten würde auch die vollendetste Ausbildung in der Technik des Goldarbeiters nicht genügen, wenn sie sich nicht mit einer tüchtigen operativen Ausbildung vereinigt, denn diese Arbeiten erfordern ein häufiges Ineinandergreifen technischer und operativer Leistungen.

Leider scheitern an dieser Klippe eine nicht geringe Zahl dieser Arbeiten. Indem es den Operateuren an Anlage, Uebung oder Neigung für die Metalltechnik fehlt, stehen sie von ihrer Anwendung ganz ab oder lassen die unumgänglichen Metallarbeiten von Arbeitern ausführen, die dem operativen Theil dieser Arbeiten

fremd sind. Ja in der jüngeren Generation beginnt eine solche Gleichgiltigkeit gegen technische Arbeiten zu entstehen, dass selbst Anfänger, die nicht einmal den Vorwand oder die Entschuldigung der einträglicheren Verwendung ihrer Arbeitszeit für sich in Anspruch nehmen können, ihre Kautschukarbeiten anderen Händen übertragen. Dies ist schon deshalb zu beklagen, weil dadurch der Stand der Zahntechniker weiter grossgezogen wird, aber auch direct droht hieraus dem zahnärztlichen Nachwuchs eine Quelle des Verfalls ihrer Leistungsfähigkeit zu erstehen, denn die Technik und insbesondere die Metalltechnik, ist die beste Vorschule und Uebung für unsere operative Fingerfertigkeit. Jeder, der damit vertraut ist, wird mir darin zustimmen, dass es keine bessere Anleitung giebt, um Präcision und beharrliche Geduld zu üben, zwei Tugenden, die als Grundlagen allen Operirens hingestellt werden dürften.

Die Forderung nach einer Erhöhung in der Ausbildung der Metalltechnik, die jetzt in zahnärztlichen Kreisen immer lebhafter wird, muss deshalb als eine durchaus begründete gelten, nur übersieht ein grosser Theil der Fordernden, dass er den Mangel weniger in dem jungen Nachwuchs, als bei sich selbst zu suchen hat.

Wer diese Arbeiten beherrscht, wird nicht erwarten, dass ein Student in sein Staatsexamen mit der fertigen Ausbildung für Kronen- und Brückenarbeiten kommt. Ja es wäre zu beklagen, wenn er für diese speciellen Fertigkeiten die allgemeinen Grundlagen vernachlässigte, die ihm die Universität für seinen Beruf verschaffen soll.

Mit Recht gilt in keinem ärztlichen Fache die Ausbildung eines virtuosen Specialistenthums als das erstrebenswerthe Ziel im Universitätsunterricht, sondern dieses bleibt der freien Entschliessung jedes Einzelnen überlassen, nachdem er sich die Basis des allgemeinen ärztlichen Wissens und Empfindens angeeignet hat. So ist auch die Aufgabe unseres Universitätsunterrichtes eine allgemeinere, nämlich den Schülern die Wege zu zeigen, auf denen sie zur Beherrschung dieser Technik gelangen können.

Ein Lehrplan dafür ist nicht vorhanden, aber ein Vorbild ist in der Ausbildung der Goldarbeiter gegeben. Die Leistungen, die von uns beansprucht werden, umfassen in der That fast das ganze Gebiet der Goldarbeiterkunst: Blech schneiden, Blech und Draht

biegen, Draht ziehen, Feilen, Justiren, Löthen, Treiben, Formen, Giessen, Stanzen, Bunzen, Nieten, Gewinde schneiden u. s. w., aber unsere Arbeiten sind ungleich schwieriger, weil sie ausschliesslich in unregelmässigen Formen und in kleinen Dimensionen auszuführen sind. Diese beiden Schwierigkeiten sind zuerst zu beseitigen, wenn es sich darum handelt, Anfänger zu unterrichten, die dritte, in der Kostspieligkeit der Edelmetalle enthaltene, ist in dem Unterricht der Goldarbeiter dadurch umgangen, dass die Lehrarbeiten an den Metallen Kupfer, Messing, Neusilber ausgeführt werden.

Nach diesen Erwägungen scheint es mir nicht mehr schwer, einen erfolgreichen Lehrplan zu schaffen. Man wähle als Arbeitsmaterial Kupfer und Silberloth und lasse die Schüler eine Anzahl von Gegenständen ausführen, an denen sie nach und nach die ganze Goldarbeitertechnik erlernen können.

Ich bin einigemale dem Einwande begegnet, dass dabei wegen des höheren Schmelzpunktes des Kupfers, das Löthen von Silber und Gold nicht gelernt würde. Dieser Einwand ist nicht blos deshalb unsachlich, weil die Schmelzpunkte von Kupfer und Silber nicht weit auseinanderliegen, sondern er übersieht auch, dass das Löthen nur einen kleinen Theil der ganzen Metalltechnik bildet. Ich will Ihnen die verschiedenen oben genannten Abschnitte nicht wiederholen, sondern ich berufe mich auf das zustimmende Zeugniss der Sachverständigen: Die richtige Vorbereitung der zu löthenden Theile durch Biegen, Feilen, Schaben, Justiren, Binden u. s. w. spielt eine viel grössere Rolle beim Löthen, als die Verwendung von Borax und Löthrohr.

Ich gehe in meinen Anforderungen an diesen Unterricht noch einen Schritt weiter, wenn ich als Einleitung und Ergänzung dazu einige Uebung in Schlosserarbeiten verlange. Die Materialien die hier in Frage kommen: Weiss- und Schwarzblech, Eisendraht, Stab- und Bandeisen, Stahl, Zinnloth und Messing gestatten die Dimensionen noch grösser zu nehmen, als für Kupferarbeiten, und erleichtern dadurch das erste Verständniss für eine Anzahl wichtiger metalltechnischer Handgriffe (z. B. das Nieten). Auch wird die Führung der Feile besser auf grossen als auf kleinen Flächen gelernt, vor allem aber verschafft diese Uebung die Möglichkeit, sich selbst Handwerkszeug herzustellen.

Ich muss mich auf diese Umrisse beschränken und erlaube mir zum Schlusse Ihnen einen Theil der Modelle zu zeigen, die ich für diesen Unterricht verwende und selbst gefertigt habe. Sie sind keine vollständige Sammlung der stufenweisen Aufeinanderfolge der Aufgaben, sondern sollen nur dazu dienen, Ihnen eine ungefähre Vorstellung der Aufgaben zu geben, die gestellt werden.

---

# Verhandlungen der Versammlung des Zahnärztlichen Vereins für das Königreich Sachsen

am 8. März 1896 in Leipzig.

Anwesend sind die Herren Mitglieder: Prof. Dr. Hesse, Parreidt, Fenthol D. D. S., Dr. Klare, Dr. Sachse, Hofrath Dr. Hering, Lignitz, Starcke, Freisleben, Dr. Hube, Gerhardt, Schwarze D. D. S. und Berry aus Leipzig; Matthes aus Zwickau; Schreiter und Zinkler aus Chemnitz; Neubert aus Zittau; Schaumlöffel aus Altenburg; Rauschenbach aus Dresden; Hofzahnarzt Köhler aus Greiz; Siegfried aus Meissen; Frotscher aus Plauen.

Als Gäste nehmen theil die Herren: Dr. Haeckel, Dr. Hering jun., Dr. Hoffmann, Partheil, Wild, Heidecke, cand. med. Schreiter aus Leipzig; Dr. med. Koerner aus Halle a. S.; Weinreben aus Hamburg.

Die Versammlung findet im zahnärztlichen Institut der Universität statt und wird durch Herrn Prof. Hesse mit Begrüssung der anwesenden Mitglieder und Gäste eröffnet.

Zunächst ertheilt Herr Prof. Hesse Herrn **Weinreben** das Wort zu seinem Vortrage über

## Solilagold.

Sehr geehrte Versammlung! Gestatten Sie mir, Ihnen eine kurze Schilderung der Eigenschaften dieses neuen Präparates zu geben, ehe ich meine Demonstration der Verarbeitung desselben beginne.

Solilagold ist ein auf neue Weise hergestelltes Krystallgold. Es ist weicher und adaptabler als jedes andere Gold, welches bisher als Füllungsmaterial hergestellt worden ist. Es lässt sich besser dichten, und ist daher der Goldverbrauch etwas grösser als bei den sonst üblichen Goldsorten. Uebrigens ist Solilagold keine absolute Neuheit, denn Herr Dr. de Trey in Basel, welcher es herstellt, arbeitet damit bereits seit 20 Jahren. Wenn der Erfinder so-

lange gezögert hat, sein Gold in den Handel zu bringen und es so der grossen Menge der Zahnärzte zugänglich zu machen, so war der Grund lediglich der, dass dasselbe in seiner früheren Gestalt nicht transportfähig war. Erst in der letzten Zeit ist es gelungen, ihm eine Form zu geben, die den Transport verträgt, ohne dass die guten Eigenschaften dieses Goldes Schaden leiden.

Solilagold wird in vier Nummern hergestellt. Davon sind die Nummern 1—3 ohne Einlage, Nr. 4 dagegen in der Mitte mit einer Einlage von starker Goldfolie versehen. Diese Einlage von Folie ist eine Neuerung bei Schwammgoldpräparaten, und hat sich Herr Dr. de Trey hierauf Patent ertheilen lassen. Sie ist mit viereckigen Löchern versehen, durch welche hindurch die Krystallgoldschichten sich mit einander innig verbinden. Diese Einlage giebt dem Golde Festigkeit und Zähigkeit, es zerbröckelt nicht so leicht.

Die Verpackung des Goldes ist eine sehr sorgfältige, um es vor Staub zu schützen. Herr Dr. de Trey meint, dass gerade Staub, der auf der rauhen Oberfläche des Schwammgoldes leicht haftet und beim Glühen des Goldes zu Russ verbrennt, Ursache der Verfärbung der Füllungen sein könnte. Bekanntlich klagt man gerade häufig bei aus Schwamm- oder Krystallgold hergestellten Füllungen über nachträgliche Verfärbung. Die Aufbewahrung von Solila soll an einem möglichst trockenen Orte geschehen, da es sehr leicht Feuchtigkeit anzieht. Aus demselben Grunde soll es stets gut verschlossen aufbewahrt werden.

Solilagold erfordert zu seiner Verarbeitung eigenartige Instrumente. Herr Dr. de Trey hat ungefähr 200 verschiedene construirt; von diesen hat er 34 Instrumente ausgewählt, die als sogenannter grosser Satz im Handel sind. Eine engere Auswahl von Instrumenten dieses Satzes umfasst die gebräuchlichsten vierzehn Formen und wird als kleiner Satz verkauft. Alle diese de Trey'schen Instrumente haben abgerundete Spitzen, welche mit feinen Serrationen versehen sind. Die Rundung der Spitzen soll ein besseres Condensiren nach jeder Richtung hin ermöglichen, die Serrationen ein Abgleiten beim Handdruck verhindern. Wer im Handdruckarbeiten geübt ist, kann die Serrationen sich auf dem Arcansasstein abschleifen, denn Solila füllt sich ebenso leicht mit glatten Stopfern. Die für Blattgold und Cylinder, sowie Pellets gebräuchlichen Goldstopfer sollten keinesfalls für Solila verwendet werden. Sie sind hierfür viel zu spitz und scharf, bieten auch nicht eine genügend grosse Oberfläche. Das Krystallgold wird mit ihnen nur zerrissen, ausserdem condensiren sie viel zu langsam.

Wo es irgend angänglich, sollte nur Handdruck zum Dichten von Solilagold verwendet werden. Ist dies nicht möglich, weil kein Platz vorhanden oder die Wände zu schwach sind, so ist

Hammerschlag zu gebrauchen, aber leicht und dann immer nur ein Schlag auf dieselbe Stelle. Der zweite Schlag wird für den Patienten empfindlich, weil er auf bereits condensirtes Gold fällt. Zum Hammerschlag können auch die Stopfer 1—34 verwendet werden.

Ausser den Stopfern ist eine gute Scheere zum Schneiden des Goldes nöthig. Die von Herrn Dr. de Trey besonders für Solila construirte Scheere ist sehr dünn zugeschliffen, so dass sie das Gold absolut schwammig schneidet. Auch eine besondere Pincette zum Aufheben dieses Goldes befindet sich im Handel. Dieselbe federt ausserordentlich leicht, wodurch ein Condensiren des Goldes beim Ergreifen und Einführen in die Cavität verhindert wird.

Was die Herstellung der Cavitäten anbelangt, so sollte diesen möglichst eine Kasten- oder konische Form gegeben werden. Wenn Haftrinnen oder Haftlöcher nöthig erscheinen, so müssen dieselben so weit sein, dass das Gold in ihnen mit den feinsten Instrumenten noch gedichtet werden kann; zweckmässig werden sie in Anbetracht der besonderen Form der Stopfer mit Rosenbohrern angelegt. Ueberhaupt empfiehlt es sich, die Cavität möglichst nur mit Rosenbohrern auszuarbeiten, auch können die Querhiebbohrer mit Erfolg verwendet werden. Kann man weite Unterschnitte nicht anlegen, weil kein Platz dafür vorhanden, so muss man wieder zu feineren greifen. Dann sind diese aber am besten mit Blattgold zu füllen und die Füllung mit Solila zu beenden.

Was nun das Einlegen der Solilafüllungen selbst anbelangt, so soll mit möglichst grossen Stücken begonnen werden, jedoch dürfen dieselben nicht grösser als der Cavitäteneingang sein. Ebenso empfiehlt es sich, zuerst möglichst grosse Stopfer zu verwenden und mit den feineren besonders an den Rändern nachzucondensiren. Von der Basis bis zum Schmelzrande sollen die Goldsorten Nr. 1—3, das sind die Nummern ohne Einlage, verwendet werden, und zwar Nr. 1 für grosse, Nr. 2 für kleinere, Nr. 3 für kleine, schwer zugängliche Cavitäten. Gold Nr. 3 ist zäher als Nr. 1 und 2, ist dafür auch härter und schwerer zu condensiren. Vom Schmelzrande ab, also für Oberfläche und Contour ist Nr. 4 zu gebrauchen, weil es sich, ohne zu zerbröckeln, falten lässt. Von Anfang an ist erwärmtes Gold zu gebrauchen. Es soll nur bis zur Dunkelrothglut erhitzt werden. Am besten geschieht dies auf einer Mica- (Marienglas-) Platte, und muss eine nicht russende Flamme gebraucht werden, am besten Alkohollampe oder Bunsenbrenner. Auch muss beachtet werden, dass Solila von beiden Seiten der Flamme auszusetzen ist. Wenn das Gold eingeführt wird, soll es erst leicht hingedrückt, modellirt werden, und dann erst ist es mit scharfem Druck zu condensiren unter schaukelnder Bewegung der Stopferspitze. Die Richtung des

Druckes soll von der Mitte nach dem Rande der Cavität sein, um stets eine concave Oberfläche zu behalten. Solilagold soll zu Anfang nicht leicht vorcondensirt werden; man bekommt sonst eine condensirte Oberfläche und der nächste Druck reicht nicht mehr durch diese hindurch, man hat also eine untere schwammige Schicht, die sich leicht von der vorherigen abheben lässt. Bei kleinen Cavitäten empfiehlt es sich zuweilen, das erwärmte Gold in kleine Kugeln zu rollen, um es bequemer einführen zu können. Wer recht trockene Finger hat, kann das Gold direct zwischen den Fingern rollen, sonst hat es zwischen den Läppchen, die jedem Goldkästchen beiliegen, zu geschehen. Das erste Stück Gold Nr. 4 muss, weil es bedeutend härter ist, besonders gut auf der Unterlage condensirt werden. Bei grossen Füllungen empfiehlt es sich, mit dem Handhammer die Oberfläche noch zu condensiren. Mit Zinngoldunterlage verbindet sich Solila vorzüglich. Es bedarf keiner besonderen Unterschnitte, nur muss die Zinngoldoberfläche rauh gemacht werden. Ich möchte schliesslich noch warnen, die Solilafüllungen zu hoch aufzubauen. Das Gold wird äusserst hart, und ist der Ueberschuss nur schwer zu entfernen. Die letzte Politur einer Solilafüllung ist am besten mit Bimsstein- oder Carborundpulver zu geben; mit dem Polirstahl bekommt das Gold eine unschöne schwärzliche Farbe.

Allen den Herren Collegen, die noch nicht mit Schwammgold früher gearbeitet haben, möchte ich sehr empfehlen, erst einige Solilagoldfüllungen ausserhalb des Mundes an extrahirten Zähnen zu üben.

Im Anschlusse an seinen Vortrag demonstrirt der Redner an extrahirten Zähnen die Art des Füllens mit Solilagold und die dazu gehörigen Instrumente und Utensilien. Er wird in diesen Demonstrationen von Herrn Fenthol unterstützt.

Es folgt der Vortrag des Herrn **Fenthol:**

## Ueber Solilagold.

[Siehe Aprilheft S. 137.]

Discussion: Herr Parreidt empfiehlt ebenfalls Solilagold den Collegen zu Versuchen, er selbst ist damit sehr zufrieden. Für feine Haftrinnen, die mit den gebräuchlichen Solilastopfern nicht zu erreichen sind, gebraucht er die gewöhnlichen Goldstopfer. Recht brauchbare Solilastopfer fertigt er sich, besonders für kleine Höhlen, aus ziemlich glatt geschliffenen Rosenbohrern an, die er in Griffe von verbrauchten Mundspiegeln steckt. Bei dünnwandigen und tiefen Cavitäten legt er Cement unter und drückt in das noch weiche Cement die erste Lage Gold an mehreren Stellen mit einem kleinen Stopfer ein. Während man die Ränder der Höhle von etwaigem Cement säubert, härtet das

Cement und man kann mit dem Goldfüllen fortfahren, zuerst an die Cavitätwand andrückend. So erzielte er eine innige Verbindung zwischen Cement und Gold und ist mit den Resultaten sehr zufrieden.

Herr Prof. Hesse hat Solilagold noch nicht versucht, sieht aber mit Befriedigung, dass hierbei dem Handdruck seine gebührende Bedeutung eingeräumt wird. Seine, des Redners, wesentliche Methode beim Goldfüllen, die er häufig demonstrirt, besteht im Dichten durch Handdruck und schichtenweisen energischem Nachcondensiren mit glatten, meist kugelförmigen Handpolirern. Natürlich sei dies nicht die einzig anwendbare Methode des Goldfüllens. In einzelnen Fällen sei sie gut, in anderen nicht. An Stellen, denen wir mit dem Polirer und Handstopfer nicht gut beikommen können, müssen wir die treibende Kraft des Hammers verwenden. Uebrigens sehe er keinen besonderen Grund, zum Gebrauch dieses neuen und theuren Goldes überzugehen. Unsere gebräuchlichen Goldsorten lassen sich sehr gut verarbeiten. Besonders sind die Herbst'schen Goldpellets ganz ausgezeichnet. Er wolle der Versammlung zwei mit Herbst'schen Pellets hergestellte Füllungen zeigen, die die Brauchbarkeit dieses Goldes wohl bestätigen. Das eine ist ein lateraler Schneidezahn, dessen Krone massiv mit einer Kapsel, aus Pellets hergestellt, überzogen ist. Das andere eine grosse Randfüllung in einem centralen Schneidezahn, in die ein kleiner Diamant fest eingesetzt ist. (Beide Präparate werden der Versammlung vorgelegt.) Schliesslich spricht Herr Prof. Hesse dem Herrn Weinreben den Dank der Versammlung für seine Demonstrationen aus.

Es folgen hierauf die **Demonstrationen operativer und technischer Fälle des Herrn Prof. Hesse.**

Zunächst zeigt Herr Prof. Hesse einen von ihm construirten, sehr praktischen **Gummiplattenhalter.** Derselbe besteht aus zwei sogenannten Letter-Clips, die durch ein Seidenband verbunden sind. Mit diesem Halter gelingt es, die Mundwinkel ausserordentlich stark zurückzudrängen, so dass selbst sehr schwierige buccale Füllungen an den Mahlzähnen dadurch besser übersichtlich und leichter zu füllen sind.

Hierauf zeigt der Redner einen oberen Mahlzahn, der ursprünglich im zahnärztlichen Institut mit Wurzelfüllung versehen, später wegen andauernder Schmerzen auf Wunsch des Patienten gezogen wurde. Die Untersuchung ergab an der Bifurcationsstelle der Wurzeln entzündliches Gewebe, und als er näher nach der Ursache desselben suchte, eine Perforation des Bodens der Pulpakammer. Der Fehler lag hier in der Höhlenpräparation, wie Jedermann sich leicht überzeugen kann. Um die Krone des Zahnes möglichst zu schonen, hatte der Praktikant den Zugang

zur Pulpakammer wenig übersichtlich gestaltet und war so beim Versuch, die Wurzeln mit dem Bohrer zu reinigen, zwischen dieselben gerathen. Der Redner möchte nochmals, wie bereits zu verschiedenenmalen geschehen, ausdrücklich hervorheben, dass eine genügende Vorbereitung eine unerlässliche Bedingung für den Erfolg von Wurzelfüllungen ist.

Discussion: Herr Schreiter bemerkt hierzu, dass es durchaus zu verwerfen sei, mit Bohrern die Pulpahöhle zu erweitern. Zum Ausreinigen der Pulpakanäle sind die an der Spitze nicht schneidenden, biegsamen Nervkanalbohrer nach Morrey zu empfehlen. Auch die gleichen Bohrer am Winkelstück sind in vielen Fällen gut zu verwenden. Nur sind dieselben meistens viel zu lang. Er habe sich kürzere bei Gebr. Gsell in Berlin anfertigen lassen, die er für sehr praktisch befunden hat. Ueberhaupt sind die Gsell'schen Wurzelbohrer sehr zu empfehlen. Die Spitzen sind schön polirt, aber stumpf, so dass sie wohl im Kanale hingleiten, aber nicht die Wandungen durchbohren können. Ueberhaupt solle man nicht zu tief mit dem Bohrer in die Kanäle gehen; es genügt, den Eingang trichterförmig zu erweitern.

Herr Prof. Hesse ist Herrn Schreiter dankbar für seine ergänzenden Bemerkungen. Neu ist ihm die Verkürzung der Winkelstückbohrer, die ihm praktisch erscheine. Er sei zwar kein Freund des Winkelstückes, doch sei dasselbe manchmal nicht zu entbehren.

Herr Prof. Hesse zeigt nunmehr einen Stiftzahn, der mit der Wurzel wegen Fractur dieser hatte gezogen werden müssen. Der Stiftzahn war dergestallt construirt, dass in die Wurzel ein viereckiges Kästchen aus Platina fest einplombirt war; in dieses Kästchen passt streng schliessend ein getheilter, federnder Stift, an dem der Zahn mit Schutzplatte in bekannter Weise durch Löthen befestigt ist. Der Zahnkörper war aus aufgeschwemmtem Loth hergestellt. Bei diesen sehr vollkommenen und schönen Stiftzähnen muss die Articulation mit dem Antagonisten genau berücksichtigt werden, um der Gefahr der Wurzelfractur vorzubeugen. Am besten halte man den Zahnrücken recht flach. Im vorliegenden Falle habe er zwar auch beim Einsetzen die Articulation berücksichtigt, doch habe der untere Zahn sich später verlängert und so durch verstärkte Hebelung zur Fractur geführt.

Herr Prof. Hesse spricht sodann über billige Stiftzähne und theilt mit, dass er von den Herbst'schen Zinnstiftzähnen, die er früher vielfach im zahnärztlichen Institut angewendet, gänzlich abgekommen sei. Dieselben haben sich nicht als haltbar bewährt. Er lässt jetzt solche Stiftzähne mit Silberschutzplatte, an die der Stift hart verlöthet ist, anfertigen und empfiehlt dieselben zur Nachahmung.

Hesse macht sodann auf den Einfluss aufmerksam, den Stellungsanomalien auf die Entwicklung der Caries haben. Er habe gerade in den letzten Jahren besonders Gelegenheit gehabt, Beobachtungen hierüber zu machen und gefunden, dass Unregelmässigkeiten der Zähne die cariöse Erkrankung derselben äusserst ungünstig beeinflussen. Die Defecte an den Berührungsflächen werden grösser, sind schwer zu erreichen, weil vielfach näher dem Zahnfleischsaum als bei normaler Stellung, und äusserst schwierig zu füllen. Schon um diese Gefahr zu beseitigen, sollten unregelmässige Zähne bei Zeiten regulirt werden. Er demonstrirt das Gesagte an einem von ihm behandelten Patienten.

Discussion: Herr Starcke bemerkt, dass die von Herrn Schreiter empfohlenen Wurzelbohrer nichts Neues bieten. Er habe derartige Bohrer schon vor zehn Jahren in verschiedenen Grössen anfertigen lassen, sie auch gelegentlich seines Vortrages über Wurzelfüllungen auf der Versammlung des Central-Vereins in Berlin 1894 gezeigt, doch empfiehlt er Wurzelbohrer mit schneidender Spitze.

Herr Schreiter erwidert, dass er nichts Neues mit diesen Bohrern habe bringen wollen. Dieselben sind zuerst vor circa 15 Jahren von Morrey eingeführt. Neu sei nur die glatte nicht schneidende Spitze, die er für wesentlich halte. Durch sie werde die Gefahr der Wurzelperforation vermieden.

Nachdem die Discussion über diesen Gegenstand geschlossen, erhält Herr **Dr. Sachse** das Wort zu seinem Vortrage:

## Zur Kalibehandlung der Zähne mit gangränöser Pulpa.

[Der Vortrag soll in einem der nächsten Hefte erscheinen.]

Discussion: Herr Starcke erwähnt, Herr Dr. Sachse betone, dass die Kanäle, die nicht erweitert werden könnten, mit Kali causticum behandelt werden sollten. Er meine, dass, wenn man mit einer Sonde hineinkommen könne, auch der Kanal erweitert werden könne, und dass die Wurzelkanäle unter allen Umständen zu erweitern seien. Die Erweiterung der Kanäle sei das wichtigste Moment bei der ganzen Wurzelbehandlung.

Herr Schreiter kann die Beobachtungen des Herrn Dr. Sachse aus der Praxis bestätigen. Lässt man einen mit Kali causticum sterilisirten Kanal ungefüllt und ohne weitere antiseptische Behandlung, so wird man nach vier bis fünf Tagen sicher wieder Sepsis vorfinden. Deshalb sollen mit Kali causticum behandelte Kanäle möglichst sofort gefüllt werden. Er ist ein entschiedener Gegner der Methode, die Wurzeln bis zur Spitze auszubohren. Es ist dies bei Kalibehandlung auch durchaus unnöthig, weil das Kali den angetrockneten, die Kanäle verengenden Detritus verseift und so die Kanäle durchgängig macht, sie er-

weitert. Die Befürchtung vieler, dass das Kali durch das Foramen apicale dringen und in der Alveole gefährliche Aetzungen hervorbringen könne, theile er nicht. Er habe, zumal in den letzten Jahren, nur äusserst selten periostale Reizungen beobachtet, die auf Durchätzen von Kalilauge beruhten. Auch seien dieselben stets schnell abgelaufen. Als wichtigstes Moment der Untersuchungen des Herrn Collegen Sachse möchte er nochmals hervorheben, dass ein mit Kali behandelter Wurzelkanal nie dauernd aseptisch hierdurch wird. Zum Füllen der Kanäle benutzt er Chloropercha, in die er einen Zinnkegel fest hineintreibt.

Nicht unerwähnt wolle er lassen, dass er selbst veraltete Fälle, Zähne, welche mit Zahnfleischfisteln behaftet sind, sofort und mit Erfolg füllt. Das Einführen von Kali causticum ist durchaus nicht so schwierig, wie es vielfach beschrieben werde. Kali hydricum haftet leicht an der Nadel, zumal wenn diese ein wenig vorher erwärmt wird. Er ziehe dasselbe entschieden dem Schreier'schen Präparat vor. Bei letzterem ist die Dampfentwicklung oft sehr unangenehm.

Herr Dr. Sachse erwidert Herrn Starcke, dass er es ganz entschieden für unmöglich halte, jeden Wurzelkanal bis zur Spitze auszubohren.

Herr Starcke erwidert, er könne nur auf seinen seiner Zeit gehaltenen Vortrag über diesen Gegenstand verweisen. Er habe nicht verlangt, dass jeder Kanal bis zur Spitze ausgebohrt werde. Das sei nicht immer möglich; wohl aber könne jeder Kanal bis zur Spitze erweitert werden, dazu habe er ja eine ganze Reihe von ihm modificirter Donaldson'scher Sonden angegeben. Er befolge diese Methode, die er in Berlin beschrieben, seit 15 Jahren, und könne für den Erfolg einstehen.

Wenn Kali causticum diese Erweiterung der Kanäle, die oft sehr schwierig, begünstige, werde er es sicherlich versuchen.

Herr Zinkler empfiehlt den Collegen, nicht Kalium hydricum, sondern Kalium causticum fusum zu verlangen; unter diesem Namen sei es in den Apotheken besser bekannt.

Herr Schreiter räth, es zwischen Gummiplatte zu zerkleinern und es aller zwei Tage frisch zu pulverisiren. Er erwähnt, dass er auch mit Kalilösung Versuche anstelle.

Es folgt der Vortrag des Herrn **Parreidt:**

## Ueber den Einfluss adenoider Wucherungen im Nasenrachenraum auf die Zahnstellung.

[Der Vortrag soll in einem der nächsten Hefte erscheinen.]

Da eine Discussion über den Vortrag nicht stattfand, folgt der Vortrag des Herrn **Fenthol:**

### Ein Fall von Periostitis alveolaris idiopathica.

[Der Vortrag folgt in einem der nächsten Hefte.]

Discussion: Herr Schreiter frägt den Vortragenden, ob nicht doch eine Pulpitis vorgelegen, vielleicht früher. Er habe in ähnlichen Fällen stets die verdächtigen Zähne angebohrt und meist todte zerfallene Pulpen vorgefunden.

Herr Fenthol verneint dies; es habe absolut keine Indication vorgelegen, die Zähne anzubohren.

Herr Dr. Sachse bemerkt Herrn Schreiter, dass er durch Herrn Professor Kölliker seiner Zeit von dem Fenthol'schen Falle erfahren habe und bestätigt, dass auch Herr Professor Kölliker diesen speciellen Fall als lediglich auf einer Infection von aussen beruhend, auffasse; vielleicht habe ursprünglich eine kleine Verletzung des Zahnfleisches vorgelegen.

Herr Starcke berichtet über einen ähnlichen Fall, der durch eine starke Erkältung hervorgerufen wurde.

Auch Herr Dr. Hube hat im October 1895 einen gleichen Fall behandelt; es betraf den linken unteren kleinen Schneidezahn. Hier kam es prompt zum Abscess. Derselbe wurde von ihm eröffnet, die Heilung verlief normal, und hat er bis heute kein Recidiv beobachtet.

Herr Zinkler empfiehlt für solche Fälle, die Zähne zu durchleuchten mit der elektrischen Mundlampe.

Schliesslich zeigt Herr Starcke der Versammlung einen rechten unteren Eckzahn, der von ihm extrahirt werden musste. Derselbe hat zwei Wurzeln; die linguale war abgestorben, obgleich die Krone keine Spur von Caries zeigt, die labiale erscheint gesund. Irgend eine Ursache, welche die Gangrän der lingualen Wurzel erklärt, war nicht nachweisbar. *Fenthol.*

---

# Auszüge und Besprechungen.

**Prof. Dr. med. H. Dreser: Zur Pharmakologie des Bromäthyls.** Aus dem pharmakologischen Institut zu Bonn. (Archiv f experimentelle Pathologie und Pharmakologie, 36. Bd., 3. u. 4. Heft, 18. Octbr. 1895, S. 285.)

Gelegentlich einer Untersuchung, die Dr. Hennicke über die Gefährlichkeit der gebräuchlichen Inhalationsanästhetica angestellt hat, hat sich gezeigt, dass weisse Ratten, die Bromäthyl 22 bis 30 Minuten lang mit viel Luft (nur 2—3 Proc. Bromäthyl) eingeathmet hatten, regelmässig am folgenden Tage starben. Dreser führt einige Versuche aus Hennicke's Dissertation, worin über

die Untersuchungen berichtet ist, an. Daraus ist hervorzuheben, dass die Thiere sich nach der Einathmung sehr bald wieder ganz wohl gefühlt hatten und trotzdem in der folgenden Nacht gestorben waren. Sodann berichtet Dreser noch über eigene Versuche, die ähnliche Ergebnisse hatten; z. B. drei Ratten wurden Nachmittags in der sechsten Stunde 30 Minuten lang mit 5proc. Bromätherdampf narkotisirt; sie erholten sich nach $^1/_4$ Stunde ganz gut, kletterten und balancirten auf einer schmalen Leiste, wie unversehrte Ratten. Eine von ihnen wurde trotzdem noch an demselben Abend (nach 10 Uhr) todt aufgefunden, die anderen athmeten zu dieser Zeit mühsam. Die zweite wurde früh gegen 6 Uhr todt gefunden. Die dritte war zwei bis drei Tage schwer krank, blieb aber am Leben.

Diesen eigenthümlichen, erst spät auftretenden Bromäthylnachwirkungen bei Thierversuchen stellt Verf. den von Jendritza in den Therapeut. Monatsheften 1892, S. 152[1]) mitgetheilten Fall eines 18jährigen Mädchens an die Seite, das nach einer Bromäthylnarkose sich ganz wohl befunden hatte, tags darauf jedoch plötzlich bewusstlos liegend gefunden, aber nach $1^1/_2$ Stunden wieder zu sich gebracht worden war. Diese Beobachtung und die Thierversuche legen die Vermuthung nahe, dass das inhalirte Bromäthyl nicht immer völlig durch die Lungen wieder ausgeathmet wird, sondern zum Theil im Körper, vielleicht an den Nervenzellen haften bleibt. Es mögen dann wohl später im Organismus Zerlegungen erfolgen, mit intermediären Producten, die energischer wirken als das Bromäthyl selbst, woraus sie sich gebildet haben. Verf. vermuthet eine Verseifung des Bromäthyls in den alkalischen Gewebssäften. Im Harn wurden Spuren Brom gefunden, doch reichten sie nicht hin, nach dem intermediären Stoffwechselproduct des Bromäthyls zu fahnden. Bei einem 2600 g schweren Kaninchen, das Vormittags eine Stunde lang 1proc. und Nachmittags ebenso lange 2proc. Bromäthyldampf geathmet hatte, fand sich am anderen Morgen 0,0096 Br in den 15 ccm Harn, die vorhanden waren. Nachmittags wurden noch 70 ccm Harn durch Druck aus der Blase entleert, und diese 70 ccm Harn enthielten 0,028 Br. Am folgenden Tage starb das Thier. — Aehnliche Versuche sind acht angeführt. Die Dauer der Narkose war dabei viel länger gewählt worden, als man sie beim Menschen anwendet; sie betrug im mindesten eine halbe Stunde. Die lange Dauer wurde für nöthig gehalten, um das Brom im Harn nachzuweisen. Doch konnte Verf. auch beim Menschen nach kurzen Narkosen, die in der chirurgischen Klinik gemacht worden waren, am folgenden Tage Brom im Harn nachweisen. Im I. Falle, 24 Stunden nach der Operation, in 1450 g

1) Vergl. Monatsschr. Februarheft 1896, S. 88.

Harn 0,116 Br, im II. Falle, 24 Stunden nach der Operation, in 1000 g Harn 0,176 Br, im III. Falle, im Harn von 24 Stunden nach einer unvollständigen Narkose 0,0628 Br, beim IV. Patienten, 10 Stunden nach „schwacher" Narkose, in 300 ccm Harn 0,0168 Br, beim V. Patienten enthielt der Nachtharn von 218 ccm 0,0219 Br (der Harn von Mittag bis Abend war aus Versehen weggegossen worden); der VI. Patient entleerte bis zum Abend 665 ccm Harn, worin sich 0,2500 Br vorfand, am folgenden Morgen 340 ccm Harn mit 0,0897 Br; beim VII. Patienten in 1080 ccm Harn, der bis zum folgenden Morgen entleert war, 0,0178 Br. — Es ist weiter angegeben, dass bei der gewöhnlichen Bromäthylmenge von 15 g die Narkose nur unvollkommen gelungen war; die Menge scheint demnach in einigen Fällen grösser als 15 g gewesen zu sein. Aber in allen Fällen hatte sich Br im Harn gefunden, ohne dass schädliche Nachwirkungen zu bemerken gewesen sind. — Die Versuche machen aber doch wahrscheinlich, dass bei der langen Zurückhaltung des Br im Körper wohl üble Zufälle nach Bromäthylnarkosen leicht entstehen können.

---

**Hammer: Tumoren des Oberkiefers und angrenzender Gegenden.** Aus dem pathol. Inst. der Univ. Strassburg. (Virch. Arch Bd. 142, Heft 3, S. 503.)

Verf. beschreibt 5 Carcinome, 10 Sarcome, 1 Mixosarcom, 1 Fibrosarcom, 1 Enchendrom, 3 Endotheliome und 1 cystischen Tumor nach dem Typus der von den Zahnkeimen abgeleiteten.

Tumor I. Ein wallnussgrosses Sarcom bei einer 43jähr. Frau am harten Gaumen, das seit drei Jahren vor der Operation beobachtet worden ist. Es ist ein gutartiges, langsam wachsendes Sarcom, das anatomisch durch die Entwicklung starker bindegewebiger Septa und durch reichliche perivasculäre Hyalinbildung gekennzeichnet ist.

Tumor II. Gutartiges Sarcom bei einer 51jähr. Frau auf der linken Wange, das durch partielle Oberkieferresection beseitigt worden ist.

Tumor III. Sarcom bei einem 79jähr. Manne, der fünf Tage nach der Operation starb und zahlreiche Metastasen am Duodenum, Ileum und solche von Faustgrösse am Mesenterium zeigte. Die Neubildung hatte den ganzen rechten Oberkiefer zur Resorption gebracht und war an dessen Stelle vorhanden; nur an der Raphe des harten Gaumens, am unteren Orbitalrande und an der Ansatzstelle des Jochbeins waren schmale Knochenbrücken stehen geblieben. Der Schleimhautüberzug an der Mundfläche ist an einigen Stellen von haselnussgrossen Knollen des Tumors durchbrochen.

Tumor IV. Sarcom an der vorderen Wand der rechten Oberkieferhöhle, das $1^1/_4$ Jahr vor der Operation bemerkt wurde und

die Extraction einiger Zähne nöthig machte. Trotz vollständiger Exstirpation trat nach drei Monaten ein Recidiv ein, das die totale Resection des Oberkiefers nöthig machte.

Tumor V. Dieser Fall hat mehr klinisches Interesse. Eine 37jähr. Frau hatte zwei Jahre Zahnschmerzen und liess sich deshalb zwei linke obere Backzähne ausziehen; später wurde ihr noch durch einen Einschnitt zwischen Lippe und Alveolarrand Eiter und Blut entleert. Sie kam nach einiger Zeit in die chir. Klinik mit einer Fistel in der Umschlagsfalte, die in die Kieferhöhle führte. Geringe Auftreibung des Oberkiefers. Die Diagnose wurde auf Empyem gestellt, die Fistel erweitert, tamponirt und zur Verkleinerung gebracht. Doch bekam Pat. bald wieder Schmerzen im Kiefer, und nach drei Monaten kam sie wieder in die Klinik. Sie konnte jetzt den Mund nicht mehr weit öffnen und hatte Ektropion des unteren Augenlides. Resection. $2^1/_2$ Monate später Recidiv. Der exstirpirte Kiefer war von Tumormasse durchwachsen, so dass nur noch wenige knöcherne Reste übriggeblieben waren.

Die ganze Masse der Geschwülste im III., IV. und V. Falle bestand aus gleichförmig aneinander liegenden Zellen von meist rundlicher, manchmal länglicher Gestalt, ohne merkliche Zwischensubstanz. Ein weitmaschiges Netzwerk feinster Gefässe und Capillaren, meist von dünnen Bindegewebszügen begleitet, durchzieht die Zellenmassen.

Tumor VI. Ein Riesenzellensarcom, das in der Gegend der Mahlzähne dem Alveolarrande aufsitzt. Die Hauptmasse der Zellen ist spindelförmig bis rund. Dazwischen spärliche homogene Zwischensubstanz. Zahlreiche Riesenzellen von verschiedener Grösse und Gestalt eingestreut. An der Basis ist die Geschwulst mehr fibrös und von Knochenbälkchen durchzogen. (Eine echte Epulis.)

Tumor VII. Riesenzellensarcom bei einem 10jähr. Knaben, das schnell gewachsen ist und die ganze Gesichtshälfte ergriffen hat. Kieferresection. $6^1/_4$ Jahr darnach noch recidivfrei.

Tumor VIII. Die Geschwulst hatte bei einer älteren Frau als einfache Anschwellung an der rechten Seite des vorderen Alveolarrandes begonnen und war als Abscess angesehen und incidirt worden, wobei sich eine trübe Flüssigkeit entleert hatte. Nach drei Monaten trat die Anschwellung wieder auf und wurde wieder incidirt. Nach sechs Monaten war an derselben Stelle ein solider Tumor von Wallnussgrösse, der mit dem ihm zur Basis dienenden Knochenstück entfernt wurde. Die mikroskopische Untersuchung stellte ein Riesenzellensarcom fest.

Tumor IX. Nasen-, Keilbein- und Kieferhöhle bilden eine grosse Höhle, die nahezu mit Geschwulstmasse gefüllt ist. Fibröses Sarcom.

Tumor X. Bei einem 63jähr. Manne entwickelte sich, angeblich infolge von Influenza eine Anschwellung am harten Gaumen, verbunden mit starken Zahnschmerzen, besonders des Nachts, die den Pat. veranlassten, sich zwei Zähne ausziehen zu lassen. Nach vier Monaten kam Pat. zur Operation. Es zeigte sich jetzt eine flach vorgewölbte Geschwulst am harten Gaumen. Der Alveolarfortsatz und der Gaumenfortsatz wurden exstirpirt und die in das Antrum gedrungene Geschwulst mit dem Löffel entfernt.

Tumor XI besteht aus einigen aus der Fossa sphen. max. unter temporärer Resection des Jochbeins entfernten Stücken.

Tumor XII am mittleren Theile des Unterkiefers, von etwa Wallnussgrösse, in die Knochensubstanz hineingewuchert. Osteoidsarcom.

Tumor XIII am harten Gaumen, hinter den Schneidezähnen, bei einem 43jähr. Pat. Wallnussgross, knorpelhart. Entfernung mit der Basis. Recidiv, viel schlimmer. Resection des ganzen Oberkiefers.

Tumor XIV. Wallnussgrosse Geschwulst der Zunge, acht Jahre ziemlich gleichgeblieben und hat dann erst Schmerzen verursacht. Endotheliom.

Tumor XV. Wallnussgross, am harten Gaumen, soll sechs Jahre bestanden haben.

Tumor XVI. Endotheliom am Jochbogen.

Tumor XVII. Haselnussgrosses Lippencarcinom.

Tumor XVIII. Apfelgrosses Carcinom des linken Oberkiefers.

Tumor XIX stammt von einer Frau, die fünf Wochen vor der Operation zuerst eine Geschwulst auf der rechten Gaumenseite bemerkte, die das Sprechen erschwerte. Es zeigte sich Vortreibung sämmtlicher Kiefergrenzen und Undurchgängigkeit der Nase. Resection. Carcinom.

Tumor XX. Am Oberkiefer, in der Gegend des Weisheitszahnes.

Tumor XXI. Bei einem 41jähr. Manne hatten sich einige Monate vor der Operation Zahnschmerzen eingestellt, die nach dem Kopfe hin ausstrahlten. Er liess sich deshalb einen Backzahn ausziehen und behielt seitdem eine Wunde im Zahnfleische. Bei der Aufnahme in die Klinik fand sich eine Fistel, die in die Kieferhöhle führte. Aus derselben ausgekratztes Material erwies sich carcinomatös.

Tumor XXII hat bereits sechs Jahre vor der Operation bestanden und der Pat. war zehn Jahre nach der Operation noch recidivfrei und völlig gesund. Das resecirte Stück stellt ein apfelgrosses Stück des linken Oberkiefers dar. Die Oberfläche des Tumors ist glatt, nur an einigen Stellen von Bindegewebsfetzen besetzt. Ein Stück der Bedeckung fehlt, und da sieht man in eine grosse mit

mehreren Zwischenwänden versehene Cyste hinein. An einer anderen Seite sieht man mehrere erbsen- bis bohnengrosse angeschnittene Cysten, die durch Knochenbalken und Tumormassen von einander getrennt sind. Der Consistenz nach unterscheidet man am Tumor zwei Theile, einen von knochenharter Beschaffenheit und einen cystösen. Die Innenwand der Cysten ist glatt; die Schnittfläche des compacten Theils ergiebt eine netzförmige Anordnung von durchsägten Knochenbälkchen. In den Maschen befindet sich weiche Tumormasse. Die mikroskopische Untersuchung ergiebt, dass ein epithelialer Tumor vorliegt, der seinen Ursprung von den Epithelzapfen genommen hat, die sich im Zahnfleisch in der Nähe der Zähne befinden.

---

**Respinger** (Basel): **Contribution à l'étude de l'usure dentaire.** Historique, recherches s'appuyant sur la description de vingt deux cas inédits d'usure dentaire. (Georg Thieme, Leipzig. 1895.)

Die im histologischen Laboratorium der Genfer Universität ausgeführte, 180 Seiten umfassende Arbeit handelt von der Abnutzung, die man auch wohl mit Abrasion bezeichnet, von den Usuren aus nicht genügend bekannten Ursachen, von den keilförmigen Defecten u. s. w. Verf. beschreibt zuerst grob anatomisch die gewöhnlichen Abnutzungsformen, wie sie durch das Kauen in verschiedenen Graden und Formen entstehen, und im Gegensatz dazu die pathologischen Abnutzungen. Sodann werden die histologischen Erscheinungen auf Grund eigener Untersuchungen angeführt. Die Oberfläche der Usur bildet auf dem Durchschnitt eine helle, wellig verlaufende Linie. Etwas den Howship'schen Lacunen Vergleichbares ist nicht zu bemerken. Die Schmelzprismen zeigen in der Nachbarschaft der Usur keine Spur einer Abweichung vom Normalen. Im Zahnbein sind einige Abweichungen zu bemerken. Verf. beschreibt besonders das Ersatzdentin.

Die Literatur (75 Arbeiten angeführt) benutzt Verf. zur Darstellung einer Tabelle über die Ursachen der Usur, wie sie von den Autoren angegeben sind. Wir finden da 18 mechanische Momente angeführt. Unter den chemischen Einflüssen finden wir nur die Säuren erwähnt; Alkalien, die doch auch beschuldigt werden, vermissen wir. Es sind ferner Fehler in der Structur, constitutionelle Krankheiten, Prädisposition und das Alter angeführt. Als neues Material führt Verf. 22 interessante Beobachtungen (mit 19 Abbildungen) ein und bespricht sie eingehend, wobei er als Hauptursache mechanische Einflüsse beschuldigt, zugleich aber betont, dass immer gleichzeitig mehrere Ursachen wirken. Hinsichtlich der von Baume behaupteten Exfoliation giebt Verf. zu, dass in manchen Fällen die Schmelz- und Zahnbeinschichten nicht fest genug aneinander haften und sich daher unter gewissen, selbst

geringen chemischen und mechanischen Einflüssen ablösen. Er schlägt die Bezeichnung „désagrégation progressive dentaire“ für diesen Vorgang vor. Als „prämordiale“ Ursachen bezeichnet Verf. die Verkürzung und Verengerung des Kieferbogens und das angeborene Fehlen eines oder mehrerer Zähne. In folgenden 36 Sätzen fasst R. die Ergebnisse seiner Studien zusammen:

1) Die Zähne des Menschen unterliegen der Usur durch einen besonderen Vorgang, der nicht zu verwechseln ist mit Erosion, Exfoliation oder oberflächlicher Nekrose.

2) Die Zahnusur kann normal oder pathologisch sein.

3) Die normale Zahnusur überschreitet niemals den zweiten Grad (tiefe Usur des Schmelzes). Sie ist ausschliesslich den mechanischen Einwirkungen zuzuschreiben, die sich aus der normalen Function des Gebisses ergeben.

4) In jedem normalen Gebiss entsteht die normale Zahnusur, ohne dass sie nothwendig von pathologischen Störungen begleitet wäre.

5) Die normale Zahnusur ist charakterisirt durch die Bildung besonderer Facetten, die immer denselben Platz einnehmen.

6) Die Facetten der normalen Usur können, in Gemeinschaft mit den anatomischen Eigenthümlichkeiten, beitragen, jeden Zahn eines Gebisses genau zu bestimmen, selbst wenn dieser Zahn isolirt ist.

7) Die pathologische Zahnusur ist eine Läsion, die niemals, ausser infolge anderer pathologischer Störungen und unter Mitwirkung der Function des Kauapparates auftritt.

8) Die pathologische Zahnusur kann vom ersten (oberflächliche Schmelzusur) bis zum fünften Grade (Usur der ganzen Krone bis zum Halse) gehen.

9) Die Grade der Usur können verschieden sein, je nach dem Falle, für einen einzelnen Zahn, für eine Partie oder für alle Zähne.

10) Die pathologische Zahnusur kann mehrere Formen annehmen: sie kann eben (horizontal oder schräg) sein, einen Einschnitt, eine flache Höhle, eine winkelige Kerbe, eine Keilfläche, einen Becher, eine Terrasse, einen Sattel darstellen.

11) Ihrem Sitze nach kann die Usur unterschieden werden als Usur der Kaufläche, der Proximalflächen, der labialen oder lingualen Flächen und des Halses.

12) Bei einem gewissen Grade angekommen, nehmen die pathologischen Usuren im allgemeinen eine hellgelbe bis braune Färbung an, die ihren Sitz besonders im Zahnbein, hauptsächlich im Ersatzdentin hat.

13) Die pathologische Zahnusur ist selten von schweren pathologischen Störungen begleitet.

14) Sie ist im allgemeinen mehr eine Ursache für formativen als für suppurativen Reiz.

15) Am häufigsten und in allen Graden ist sie begleitet von compensatorischer Ersatzdentinbildung in der Pulpa.

16) In extremen Fällen kann die ganze Pulpa von Zahnbein ersetzt sein.

17) Sehr ausnahmsweise und nur unter besonderen Umständen kann der pathologischen Zahnusur Pulpitis, Periostitis, Gingivitis und Stomatitis folgen.

18) Im allgemeinen kann man behaupten, dass die pathologische Usur niemals zur Caries führt. Wenn Caries in einem Munde vorhanden ist, so betrifft sie im allgemeinen nicht die usurirten Stellen.

19) Die usurirten Zähne zeigen selten Zahnsteinablagerungen.

20) Die pathologische Zahnusur ist oft von unangenehmen Symptomen begleitet: von nagenden und neuralgischen Schmerzen, vom Gefühl des Stumpfseins u. s. w.

21) Die Facetten der normalen, wie die Flächen der pathologischen Usuren sind immer für das blosse Auge glatt und polirt; sie sind begrenzt von einem widerstandsfähigen Gewebe, das nicht das geringste Zeichen der Erweichung zeigt.

22) Allgemein gesprochen kann man sagen, dass die Ursachen der normalen und pathologischen Zahnusuren immer mannigfach sind.

23) Die hauptsächlichsten Ursachen sind in der Reihenfolge der Wichtigkeit: mechanische Reibung, Muskelwirkung, abnorme Articulation der Zähne, Bildungsfehler, Fehler der Zahnbogen u. s. w.

24) Wirkt nur eine dieser Ursachen, so kann sie nicht die pathologische Usur herbeiführen.

25) Der höchste Grad der Usur wird erreicht, wenn diese Ursachen zugleich sämmtlich wirken.

26) Es wäre nöthig, die Ursachen der Usur zu klassificiren als primitive, consecutive und effective. Man kann sie auch als wesentliche und zufällige unterscheiden.

27) Zu den primitiven Ursachen muss man vor allem die Entwicklungsfehler der Kiefer, des Gesichts und selbst des Schädels rechnen (hauptsächlich Hemmungen).

28) Zu den bestimmenden Ursachen der pathologischen Usur sind die Gewohnheiten des Betreffenden und die Art der Ernährung zu zählen.

29) Die pathologischen Zahnusuren sind in gewissen Fällen vom Berufe abhängig: Usuren der Raucher, der Clarinettenbläser, der Dudelsackpfeifer, der Schuhmacher u. s. w.

30) Die Zahnusur kann ererbt, erworben und zufällig sein.

31) Es ist anzunehmen, dass die erblichen Fälle die häufigsten sind.

32) Die genaue Kenntniss der normalen und pathologischen Zahnusuren ist wichtig zur Bestimmung des Alters, zur Feststellung der Identität, möglicherweise auch zur Unterscheidung der Menschenrassen.

33) Zur Altersbestimmung giebt die normale Usur gute Anzeichen, und die pathologische kann, unter Anwendung gewisser Vorsicht, von nützlicher Beihilfe sein, besonders wenn man die Untersuchung der Usur mit der Untersuchung anderer anatomischen Eigenthümlichkeiten verbindet.

34) Die Betrachtung der Zahnusur erlaubt bei mehreren Hausthieren, besonders beim Pferde, eine genauere Altersbestimmung als beim Menschen.

35) Was den Identitätsnachweis betrifft, so werden besonders die Berufsusuren und die pathologischen den grössten Werth für den Gerichtsarzt haben. Sie ermöglichen, ein Individuum nach seinem Gebiss zu recognosciren, isolirte Zähne, sowie den Zusammenbiss zu identificiren u. s. w.

36) Die Ethnologie wird sich jedenfalls künftig in exacterer Weise als bisher beschäftigen mit der Form und dem Grade der Zahnusur bei den verschiedenen Repräsentanten des Menschengeschlechts; denn die Frage der Entwicklung spielt sicher eine grosse Rolle in der Erzeugung der Zahnusur. *Jul. Parreidt.*

---

**Louis Jeffery: Notes on a case of meningitis following suppurative disease of antrum.** (Journal of British Dental Association 1895, Nr. 2.)

Patient, 30 Jahre alt, suchte ärztliche Hilfe gegen persistirende Anfälle von Neuralgie, begleitet von Bronchialkatarrh, Nachtschweissen und allgemeiner Abmagerung, Erscheinungen, die er für die Folge einer zwei Monate vorher erfolgten Erkältung ansah. Lungen normal, obwohl kachektischer Zustand vorhanden war und Vater des Patienten an Phthisis gelitten hatte. Acht Tage später (24. Novbr.) stellt sich Zittern der Hände und Beine ein, welche dem Patienten das Stehen unmöglich machen; hierzu gesellt sich den 26. Novbr. eine schmerzhafte Schwellung über dem linken Processus malaris.

27. Novbr.: Articulation klar, doch zuweilen Delirien.

29. Novbr.: Temperatur 101° F., Puls 100, die gedachte entzündliche Schwellung stärker ausgesprochen und sehr weich.

30. Novbr.: Temperatur 98,4° F., Puls 84. Zeitweise noch Delirium, Patient versteht aber, wenn man ihn anspricht. Zunge feucht, Abdomen gespannt. Ein leichter Erguss von Eiter war

auf dem Kissen zu bemerken (unbestimmbar, ob aus Nase oder Mund).

1. Decbr.: Temperatur normal, Puls 96. Patient in halbbewusstlosem Zustande. Erbrechen und Schluckauf treten zum erstenmale auf.

2. Decbr.: Temperatur 99,2° F., Puls 140, Respiration 60, Cheyne-Stoke's Athmen. Absolutes Coma, Pupillen $^1/_8$" weit; 9 Uhr Abends erweitert sich die linke auf $^1/_3$". Copiöser Erguss von Eiter aus dem rechten Nasenloch (während Patient auf dieser Seite liegt); derselbe dauert bis kurz vor dem um 10 Uhr Abends erfolgenden Tode an.

„Sectionsbefund: Kein Abscess oder anderweitige Ursache der Eiterung innerhalb der Schädelhöhle, Meningitis, nicht tuberkulös; die Seitenventrikel zu $^1/_2$ voll von seröser Flüssigkeit; Gehirn sonst gesund. Bei Eröffnung des Antrum Highmori linkerseits stösst die Sonde auf todten Knochen; rechtes Antrum intact. Die Eiterung hatte augenscheinlich ihren Ursprung im linken Antrum genommen und die Entzündung dann die Meningitis herbeigeführt. Cariöse Zähne waren auf dieser Seite vorhanden und wohl als Ausgangspunkt des ganzen Leidens anzusehen." *Dr. Jung.*

---

**Gutzmann** (Berlin): **Ueber die Veränderungen der Sprache bei angeborenen Gaumendefecten und ihre Heilung.** (Berliner klinische Wochenschr. 1895, Nr, 39, S. 850.)

Gutzmann hat über 130 Fälle von angeborenen Gaumendefecten sprachlich behandelt und theilt seine Erfahrungen darüber mit. Der nasale Klang der Vocale bei solchen Defecten ist für a am geringsten, dann folgen o und e; bei u und i ist er am auffallendsten, diese beiden erfordern, damit sie rein klingen, den dichtesten Nasenrachenverschluss. Von den Consonanten sind m und n ungestört vorhanden, nur einmal fand Gutzmann das m durch l ersetzt; ng (wie in lange, bange, Menge) fehlt immer und wird durch n ersetzt. P, t, k scheinen in den meisten Fällen vorhanden zu sein; das dabei nothwendige Explosionsgeräusch entsteht jedoch nicht an der Articulationsstelle, sondern es wird im Kehlkopf mit Hilfe der Stimmbänder selbst erzeugt. Bei k legt der Patient den Zungengrund dicht über den Kehlkopfausgang an die hintere Rachenwand und bietet so der austretenden Luft einen festen Widerstand, bis die Explosion erfolgt; die darauf folgenden Vocale erhalten dabei einen gurgelnden Charakter. — Für b und d tritt m und n ein, auch für g wird n benutzt, oder es wird wie k gebildet. Mit Hilfe der Nasenflügel rufen die Patienten manchmal derartige Engen am Nasenausgange hervor, dass ein fast richtiges f oder ein s gehört wird. Das sch ist verhältnissmässig gut, das r ist nicht vorhanden, oder es wird wie

k und g mit Zungengrund und hinterer Rachenwand gebildet. Das l ist meist gut. — Nicht immer entspricht die schlechteste Aussprache den grössten Defecten und die beste den kleinsten, sondern oft verhält es sich umgekehrt. Es kommt dabei viel auf Geschicklichkeit im Nachahmen u. s. w. an, oft sind aber auch ausser dem Gaumendefecte noch Abnormitäten in der Nase, im Rachen oder im Kehlkopf vorhanden, die das Missverhältniss erklären. In der Nase ist es hauptsächlich der chronische Katarrh. Dieser kann bei langem Bestehen im Nasenrachenraum für die Sprache sehr schädlich werden, wenn er die Atrophie der hinteren Rachenwand zur Folge hat. Wir sehen diese dann in trockenem Glanze und bei der Vocalisation ohne Bewegung. Bekanntlich bewegt sich die normale Rachenwand beim Sprechen nach oben und verstärkt den durch das sich hebende Gaumensegel gebildeten Abschluss des Nasenrachenraumes durch einen beim Höhergehen sich bildenden Wulst (den Passavant'schen Wulst). Zum Glück ist diese Atrophie der Rachenwand selten, wo sie aber vorhanden ist, darf man auf ein günstiges Resultat von einer Operation oder der Prothese nicht sobald rechnen. Häufiger findet man Hypertrophie der Rachenwand, die manchmal den Passavant'schen Wulst kleinfingerdick werden lässt und dadurch die Prognose der Operation wie der Prothese günstig gestaltet. Wucherungen im Nasenrachenraume bilden, wie die Hypertrophie, manchmal eine vortreffliche Ergänzung bei einem etwas zu kurz gerathenen Gaumensegel. Bei operirten Defecten kann man durch Massage der hinteren Rachenwand die Beweglichkeit sehr stärken. Der Einfluss der vollendeten Operation ist stets günstig. Der Katarrh vergeht, und damit verschwinden auch seine Folgeerscheinungen. Auch Schwerhörigkeit, die bei Gaumendefecten oft vorhanden ist, verschwindet. Durch Anlegung eines Obturators werden diese Uebel nicht so sicher beseitigt; in zwei dem Verf. bekannt gewordenen Fällen war der Einfluss des Obturators auf das Gehör sogar ungünstig. — Wie in der Nase und im Rachen so kann auch im Kehlkopf chronischer Katarrh vorhanden sein, und die rauhe Stimme dabei kann den ganzen sprachlichen Erfolg einer Operation oder der Prothese gefährden.

---

**v. Metnitz: Ueber chronische Alveolarabscesse.** (Oesterr.-ungar. Vierteljahrsschr. f. Zahnh. 1896, XII. Jahrg., 1. Heft, S. 1.)

Die häufigste Ursache des chronischen Alveolarabscesses ist Vereiterung der Wurzelhaut und Nekrose der Wurzelspitze, welche Zustände ihrerseits wieder durch septische Stoffe hervorgerufen werden, die aus der gangränösen Pulpa ins Knochengewebe gelangen. Bei der Periodontitis chronica granulomatosa ist die Ab-

scesshöhle von Granulationen ausgefüllt. Der Abscessus apicalis oder Eitersack an der Wurzelspitze ist eine mit Eiter gefüllte, blindsackartige Abhebung des periostalen Ueberzuges der Wurzelspitze.

Verf. schildert die Aetiologie, Anatomie, Casuistik, Diagnose und Therapie des chronischen Alveolarabscesses. Wir erwähnen aus der Casuistik einen Fall, wo an einem mittleren Schneidezahn ein Gaumenabscess entstanden war, da dies doch selten ist, während der seitliche Schneidezahn oft solche Abscesse erzeugt. Hinsichtlich der Diagnose, die wohl an sich in der Regel keine Schwierigkeiten macht, sei nur auf die Möglichkeit, von zwei gleich verdächtigen Zähnen den richtigen zu finden, hingewiesen. Smreker hat als sicheres Criterium den „Wurzelfremitus" erkannt. Wenn man, während der Zahn mit der rechten Hand percutirt wird, einen Finger der linken auf die Alveole des Zahnes legt, so fühlt man hier ein gewisses Schwirren. An den unteren Zähnen ist dieses Symptom jedoch selten wahrzunehmen. Zur Therapie empfiehlt Verf. für den Fall, dass trotz aller Sorgfalt bei der Wurzelbehandlung ein hermetischer Verschluss nicht vertragen wird oder eine Fistel nicht ausheilt, die Abscesshöhle auszuschaben und die Wurzelspitze zu reseciren. Die entstehende Grube im Alveolarfortsatze füllt sich dann mit Granulationen, und nach der Verheilung bleibt nur eine kleine Vertiefung zurück.

---

**Tanzer** (Triest): **Ein Stück einer Prothese zwölf Jahre im Verdauungstracte gelegen.** (Oesterr.-ungar. Vierteljahrsschr. f. Zahnh. 1896, XII. Jahrg., 1. Heft, S. 61.)

K. L., 44 Jahre alt, Eisenhändler, erkrankte 1891 an heftigen Schmerzen im Unterleibe, wovon er nach 5—6 Wochen genas. Doch trat sechs Wochen nach der Genesung eine Anschwellung im rechten Hypogastrium auf, die vereiterte und eine Fistel zurückliess. 1893 wurde zu dem Zweck, diese Fistel zur Heilung zu bringen, von Dr. Schopf in Wien ein Einschnitt gemacht, wobei er hirse- bis haselnussgrosse Kothsteine in dem nekrotisch gewordenen und in einer Höhle liegenden Processus vermiformis fand. Aus einem der grössten Steine wurde ein Bruchstück einer Kautschukplatte, $1^1/_2$ cm lang, 1 cm breit, losgelöst. Der Processus vermiformis wurde resecirt, Verschluss durch Darmnähte, Peritonealnaht, Hautmuskelnaht, Jodoformverband. Fieberfreie Heilung. Nach der Operation erst erinnerte sich nun der Patient, dass er vor circa zwölf Jahren ein Zahnersatzstück verschluckt habe. *Jul. Parreidt.*

---

**Condit: A new method comprising a combination of plate and bridge work.** (Ohio Dental Journal, May 1895.)

Mehr und mehr werden die warnenden Stimmen laut, nicht in allen Fällen Brückenarbeiten als das allein Richtige hinstellen zu wollen, sondern auch weiterhin der bewährten Platte ihre Existenzberechtigung zuzugestehen. Die Vortheile beider Systeme zu benutzen und dabei ihre respektiven Mängel zu vermeiden, ist

Fig. 1 I.

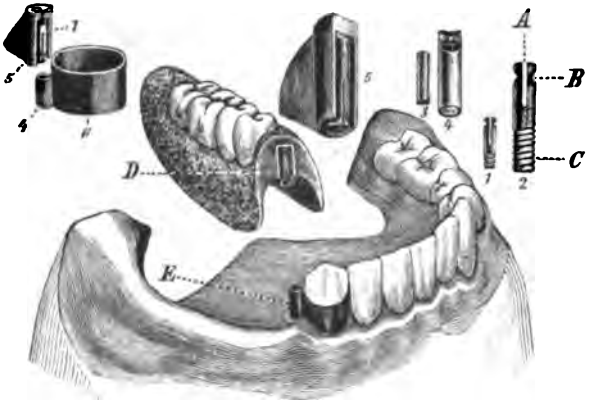


der Grundgedanke der Methode, wie sie Condit (und in anderer Ausführung vielleicht andere mehr) für geeignete Fälle in Anwendung zieht.

Fig. 1 II.

Wie wenig erfolgreich z. B. oft die Anfertigung unterer Ersatzstücke ist, die bestimmt sind, nur die Backzähne einer Seite zu ersetzen, bedarf keiner weiteren Ausführung. Fig. 1 illustrirt

ohne besondere Erklärung die hierfür in Anwendung gebrachte neue Methode.

Einen anderen fast ebensowenig erfreulichen Fall stellt die Fig. 2 dar. Links war hier früher eine Brückenarbeit eingesetzt

Fig. 2 I.

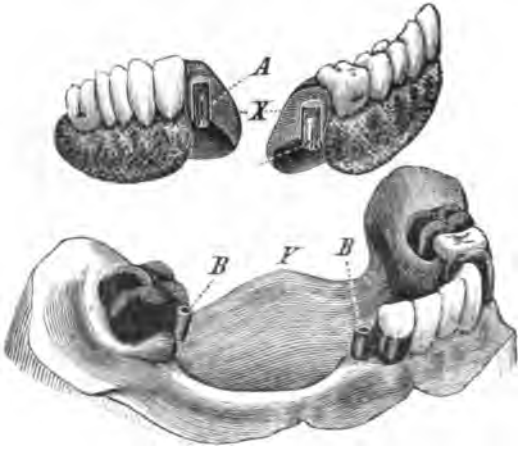


Fig. 2 II.

worden, die sich nicht gut entfernen liess und so die Anfertigung einer Platte conform Fig. 1 als unthunlich erscheinen liess. Den

Fig. 2 III.

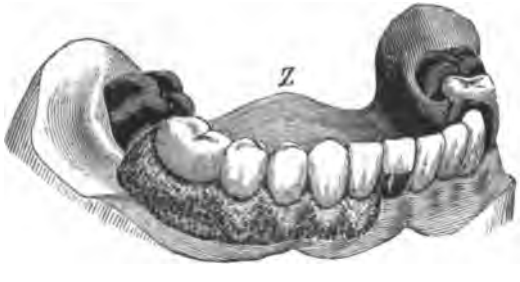


schwachen Schneidezahn als Pfeiler für eine Brücke rechts zu benutzen, wäre wohl erst recht nicht rathsam gewesen.

Auch Fig. 3 beansprucht besonderes Interesse; gehören doch obere Ersatzstücke dieser Art (Fehlen der Backzähne bei Vor-

Fig. 3I.

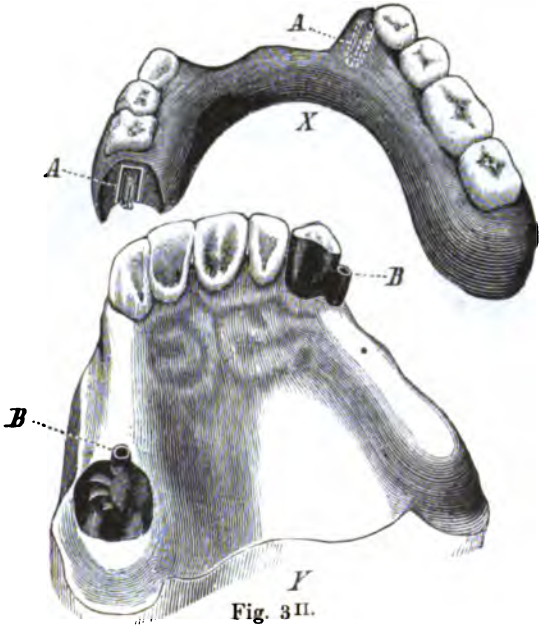


Fig. 3II.

Fig. 3III.

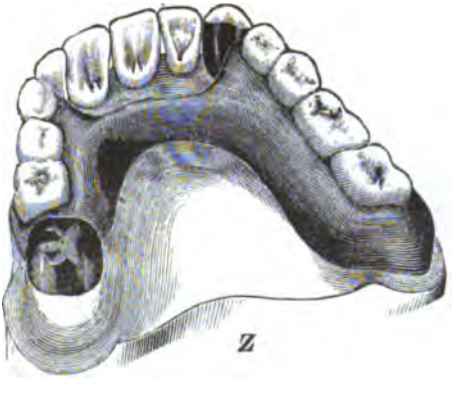


handensein der Frontzähne) sicher nicht zu den erfreulichen. Fig. 4 endlich zeigt, wie man auch hier mit einer schmalen Platte auskommen kann.

Als Vorzüge seiner Methode hebt Condit hervor, dass die so hergestellten Ersatzstücke nicht durch Klammern gesunde Zähne

Fig. 4 I.

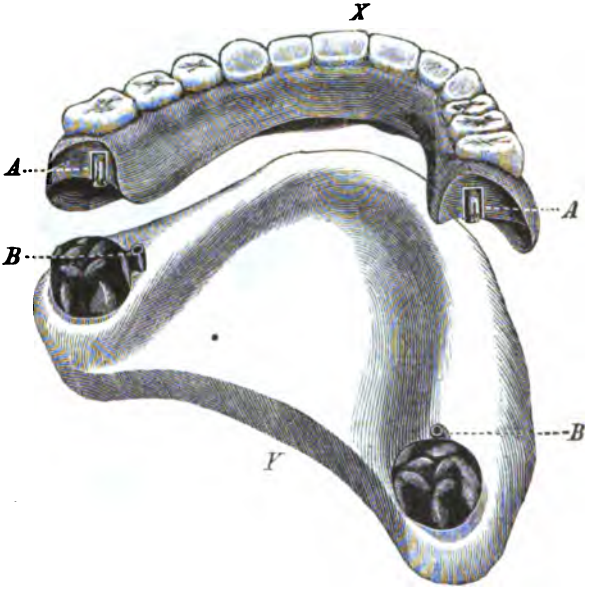


schädigen und genügend breit aufruhen, ohne Druckempfindung zu verursachen. Dabei seien sie leicht rein zu halten und, im Gegen-

Fig. 4 II.

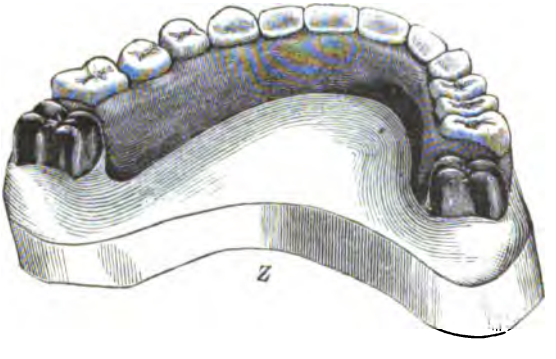


satz zu Brückenarbeiten gewöhnlicher Form, jederzeit einer Reparatur leicht zu unterziehen. *Dr. Jung.*

**Hattyasy** (Budapest): **Untersuchungen über Kali causticum und Acidum hydrochloricum zur Behandlung gangränöser Wurzelkanäle.** (Aus Arkövy's Klinik. Oesterr.-ungar. Vierteljahrsschr. f. Zahnh. 1896, XII. Jahrg., 1. Heft, S. 46.)

Seit länger als zwei Jahren wird in der Klinik Arkövy's das Kalium und Natriumhydroxyd mit ebenso gutem Erfolge angewendet, wie vorher das Kalium-Natrium metallicum. Beide sind gleich gut in ihren praktischen Erfolgen. Jedoch gangränöse Wurzelkanäle absolut steril zu machen, vermögen sie nicht. Verf. prüfte dies experimentell wenigstens mit Kali causticum. Es zeigte sich an gründlich damit behandelten Wurzeln bei bakteriologischer Untersuchung nach einigen Tagen von zehn Zähnen bei acht, dass sie nicht steril waren, und nur zwei blieben steril. Aehnliche Behandlung mit Acidum hydrochloricum concentratum ergab dagegen an zehn Zähnen, dass fünf steril blieben und fünf nicht. Den Gegensatz zwischen den günstigen Erfolgen der Praxis und den wenigen sterilen Fällen beim Experiment führt Verf. darauf zurück, dass die Wurzelfüllung mit Arzneimitteln dauernd ungünstige Entwicklungsverhältnisse für die Mikroorganismen bietet, während in den Experimentfällen die Ernährungsverhältnisse nicht gänzlich aufhörten, für die Bakterienculturen geeignet zu sein. — Die Salzsäure scheint aber nach den Ergebnissen des Experiments energischer sterilisirend zu wirken als das Kali causticum. *Jul. Parreidt.*

# Kleine Mittheilungen.

Eine neue Methode, **künstliche Kronen auf stark zerfallene Wurzeln zu setzen,** beschreibt Chance im Septemberheft des Intern. Dent. Journal 1895. Nachdem das über die Wurzel gewucherte Zahnfleisch entfernt, und die Wurzel zum Tragen einer Krone für stark genug befunden ist, bohrt man den Detritus aus und eröffnet und behandelt die Kanäle. Dann verschliesst man die unter dem Zahnfleischrande liegende schalenförmige Cavität mit Mastixwatte und entlässt fürs erste den Patienten. In der zweiten Sitzung wird ein Abdruck von der Höhle genommen, ein Gypsmodell hergestellt, darnach Stanzen von Wood-Metall gegossen und mit diesen aus Goldblech eine Schale geformt, die genau in die Cavität hineinpasst und deren Ränder noch bis zum Zahnfleischrand emporstehen. Dann wird eine Bonwillkrone in diese Schale quasi hineingeschliffen, so dass deren Ränder sie ähnlich wie bei einer Richmondkrone umfassen. Dann bringt man den Schraubenstift in den Kanal, resp. Stifte in die Kanäle, durchbohrt die Schale, bestreicht ihre convexe Fläche mit einer dicken Chloropercha-Lösung, bringt sie über den Stift und drückt sie gegen die vorher getrocknete Wurzel und setzt nun die Bonwillkrone mit Cement auf, deren obere Oeffnung man mit Gold verschliesst.

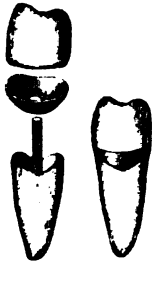

Beistehende Abbildungen erläutern das Verfahren. *S.*

**Central-Verein deutscher Zahnärzte.** Die 35. Jahresversammlung fand den 7. und 8. April in Erlangen statt. Die Verhandlungen werden im nächsten Hefte der Monatsschrift erscheinen. Das gegenwärtige Heft enthält bereits zwei Vorträge. — Ueber die Vereinsangelegenheiten sei Folgendes erwähnt: Als neue Mitglieder wurden aufgenommen die Herren: 1) Dr. Jung in Heidelberg, 2) Siebert in Nürnberg, 3) Brüning in Essen, 4) Tunger in Oelsnitz, 5) Dr. Michel in Würzburg, 6) Albrecht in Berlin, 7) Thieme in Augsburg, 8) Rumann in Augsburg. Drei andere Zahnärzte hatten sich angemeldet, aber zu spät, als dass die Anmeldung noch im letzten Hefte der Monatsschrift hätte bekannt gegeben werden können, und da sie auch nicht in Erlangen anwesend waren, so mussten ihre Namen nach dem Vereinsgesetz auf die Candidatenliste für nächstes Jahr gesetzt werden. — Der Vorstand besteht aus folgenden Herren: 1) Prof. Dr. Hesse, erster Vorsitzender, 2) Hofzahnarzt Haun, zweiter Vorsitzender, 3) Dr. Kirchner, Schriftführer, 4) Westphal (Potsdam), zweiter Schriftführer, 5) Blume (Berlin), Kassirer, 6) Dr. Zimmermann, Stellvertreter des Kassirers. Als dritter Vorsitzender war, da Herr Dr. Schneider von vornherein eine Wiederwahl abgelehnt hatte, Herr Dr. Kühns gewählt worden. Dieser lehnte jedoch in letzter Stunde vor Schluss der Versammlung die Annahme der Wahl ab. Die Versammlung verzichtete darauf, eine Neuwahl vorzunehmen. Als Stellvertreter des Delegirten für den Vereinsbund wurde Herr Schreiter wiedergewählt. — Als nächster Versammlungsort wurde Berlin bestimmt, als Zeit der Versammlung künftig nicht mehr die Osterwoche, sondern der in die Zeit vom 8. bis zum 15. August fallende Montag und Dienstag. *P.*

**Verein schleswig-holsteinischer Zahnärzte.** (Vorläufige Tagesordnung.) Die XXII. Jahresversammlung wird den 14. und 15. Juni d. J. in Kiel abgehalten. Folgende Vorträge sind bereits angemeldet: 1) Dr. Greve (Schleswig): Ueber die Berechtigung der frühzeitigen Extraction der sechsjährigen Molaren. 2) Georg Cawe (Lübeck): Ueber die Herstellung der Gebissplatten von Blitzgussmetall. (Ligthning Cast.) 3) Fr. Kleinmann (Flensburg): Ueber den Missbrauch des „Cataplasma coctum" in der zahnärztlichen Praxis.

Um weitere Anmeldungen von Vorträgen und Programmfragen bittet Flensburg, 20. April 1896. Der Vorsitzende: Fr. Kleinmann.

**Ein 50jähriges Jubiläum.** Im Januar des Jahres 1846 erschien das erste Heft einer deutschen zahnärztlichen Zeitschrift. Es war „Der Zahnarzt", der in Berlin im Verlag von Albert Förstner und unter der Schriftleitung des Zahnarztes C. W. Schmedicke herausgegeben wurde. Das erste Heft enthielt folgende Beiträge: 1) „Ueber Anatomie, Chemie und Physiologie der Zähne". (Aus den neuesten Vorlesungen von Herrn John Tomes in London.) 2) „Ueber das Einsetzen künstlicher Zähne", von Köcker in London. 3) „Von den Gefahren der Anwendung des Silberamalgams, genannt Succedaneum minerale, zum Plombiren der Zähne", von Talma, Dentisten des Königs der Belgier. 4) Miscellen. — Bis zum Jahre 1861, also 15 Jahre, blieb „Der Zahnarzt", der 1856 in den Verlag von Arthur Felix in Leipzig überging, die einzige deutsche zahnärztliche Zeitschrift. 1859 wurde der Central-Verein deutscher Zahnärzte ins Leben gerufen, der 1860 einen Band „Mittheilungen des C.-V. d. Z." und von 1861 an die „Deutsche Vierteljahrsschrift für Zahnheilkunde" herausgab. Die Redaction des „Zahnarzt" übernahm 1863 A. Seiffert, Zahnarzt in Potsdam. Bis zu 27 Jahrgängen hat es die erste deutsche zahnärztliche Zeitschrift unter

dem gleichen Titel „Der Zahnarzt“ und bei gleichmässigem monatlichen Erscheinen gebracht. Im Jahre 1872 erschien der letzte Jahrgang. Herr Arthur Felix liess den „Zahnarzt“ eingehen zu Gunsten der „Deutschen Vierteljahrsschrift für Zahnheilkunde“, die er 1873 in Verlag nahm. Der Central-Verein hatte damals die Absicht, die besten Kräfte an einem Werke zusammenwirken zu lassen und sie nicht länger zu zersplittern. Die „Deutsche Vierteljahrsschrift“ verschmolz daher förmlich mit dem „Zahnarzt“. Von 1872 an erscheint das Correspondenzblatt von Ash und Sons. Die Vierteljahrsschrift und das Correspondenzblatt blieben dann eine Reihe von Jahren die beiden einzigen zahnärztlichen Zeitschriften in deutscher Sprache. Erst in den achtziger Jahren tauchten neue Unternehmen auf, von denen mehrere wieder eingegangen sind, eine ganze Reihe aber Bestand haben. Die Kräfte zusammenzuhalten schien nicht mehr nöthig zu sein. Subventionirt doch der Central-Verein seit zwei Jahren sogar ein zweites Blatt, das „Vereinsblatt“. Die „Vierteljahrsschrift“, um wieder auf die Fortsetzung des „Zahnarzt“ zu kommen, wurde 1883 in eine Monatsschrift verwandelt, als welche das Organ des Central-Vereins seitdem erscheint. Die „Deutsche Monatsschrift für Zahnheilkunde“ zählt jetzt als Monatsschrift den 14. Jahrgang, als Organ des Central-Vereins den 36., und als erste deutsche zahnärztliche Zeitschrift (insofern sie aus der Vierteljahrsschrift entstanden ist und diese eine Verschmelzung mit dem „Zahnarzt“ erfahren hatte) den 51. Jahrgang. *P.*

---

**Bericht über die Versammlungen des Vereins badischer Zahnärzte im Jahre 1895.** Der Verein hielt zwei Versammlungen ab. Die Hauptversammlung in Karlsruhe am 18. Mai, die zweite in Heidelberg am 20. October. Zur Hauptversammlung waren 34 Theilnehmer erschienen. Folgende Vorträge und Demonstrationen wurden gehalten: 1) Herr Seitz (Konstanz): Provisorische Prothesen (Immediatprothese). Der Vortrag ist im Januarheft der Deutschen Monatsschrift erschienen. Ueber die Discussion ist als bemerkenswerth die Art des Abdrucknehmens nach Dr. Schirmer zu verzeichnen. Dieser macht auf die mehrmalige Veränderung der Physiognomie während der Vernarbung der Alveolarfortsätze aufmerksam und empfiehlt die Abformung einer jeden Alveole für sich (nachdem die Blutung gestillt ist) und darauffolgendes Vereinigen der so entstehenden Zapfen in einem Gesammtabdruck. Die Versenkung der Zähne sei so besser zu bewerkstelligen, zumal sich ein Kautschukstück genügend rasch herstellen lasse, ohne mit den Alveolenwänden in ernstlichen Conflict zu gerathen. — 2) Herr Scholtz (Karlsruhe): Zeigt die Behandlung eines Oberkieferbruches. Patient (Dragoner) hatte durch einen Hufschlag einen Bruch des rechten Oberkiefers erlitten. Die Behandlung geschah nach erfolgter Einrichtung durch eine Kautschukschiene. — 3) Herr Lossow (Strassburg): a. Bericht über die von Dr. Schirmer in Strassburg gemachte Replantation. Patient konnte leider nicht mehr ermittelt werden. b. Die Behandlung eines einfachen Unterkieferbruches vermittelst Drahtschienen, nach Sauer's Manier. c. Ersatz eines durch Sarcom verloren gegangenen linken Oberkiefers. Die Platte wird durch eine Spiralfeder festgehalten, deren verschiebbarer Führungsstift gegen eine untere Platte biss. d. Ersatz einer durch Syphilis verlorenen Nase. Dieselbe wird durch ein federndes Gerüst an der Nasenscheidewand festgehalten. — 4) Herr Dr. Kollmar (Karlsruhe): Zeigt zwei Zähne, welche Herbst, mit seinem neuen Amalgam gefüllt, zur Ansicht gesandt hatte. Sodann legt er vor den macerirten Unterkiefer eines Raubfisches, Berisup, welcher im Don

lebt. — 5) Herr Detzner (Speier) hält einen Vortrag über Prophylaxis bei Stellungsanomalien. Er entwickelt an der Hand der Darwin'schen Evolutionstheorie die Missverhältnisse zwischen Kiefer und Zähnen in Bezug auf Grösse und Stellung und befürwortet die zeitige Extraction des sechsten Molaren, gegebenenfalls die eines Bicuspidaten. Es werden verschiedene Modelle gezeigt, welche den Vortrag sehr gut illustriren. Redner zeigt ferner mehrere Gummifedern, welche die bisher gebräuchlichen Metallspiralfedern ersetzen sollen. Dieselben waren schon nach kurzer Zeit unbrauchbar, so dass Detzner von deren Verwendung abräth. — 6) Herr Dr. Schirmer (Basel) zeigt das Winkelstück von Dill in Liestal und theilt seine Erfahrungen darüber mit. Ferner zeigt er Ex- und Inspiratoren von Dill, welche in dem Cofferdam eingelassen werden, um solchen Patienten die Mundathmung zu gestatten, deren Nasenathmung erschwert ist.

Die zweite Versammlung fand in Heidelberg statt und war von 20 Theilnehmern besucht. Herr Dill (Liestal) demonstrirte seine Wachsmodellirmethode, die darin besteht, dass Redner, um die Wurzelerhöhungen des Alveolarfortsatzes zu erhalten, dreieckig geschnittene Wachsblättchen auf die Juga legt, das Ganze mit einem Wachsstreifen belegt und dann fertig modellirt. Er zeigt ferner den neuen Kronenkasten von Dr. Müller aus Wädensweil. Herr Dr. Schirmer demonstrirt ferner das Füllen mit Solilagold. Im Munde eines Collegen wurde eine Füllung hergestellt, die von den Anwesenden als gelungen bezeichnet wurde. Sodann füllte Dr. Schirmer eine Stahlcavität, die vorher mit Herbst'schem Blattgold gefüllt war, mit Solila. Der später vorgenommene Gewichtsvergleich ergab folgendes Resultat: Die Herbst'sche Füllung wog 0,2566 g, die Solilafüllung 0,1604 g. — Von geschäftlichen Versammlungen wurde nur eine (Karlsruhe) abgehalten. Der Vorsitzende, Herr Dr. Kollmar, widmete dem in Frankfurt verstorbenen Collegen Dr. Degener einen warmen Nachruf. Dem Proteste, welchen die Berliner zahnärztliche Versammlung gegen den Huxmann'schen Cursus veranstaltete, hat sich der Verein nicht angeschlossen, weil er keinen Erfolg erwartete. Wegen der Anhäufung der schriftlichen Arbeiten im Verein wurde ein zweiter Schriftführer in den Vorstand gewählt (Herr Zahnarzt Förderer-Karlsruhe). Neu aufgenommen wurden fünf Herren. Ein Vorschlag der Baseler Collegen, die Hauptversammlung des Vereins im Jahre 1896 gemeinschaftlich mit der Schweizer odontologischen Gesellschaft auf den Mai nach Basel zu verlegen, wurde angenommen. Bestimmend dafür war das rege Interesse, welches die Schweizer Collegen den Versammlungen des Vereins badischer Zähnärzte entgegenbringen.

*Der Schriftführer.*

---

**Auszeichnung.** Seine Majestät der König von Sachsen hat dem ausserordentlichen Professor Dr. med. Hesse in Leipzig das Ritterkreuz I. Kl. vom Albrechtsorden allergnädigst zu verleihen geruht.

---

Druck von A. Th. Engelhardt in Leipzig.

*XIV. Jahrgang. 6. Heft.* *Juni 1896.*

# Deutsche Monatsschrift

für

# Zahnheilkunde.

*[Nachdruck verboten.]*

## Ueber Tamponade.[1])

Von

**Prof. C. Partsch.**

(Mit 2 Abbildungen.)

M. H.! Es scheint gewagt, eine so alltägliche, vielfach von Jedem geübte Behandlungsmethode hier zum Gegenstand eines ausführlicheren Vortrags zu machen. Jedoch haben mich verschiedene Vorkommnisse in der Praxis, mannigfache Beobachtungen in der Klinik gelehrt, dass über die Ausführung und Durchführung dieser Methode mannigfaltige Auffassungen bestehen, verschiedene Ansichten herrschen, dass es mir wenigstens nicht überflüssig erscheint, in diesem Kreise über die Behandlung bestimmter Erkrankungen mit Tamponade durch Austausch der Meinungen Klärung herbeizuführen.

Man versteht gemeinhin unter Tamponade die Ausfüllung einer Wund- oder einer mit Schleimhaut ausgekleideten Höhle mit einem aufsaugungsfähigen Material.

Bleiben wir zuerst bei der Behandlung der Wunden mit Tamponade stehen, so ist sie seit Einführung des Jodoforms in der Chirurgie souverän geworden überall da, wo die Möglichkeit einer primären Heilung durch erste Vereinigung nicht besteht. Was in

1) Vortrag, gehalten im Central-Verein deutscher Zahnärzte am 7. April 1896 in Erlangen.

den Händen des alten Chirurgen die Wicke war, ist in der des modernen die Tamponade. Unendlich ausgiebig wird sie bei Eiterungen, oberflächlicher und tiefer Art, bei Höhlenwunden in den Leibeshöhlen, wie bei schweren Knochenoperationen verwandt. Die Drainage, die in der antiseptischen Zeit eine grosse Rolle spielte, ist fast vollkommen durch die Tamponade verdrängt worden. Ich will mich hier aber beschränken auf die Erkrankungen aus dem Gebiete der Mundchirurgie und will namentlich auf die umfangreiche Frage nach der Verwendung der Tamponade bei tuberkulösen Knochenerkrankungen nicht eingehen. Es werden also im wesentlichen die nach operativen Eingriffen im Bereich der Mundgebilde im gesunden oder eitrig infiltrirten Gewebe zurückbleibenden Wunden den Gegenstand unserer Besprechung bilden.

Was wollen wir in diesen Fällen durch die Tamponade bewirken? In allererster Linie eine rasche und sichere Blutstillung, in zweiter Linie eine ungestörte Heilung durch Sicherung vor Infection.

Um diesen Aufgaben zu genügen, müssen wir schon bestimmte Anforderungen an das Material stellen, mit welchem wir die Tamponade ausführen. Es darf kein hartes, unnachgiebiges, sondern muss ein elastisches, weiches, schmiegsames Material sein, welches der Oberfläche der Wunde, den Buchten und Nischen sich leicht anlegt und somit mit der Wunde in ausgiebige Berührung gebracht werden kann. Es muss ferner ein Material sein, das die von der Wundfläche abgesonderte Flüssigkeit, das sogenannte Wundsecret, trotz der engen Anschmiegung an die Wundfläche aufzunehmen und fortzuleiten im stande ist. Drittens endlich muss es aseptisch und antiseptisch sein, es muss nicht nur frei von Keimen sein, welche die Wunde zu inficiren vermöchten, sondern es soll auch etwaige Zersetzung auf der Wunde, die schon besteht, hemmen und einschränken.

Wir haben zwei Materialien, mit denen wir die Tamponade ausführen, die Watte und die Gaze. Im allgemeinen dürfte die letztere den Vorzug vor der ersteren verdienen. Die Watte ist fest zusammengestopft viel weniger elastisch; die zwischen ihren Fasern bleibenden Spalten sind zu eng, als dass sie noch durch Capillarität leiten sollten, sie saugt sich schnell voll und wirkt dann direct secretverhaltend. Die Verfilzung ihrer feinen Fasern mit

der Wundoberfläche erschwert die Entfernung des Tampons; oft bleiben noch Fasern an der Wunde zurück, welche erst allmählich durch längere Eiterung lange nach Entfernung des Tampons abgestossen werden müssen.

Selbst sorgfältig imprägnirte Watte hemmt die Zersetzung nicht, weil bei dem geringen Flüssigkeitsaustausch zwischen ihrem Innern und der Oberfläche das Antisepticum nur soweit es an der Oberfläche vorhanden, zur Wirkung kommt, aus dem Innern des Tampons heraus aber kein solches wirksam gemacht wird.

Aus allen diesen Gründen verdient die Gaze entschieden den Vorzug. Ihre regelmässigen Maschen sichern das Bestehenbleiben genügend capillärer Räume; sie bleibt selbst unter festem Druck elastischer, sie lässt sich leichter entfernen, saugt besser auf, wirkt nachhaltiger antiseptisch. Was die antiseptische Nachwirkung anlangt, so wird dieselbe bislang noch von keinem anderen Mittel so sicher geleistet, wie vom Jodoform. Soviel ich das Dermatol, das Loretin, Europhen, und wie sie alle die Ersatzmittel heissen, durchgeprobt habe, ich bin immer wieder zum Jodoform zurückgekehrt, und ich glaube, nach meinen bisherigen Erfahrungen, dass auch das neueste Wunderpulver, das Glutol, das von Berlin her mit vieler Emphase verkündet worden ist und seine antiseptische Wirkung der Abspaltung des Formaldehyds durch das lebende Gewebe verdanken soll, das Jodoform nicht zu verdrängen im stande sein wird. Solange unser Wunsch nach einem Ersatzmittel desselben noch nicht erfüllt ist werden wir seine Nachtheile, seinen üblen Geruch und Geschmack, seine gelegentliche Giftwirkung, als unangenehme Beigabe zu seinen unzweifelhaften Vorzügen in den Kauf nehmen müssen. Ist doch erst mit der Einführung des Jodoforms die Tamponade der Wunden ausführbar und als Behandlungsmethode entwicklungsfähig geworden.

Wir werden deshalb vorläufig immer noch am besten die Jodoformgaze zur Tamponade benutzen und von derselben nur in den zwingendsten Fällen Abstand nehmen.

Die Forderung ist leichter gestellt als ausgeführt. Die Verbandmittel haben vorläufig in der Pharmakopöe noch keine Berücksichtigung gefunden, und jede Verbandstofffabrik und jeder Apotheker stellt vorläufig die Jodoformgaze nach eigenem Recept und Gutdünken her. Ja, wie vereinzelte Untersuchungen ergeben

haben, haben sogar Verbandstofffabriken vermocht, die gelbe Farbe der Gaze durch Farbstoffe zu erzeugen und das Jodoform sich für die Bereitung der Gaze möglichst gespart. Ich habe mir erlaubt, auf beifolgender Tafel ihnen sechs Proben von Jodoformgaze aus verschiedenen Apotheken Breslaus aufzuheften. Sie sehen, jede Probe ist anders; die Verschiedenheit erstreckt sich nicht nur auf die Güte des Materials, vom schlechtesten bis zum besten Mull haben verschiedene Sorten Verwendung gefunden, sondern auch auf die Art des Imprägnationsmittels. Die eine ist feucht, deutlich mit Glycerin getränkt, die andere trocken, das Jodoform bald in Pulverform, bald in Krystallen, bald gelöst enthaltend. Die Fixation des Jodoforms scheint in verschiedener Weise stattzufinden, und es ist mir nicht zweifelhaft, dass die Art der Fixation, die Wahl der Fixationsmittel, Harze oder Glycerin, nicht ohne Einfluss auf die Aufsaugungsfähigkeit und die Beeinflussung der Wundfläche ist. Mir haben die trockenen, also nicht mit Glycerin getränkten Gazen Besseres geleistet. Solange wir denn noch keine bestimmte Vorschrift für die Jodoformgaze in der Pharmakopöe haben, sind wir darauf angewiesen, uns mit einem in bestimmter Weise gleichmässig hergestellten Material zu behelfen. Mir hat nach langen verschiedenen Versuchen die aus der Verbandstofffabrik Max Arnold in Chemnitz hergestellte Jodoformgaze die besten Dienste geleistet. Ich benutze sie seit 15 Jahren und habe sie stets, sowohl was die Qualität des Materials, als die Unschädlichkeit des Imprägnirungsmittels, als auch ihre Gleichmässigkeit anlangt, für empfehlenswerth gehalten.

Schon oben erwähnte ich, dass das Tamponademittel auch aseptisch sein müsse. Bei der gebräuchlichen Aufbewahrung und Verpackung der Jodoformgaze ist es unausbleiblich, dass bei dem Gebrauch der Gaze, beim Abschneiden der gebrauchten Menge, der Rest Gefahr läuft, staubig oder schmutzig zu werden und seine Sterilität zu verlieren. Ich habe diesem Uebelstande abgeholfen, indem ich für die Klinik und die Sprechstundenpraxis einen Verbandkasten (Fig. 1) construirt habe, in dem die Gaze jederzeit geschützt und gesichert zum Gebrauch jeden Augenblick zur Disposition steht. Die Gaze wird in Rollenform bezogen, die Rolle in einen mit einem Schlitz versehenen Glascylinder aufbewahrt, und nur so viel gebraucht wird, jedesmal abgeschnitten. Die Drehung des

Cylinderschlitzes nach unten verhindert das Eintreten von Staub. In dieser Form kann unbedenklich das nothwendige Quantum Gaze dem Vorrath entnommen werden.[1])

Kehren wir nach diesen mir erforderlich erscheinenden Abschweifungen zu unserem Thema zurück, so hätten wir in erster Linie die Tamponade zu besprechen in ihrer Wirkung als Blutstillungsmittel. Wir haben zu unterscheiden im wesentlichen die Blutungen nach Extractionen. Man kann sicherlich die Gefahr einer Blutung nach der Extraction sehr vermindern, wenn man diese schonend, namentlich mit strenger Vermeidung einer Verletzung

Fig. 1.



des Zahnfleisches und des Knochens ausführt. Je mehr man darauf Bedacht nimmt, peinlich das Zahnfleisch vor jeder Quetschung mit dem Extractionsinstrument zu schützen, je mehr man die Verwendung der Resectionszangen vermeidet, desto weniger wird man Veranlassung haben, Blutungen bekämpfen zu müssen. Bei Durchführung dieser Grundsätze ist es mir ausserordentlich selten möglich, meinen Studirenden im Semester die Behandlung einer Blutung nach Zahnextraction zeigen zu können, und meistens betreffen die vorkommenden Fälle Patienten, denen anderweitig eine weniger schonende Behandlung zu theil geworden ist. Der Vorschlag, etwa jede Extractionswunde wegen Gefahr der Infection primär zu tam-

1) Zu beziehen von Winkler & Zenke, Breslau.

poniren, ist zu verwerfen. Seine Durchführung würde nur eine beträchtliche Verzögerung der Wundheilung zur Folge haben, die unter normalen Verhältnissen durch die Heranziehung der Zahnfleischlappen und durch Organisation des Blutextravasats in kurzer Zeit erfolgt. Gelegentlich aber kommen wahrscheinlich infolge Verletzung grösserer Gefässäste bei Extraction der Molaren, sowohl oberer wie unterer, beträchtliche Blutungen vor; meistens in der Form, dass anfangs alles zu stehen scheint, dann aber immer wieder Blut stundenlang aus der Wunde sickert. Dabei können beträchtliche Mengen Blut verloren gehen und die Patienten stark anämisch werden, mit allen Symptomen der Schwäche, des Schwindels, Neigung zu Ohnmachten, kleinem schnellen Puls u. s. w. Nichts ist unter solchen Verhältnissen verkehrter, als das immer leider noch so viel verwandte Blutstillungsmittel, das Eisenchlorid, in Lösung oder in Watte, nun auf die Wunde zu bringen und die Blutstillung zu versuchen. Zwar bildet sich in kurzer Zeit ein brauner Schorf, der durch Verätzung des Epithels der Wundränder fest zu haften scheint, aber bald bricht er und es kommt die alte Blutung wieder durch ihn durch. Gerade solche Fälle, in denen dann meine Hilfe verlangt wurde, nöthigen mich, darauf aufmerksam zu machen, dass eine rationelle Blutstillung erst möglich ist, wenn man eine solche Wunde von allen Blutgerinnseln schonungslos befreit, mit Watte abwischt und ausstopft und nun am besten unter dem Strahl einer mit kaltem Wasser gefüllten Spritze die Wunde bis in ihre Tiefen ausräumt, bis man womöglich die blutende Stelle selbst zu sehen bekommt. Erst wenn das letzte Blutgerinnsel entfernt ist, ist die Möglichkeit gegeben, den Tampon auf die blutende Fläche zu bringen und damit auf dieselbe jenen elastischen Druck einwirken zu lassen, der die dauernde Blutstillung zu bewirken im stande ist. Nicht in grossem Bausch, sondern in kleinen schmalen Stückchen wird die Jodoformgaze in die Tiefe der am besten mit Jodoform eingepulverten Wunde eingeführt und die Alveole wie eine Zahnhöhle mit den Goldplättchen, so mit den Jodoformgazestücken gefüllt. Gerade auf die sorgfältige Füllung der Tiefe und das dichte Anliegen der Gaze an die knöcherne Alveolenwand kommt alles an. Da die Stopfpincette oft dazu nicht ausreicht, weil sie leicht beim Anpressen der Gaze durch dieselbe hindurchfährt und dann das aufgelagerte Jodoform-

stück beim Zurückziehen wieder mit abreisst, habe ich mir zur Tamponade besondere Stopfer construiren lassen, mit denen es ausserordentlich leicht gelingt, den Tampon sicher in die Tiefe zu bringen, ohne ihn wieder beim Entfernen des Instrumentes zu lockern. Sie sind den bei den Gynäkologen schon im Gebrauch befindlichen Stopfern (Fig. 2)[1]) nachgebildet. Nun soll man des Füllens der Alveole mit Gaze nicht zu viel thun. Gerade hierin liegt ebenfalls ein meiner Erfahrung nach nicht selten gemachter Fehler. Je mehr man die Gaze über das Niveau der Wunde vorquellen lässt, je mehr man die Zahnfleischlappen durch den Tampon auseinander dehnt, desto leichter schiebt sich der Tampon durch Quellung mit Mundflüssigkeit oder Bewegungen der Kiefer und Zunge aus der Höhle heraus. Nur bis zum Niveau des Eingangs zur Alveole ist der Tampon zu legen; dann soll man womöglich die vorhandenen Zahnfleischränder mit zartem Fingerdruck fest und nachhaltig an den Tampon anpressen und auf diese Weise die normale Wundheilung anbahnen. Je mehr die Ränder den Tampon bedecken, desto sicherer und fester liegt er in der Wunde, desto weniger ist Gefahr vorhanden, dass die Blutung von neuem beginnt. Man thut gut, die Lage der Zahnfleischränder, in welche man sie durch minutenlangen Fingerdruck gebracht, dadurch festzuhalten, dass man einen grösseren festen Wattebausch auf die Wunde legt, der über die Zahnreihe vorsteht und durch den Biss auf die Wunde aufpressen lässt. So ist es mir bis jetzt gelungen, jeder Blutung Herr zu werden, und ich habe selbst den Muth gefunden, mit diesem Schutz schwerere unabweisbare Extractionen bei ausgesprochenen Hämophilen zu machen. Ich füge ausdrücklich hinzu: ausgesprochenen Hämophilen. Denn oft ist es mir begegnet, dass geschickte, ich will sagen, diplomatische Operateure den Vorwurf, dass nach einer nicht gerade schonend gemachten Extraction Blutung auftrat, dadurch von sich auf den Patienten abzuwälzen versuchten, dass sie denselben für einen Bluter erklärten. Sichere Nachforschungen ergaben aber, dass bei ihnen, auch bei anderen Verletzungen, nie eine schwere Blutung

Fig. 2.

1) Zu beziehen durch Hermann Haertel, Breslau, Weidenstr. 33.

aufgetreten war, dass keinerlei ererbte Disposition bestand, keinerlei sonstige Anzeichen, welche die Diagnose auf eine solche schwere Gefässkrankheit rechtfertigten.

Mir wurden aber, wenn ich so sagen darf, echte Bluter zur Extraction zugewiesen, bei denen ich nur die Vorsicht gebrauchte, auf jeden Fall die Extractionswunde zu tamponiren, und zwar zunächst an der Wand mit einem von der Billroth'schen Schule eingeführten, sehr werthvollen styptischen Mittel, der Penghawar-Watte, dann mit Jodoformgaze. Ich habe drei solcher Fälle behandelt, zwei ohne jede weitere Blutung, einen mit vierzehn Tage lang andauernden kleinen Blutungen ohne Gefahr für das Leben zur Heilung kommen sehen. Nur war der Wundheilungsprocess bei allen drei Fällen ein auffällig langsamer, zog sich bis in die fünfte bis sechste Woche hin, ehe ein endgültiger Schluss der Extractionswunde erreicht war. Bei diesen Fällen habe ich bei Lockerung des Tampons immer wieder frisch tamponirt, während für gewöhnlich der Tampon, nachdem er vier bis sechs Tage in der Wunde gelegen, nicht mehr erneuert wird, wenn er einmal herausgenommen ist.

Dieselben Grundsätze haben mich geleitet bei der Behandlung von Blutungen aus dem Zahnfleische, wie ich sie als vicariirende Menstrualblutungen, bei Gingivitis haemorrhagica, bei schwer rhachitischen Kindern, auch bei Erwachsenen, beobachtet, namentlich auch bei schwerer Gelbsucht gesehen habe. Auch hier ist der erste Grundsatz sorgfältige Reinigung der blutenden Stellen von allen Gerinnseln. Erst wenn sie entfernt sind, wirkt die Tamponade. Sie ist in diesen Fällen oft durchaus nicht leicht auszuführen; man hat keine Fläche, auf der der Tampon sicher haftet. Ich habe mir in diesen Fällen so geholfen, dass ich die Jodoformgaze wie Charpie zerzupft habe und die einzelnen Fäden in die Zahnfleischtasche gedrängt und durch Einzwängen zwischen die Zähne befestigt habe. Ein nachhaltig ausgeführter Fingerdruck hält die Tamponade fest. Zähne sind in solchen Fällen immer vorhanden; bei Zahnlosen habe ich nie eine solche Zahnfleischblutung beobachtet.

In allen Fällen hat mir diese Form der Tamponade ausgezeichnete Dienste geleistet; es waren sämmtlich Fälle, in denen schon Eisenchlorid, Aetzung mit Chromsäure, Argent. nitricum vollkommen erfolglos gewesen waren.

Welchen Werth die Tamponade bei grösseren Operationen des Knochengerüstes, bei Resectionen am Ober- und Unterkiefer, bei Entfernung von Kiefergeschwülsten vom Munde aus, bei Abmeisselungen am Kiefer, Ausmeisselungen von Zahnresten, hat, brauche ich hier nicht weiter auseinander zu setzen; sie ist hier geradezu souverän und kann nicht entbehrt werden. Ausser der primären Blutstillung, ausser für andauernde, nachhaltige Asepsis, wirkt sie hier noch dadurch, dass sie die Granulationsbildung so rasch als möglich zu stande kommen lässt und damit jene Schicht schafft, welche undurchdringlich für Mikroorganismen schwereren Infectionsprocessen die Thür versperrt. Diese Eigenschaft ist es auch, welche bei den Eiterungsprocessen sich nach Entleerung des Eiters so vortheilhaft erweist und auch hier der Tamponade den Vorzug vor der Drainage verschafft hat. Hier gipfelt die Frage der besten Behandlung wesentlich darin, wie lange tamponirt werden soll. Wenn ich zunächst die Eiterung ausserhalb der Mundhöhle, die Phlegmonen am Mundboden, die eitrigen Periostitiden, die eröffnet werden müssen, die periglandulären Abscesse bespreche, so gestaltet sich die Behandlung ausserordentlich einfach, wenn die Eiterung, selbst wenn sie tief sitzt, so breit gespalten wird, dass die Abscesshöhle gut übersichtlich und so abgeleitet wird, dass nirgends sich eine Verhaltung von Secret bilden kann. So gross der Hautschnitt im entzündeten, geschwollenen Gewebe aussieht, er verkleinert sich bedeutend mit dem Nachlass der Infiltration, mit Rückbildung des Oedems. Bei aller Schonung und Rücksichtnahme auf die Kosmetik kann man ruhig den Schnitt ausgiebig gestalten; je sicherer und je schneller die Heilung erfolgt, desto dankbarer ist der Patient. Die Ausräumung mit dem scharfen Löffel habe ich jetzt fast ganz entbehren gelernt; was dem Zuge des feuchten Tampons, mit dem die Höhle ausgewischt wird, nicht folgt, braucht nicht mit dem scharfen, auch gesundes Gewebe verletzenden Löffel abgerissen zu werden. Mutter Natur vollzieht die Abstossung des abgestorbenen Gewebes viel schonender und zarter. Gerade die Reizlosigkeit, mit der unter Einfluss der Jodoformgaze-Tamponade die Reinigung der Abscesshöhle erfolgt, die Beschränkung der Secretion, mit der sie verbunden, giebt der Tamponade einen so grossen Vorzug. Oft schon nach zwei bis drei Tagen sieht man fast trocken

die Ablösung aller bindegewebigen Fetzen der Abscesshöhle vollendet und bei der Entfernung des Tampons die Wunde mit einer rothen, glatten Granulationsschicht besetzt, die ohne weiteres verklebungsfähig ist. Ist die Höhle ganz gereinigt, bedarf es keiner Tamponade mehr. Der Tampon wirkt nur so lange günstig, als Abstossungen noch bevorstehen. Während das an den Weichtheilen gut zu beurtheilen ist, stösst man dabei beim Knochen oft auf Schwierigkeiten. Man sieht in periostalen Abscesshöhlen oft den Knochen, bis auf die Länge mehrerer Centimeter vollkommen entblösst, weiss in der Wunde liegen. Es braucht deshalb nicht zu einer Nekrose desselben zu kommen. Nach wenigen Tagen schon gewahrt man bei geringer Secretion eine rosige Verfärbung des Knochens; Granulationen spriessen aus seinem Gewebe auf, und er verklebt mit der übrigen Abscesswand, wie wenn er von seinem Periost bedeckt geblieben wäre. Eine mässige Compression der Wundhöhle, ohne Einlegung eines Tampons, genügt, um die Flächen so aufeinander zu bringen, dass sich aus einer apfelgrossen Höhle in wenig Tagen ein schmaler Spalt formirt, der, mit Granulationen ausgekleidet, bald von den Rändern des Einschnittes her benarbt. Würde man weiter tamponiren, so würde man diese rasche Heilung nur aufhalten. Gerade darin wird meiner Meinung nach zu viel gefehlt, dass man solche Abscesshöhlen immer wieder mit Gaze vollstopft und damit dem normalen Trieb der Wundhöhlenwände, sich einander zu nähern, nur entgegenarbeitet.

Nie habe ich drastischer diesen Fehler vor Augen gesehen, als in einem Falle eines periostalen Abscesses am Gaumen, der nach einer Periodontitis eines lateralen Schneidezahnes entstanden war. Sie betraf einen Patienten, der meine Hilfe aufsuchte und nach zwei Tagen bereits wieder in seine Heimath in ärztliche Behandlung zurückging. Den nach der Incision eingelegten Tampon hatte der behandelnde Arzt wochenlang immer wieder erneuert und allmählich diese Höhle so dilatirt, dass, als der Patient höchst unglücklich mich nach sechs Wochen wieder aufsuchte, bitter klagend über die Verzögerung der Heilung, ich aus der anfangs kaum mandelgrossen Höhle am Gaumen einen $^1/_2$ m langen Jodoformgazestreifen ziehen konnte. Eine Abtragung der schlaffen Höhlenwände, das Fortlassen der Tamponade führten in acht bis zehn Tagen vollkommene Heilung herbei.

In gleicher Weise kann die Tamponade allzulange fortgesetzt schädlich wirken bei der Behandlung von Kiefercysten. Obgleich ich auf der Versammlung in Hannover die Behandlung dieser Affection klar und anschaulich Ihnen entwickeln und durch weitere Veröffentlichungen den sichereren Erfolg dieser Behandlung bestätigen konnte, hat die Discussion in Berliner zahnärztlichen Kreisen doch gezeigt, dass man immer noch nicht von den kunstvollen Canülen, die gar nichts nützen und nur schaden, Abstand nehmen kann.

Was nun die Tamponade der Cystenhöhle anlangt, so hat sie auch hier nur Zweck, so lange die Vereinigung des Schleimhaut- mit dem Cystenepithel noch nicht vollzogen ist. Hier soll sie die geringe Secretion der schmalen Wundfläche absaugen, sie schützen vor mechanischem Insult. Ist die Excision gross genug gerathen, die Ueberhäutung der Excisionswunde vollzogen, wirkt auch hier der Tampon nur hemmend auf das Bestreben der Natur, durch Annäherung der Wundränder, durch Retraction der Cystenwand die Höhle zu verkleinern.

Auch hier habe ich Collegen, welche mir operirte Patienten mit der Klage zuführten, dass die Cystenhöhle sich nicht schliessen wollte, rasch überzeugen können, dass nur der immer wieder kraftvoll eingeführte Tampon die Veranlassung zu der Klage war.

So nachtheilig sich in diesen Fällen die mechanische Wirkung des Tampons erweist, so kann doch gerade dieselbe in anderen Fällen ausserordentlich zweckmässig ausgenutzt werden.

Besonders zwei Vorkommnisse der Praxis sind es, bei denen ich von der verdrängenden, dilatirenden Wirkung des Tampons gern und mit gutem Erfolg Gebrauch mache.

Zunächst denke ich an die Fälle unvollkommener, misslungener Extraction, die als letzten Zufluchtsort die Klinik aufsuchen. Meistens sind mehrere Versuche gemacht, Tage sind schon seit den Versuchen vergangen, die Zahnfleischränder beginnen schon, sich über den Rest des Zahnes festzulegen, es ist selbst bei sorgfältiger Inspection keinerlei Uebersicht darüber zu gewinnen, was wohl vom Zahn noch steht, wie die etwaigen Reste sich verhalten, ob die Wurzeln separirt sind oder nicht. Hier mache ich mir das Operationsfeld erst klar durch eine ein bis zwei Tage lang fortgesetzte Tamponade. In kurzer Zeit gelingt es, durch fest eingestopfte Jodoformgaze schmerzlos das Operationsfeld so übersicht-

lich, so blutfrei zu machen, dass nun erst das richtige Urtheil gewonnen werden kann, auf welche Weise den vorhandenen Resten beizukommen ist. Ohne diese Uebersicht erscheint mir jeder Extractionsversuch, ins Blaue hinein vorgenommen, als ein Wagniss. Gelingt er, so ist er verziehen. Oft muss er misslingen und erschwert dann die Situation noch viel mehr. Sicherer und schonender kommt man zum Erfolge, wenn man nach gründlicher Uebersicht mit Ruhe erwägt, wie man am besten und schonendsten das Ziel erreichen kann. Hier giebt es keine Schablone für das Vorgehen, jeder Fall hat sein Besonderes.

In zweiter Linie mache ich von der Tamponade erfolgreichen Gebrauch bei dem Durchbruch des Weisheitszahnes. Die oft recht hartnäckigen, quälenden Beschwerden sind meiner Erfahrung nach nicht auf die in den Büchern noch betonten Ostitiden und Periostitiden zurückzuführen, sondern gehen aus von der geschwürigen Usur des capuchonartig den Weisheitszahn bedeckenden Zahnfleischlappens, der durch mechanische Einwirkung beim Kauact, bei gleichzeitiger Dehnung und Spannung durch den vordringenden Zahn ulcerirt. Das Geschwürsecret häuft sich leicht in dem Blindsack zwischen Zahn und Zahnfleischtasche an, zersetzt sich und veranlasst Lymphangitis und Lymphadenitis mit consecutivem Oedem der Weichtheile des weichen Gaumens, des Schlundes. Sind diese Beschwerden nicht allzuweit vorgeschritten, die Lymphdrüsen noch nicht vereitert, das Zellgewebe um dieselben noch nicht infiltrirt, dann schwinden diese anfangs äusserst lästigen Beschwerden wie mit einem Zauberschlage, wenn man die Tasche zwischen Zahnfleisch und Zahn nach gründlicher Reinigung und event. Auspulverung mit Jodoform, mit Jodoformgaze ausstopft und damit den Zahnfleischlappen womöglich so weit hebt, dass er aus dem Bereich des Kauens fällt, jedenfalls dabei nicht gegen das harte Widerlager des durchbrechenden Weisheitszahnes angepresst wird. Antiseptische Spülungen sind allerdings dabei ebenfalls sehr wirksam und unterstützen die Besserung wesentlich. Die stark druckempfindliche Lymphdrüse bildet sich zurück, die ödematöse Schwellung der Weichtheile an der Innenseite des Kiefers, des Gaumens, des Schlundes, der Kaumuskulatur schwindet, die Bewegung der Kiefer wird freier, die subjectiven Allgemeinbeschwerden, Ohrenstechen, Kopfschmerz, Halsdruck verklingen.

Zum Schlusse möchte ich mit kurzen Worten noch die Verwendung der Tamponade zur Behandlung der Kieferhöhleneiterung nach breiter Eröffnung der Höhle berühren. Man hält die Tamponade hier für nothwendig, um durch anhaltende Einwirkung des Antisepticums auf die Oberfläche der Schleimhaut eine Umstimmung derselben zu erzielen, eine Zersetzung des gelieferten Secrets zu bewirken. Jedenfalls sichert die Tamponade die Wirkung antiseptischer Mittel auf die Schleimhaut und auf das Secret mehr, als pulverförmige Substanzen aufgeblasen es vermögen. Der Secretstrom schwemmt sie im allgemeinen doch rasch weg. Ist das Secret geruchlos geworden, so zeigt es keine Zersetzung mehr, es pflegt aber der Tampon als Fremdkörper lästig zu werden und regt eher durch den mechanischen Druck zur gesteigerten Secretion an. Man darf also im allgemeinen nicht erwarten, dass das Secret verschwindet. Eine Schleimhaut, wie die der Kieferhöhle, die in sich drüsige Elemente birgt, muss absondern solange sie existirt; man wird demnach durch die Tamponade nur so lange eine Verringerung des Secrets erzwingen, solange durch Zersetzungserreger die Vermehrung des Secrets bedingt wird. Ist die Zersetzung beseitigt, wird eher durch die Tamponade eine Steigerung der Secretion hervorgerufen werden. Dementsprechend ist auch hier durch die Beschaffenheit des Secrets das Zeichen gegeben, welches zum Fortlassen der Tamponade auffordert.

Einfaches Ausblasen des Secrets aus der Höhle, Vermeidung jeder Verhaltung und Ansammlung desselben bewirken dann am schnellsten normale Secretionsverhältnisse.

Diese Auseinandersetzungen mögen genügen, um Ihnen zu zeigen, dass wir von einem so vielfach gehandhabten Verfahren nur dann wahrhaft Nutzen ziehen und mit demselben Erfolge erzielen werden, wenn wir fern von jeder gedankenlosen Schablone im einzelnen Falle erwägen, wie das Verfahren zu verwenden ist, und was es uns unter den obwaltenden Verhältnissen zu leisten vermag. Wenn ich Ihnen damit einige Winke gegeben habe, welche Ihnen in Ihrer Thätigkeit Nutzen bringen, bin ich vollauf befriedigt.

*[Nachdruck verboten.]*

# Salubrol, ein Ersatz für Jodoform.

Von

**Paul de Terra**, Zahnarzt in Zürich.

Im Hinblick auf den umfangreichen Arzneischatz, welcher nicht nur in der Medicin und Chirurgie, sondern auch in der Zahnheilkunde vorhanden ist — wobei allerdings wieder zugegeben werden muss, dass das Ideal eines Antisepticums, soweit es seine Verwendung im Munde betrifft, immer noch nicht gefunden ist —, wird wohl jedes in dem letzten Decennium aufgetauchte „neue Antisepticum" mit einem gewissen nicht unberechtigten Misstrauen betrachtet. Viele dieser Medicamente haben auch in unserer Praxis reiche Verwendung gefunden, während andere bald wieder in Vergessenheit geriethen; manche wurden als wahre Wundermittel angepriesen, entsprachen aber nachträglich nicht den auf sie gesetzten Erwartungen, — sie beschlossen als sog. Eintagsfliegen ihr kurzes Dasein. Es würde zu weit führen, wollte ich auf die einzelnen Antiseptica näher eingehen und dieselben nach ihren Vorzügen und Nachtheilen einer Kritik unterziehen: soviel ist erwiesen, dass keines dieser Mittel vollkommen ist. Bei einigen ist es die stark corrodirende Wirkung (Carbol, Sublimat), welche die Anwendung vielerorts erschwert und besonders für die Wurzelbehandlung unpraktisch macht, bei anderen ist es die toxische Nebenwirkung (Carbol, Sublimat, Jodoform), welche dringende Vorsicht erheischt, oder der schlechte Geruch (Jodoform), der brennende Geschmack (Thymol, Carbol), die geringe antiseptische Kraft (Borsäure, Creolin, Diaphterin, Formalin), oder endlich das schwere Löslichkeitsverhältniss (Thymol, äther. Oele), — alles Factoren, die uns noch immer nach einem idealen Antisepticum suchen lassen, das alle guten Eigenschaften eines solchen in sich trägt, ohne die erwähnten Nachtheile zu besitzen.

In der Chirurgie dominiren noch heute Carbol, Sublimat und Jodoform; in der Zahnheilkunde werden diese Antiseptica ebenfalls mit Vorliebe verwendet, sind jedoch nicht von der gleichen Bedeutung, wie dort. Für die Behandlung der Zähne bezw. der Zahnpulpa brauchen wir hauptsächlich zwei Specifica: eines zur Behandlung der zu conservirenden Pulpa, ein anderes für die Wurzelkanäle, sobald die Pulpa zerstört ist. In beiden Fällen nun

ist ein Antisepticum mit Aetzwirkung geradezu unpraktisch; besonders für Wurzelantisepsis erscheinen mir Carbol und Sublimat als höchst gefährlich, zumal, wenn diese starken Mittel nicht mit der äussersten Vorsicht gebraucht wurden und beispielsweise durch das Foramen apicale hindurch oder bei durchlöcherten Kanalwänden in das Alveolarfach drangen oder durch einfache Resorption dorthin gelangten. Wie viele Pericementitiden sind die Folge dieser unheilvollen Carbol- und Sublimatbehandlung gewesen nebst der sehr leicht dadurch möglichen Nekrose mit Verlust des betreffenden Zahnes oder gar des ganzen Alveolarfaches.

Das einzige Specificum, welches wir bisher in allen Fällen von Pulpitis und Pericementitis ohne jede Gefahr für die zarten Gewebe anwenden konnten, ist das Jodoform. Letzteres besitzt bekanntlich keinerlei Aetzwirkung und wird deshalb hauptsächlich für Wurzelbehandlung zu einem unschätzbaren Antisepticum. Dass aber das Jodoform trotz seiner antiseptischen Eigenschaft keine baktericide Wirkung hat, haben die Untersuchungen Miller's u. A. bewiesen, wie denn überhaupt schon bald nach der Entdeckung dieses damals geradezu epochemachenden Mittels im Jahre 1882 auf der medico-chirurgischen Gesellschaft in London auf die Unzulänglichkeit des Jodoforms hingewiesen wurde. Damals wurden gelegentlich dieser Versammlung verschiedene Bacillenformen, darunter auch Koch'sche Tuberkelbacillen, ausgestellt. Ein besonderes Interesse nahm ein Präparat in Anspruch, welches Eiter aus einem Abscesse zeigte, in welchem Mikrokokken in üppiger Blüthe standen, trotz reichlicher Anwendung von Jodoform.

Auch in der Zahnheilkunde machte das Jodoform Furore. Das beweisen die in den achtziger Jahren in den verschiedenen Fachschriften erschienenen Arbeiten von Scheff, Skogsborg, Chrustschew, Witzel u. A., ja es entstand ein förmlicher Streit darüber, wem die Priorität gebührte, dieses Mittel zuerst in die Zahnheilkunde eingeführt zu haben. Jedenfalls wurde durch die Anwendung des Jodoforms ein bedeutender Schritt zur Förderung der conservativen Zahnheilkunde gethan, indem Witzel uns mit seinen werthvollen Pulpaamputationen und Pulpaüberkappungen bekannt machte und ebenso Scheff und Skogsborg mit ihren Jodoformpasten. Die begeisterten, äusserst sanguinisch gefärbten Berichte über Jodoform setzten sich noch viele Jahre fort und

verschwanden allmählich gegen das Jahr 1890; theils folgte diesen auf das Jodoform gesetzten grossen Hoffnungen eine Reihe von Enttäuschungen, theils waren es andere neue Antiseptica, die am Horizonte auftauchten und dem Jodoform nicht unbedenkliche Concurrenz zu machen versuchten; ich erinnere an Sozojodol, Thymol, Thioform, Lysol, Pulpol, Creolin, Diaphterin, Formalin.

Dass man trotzdem das Jodoform noch immer am höchsten schätzt, beweist der Umstand, dass es noch immer bei Wurzelfüllungen eine grosse Rolle spielt und dass namentlich die Chirurgie noch immer nach einem Aequivalent sucht, welches bei den gleich guten Eigenschaften dieses vorzüglichen Wundheilungsmittels die unangenehmen Seiten desselben nicht besitzt. Von diesen letzteren kommen namentlich in Betracht: der penetrante Geruch, die toxische Nebenwirkung und die unvollkommene antiseptische Wirksamkeit.

Durch den widerwärtigen Geruch des Jodoforms, welcher bei vielen Patienten und auch Aerzten eine wahre Idiosynkrasie erzeugt, hat das sonst so ausgezeichnete Heilmittel eine ziemliche Einschränkung im Gebrauch bedingt, namentlich für uns Zahnärzte. Es wurden deshalb auch seit Darstellung des Mittels verschiedene Corrigentien empfohlen, welche zur Desodorisirung des Präparates dienen sollten (äther. Oele, Sassafras, Perubalsam und namentlich Cumarin), sowie ein angeblicher Ersatz für Jodoform in dem Jodol geschaffen. Abgesehen davon, dass alle diese Zusätze den Geruch des Jodoforms nicht wesentlich verbessern, so tragen sie zum Theil dazu bei, den antiseptischen Werth des Medicamentes herabzusetzen und machen sogar in dieser Form seine Anwendung in der Chirurgie fast unmöglich.

Die zweite Schattenseite des Jodoforms, die toxische Nebenwirkung, kommt allerdings mehr für die Medicin und Chirurgie in Betracht; in der Zahnheilkunde kann im allgemeinen von einer solchen Vergiftungsgefahr nicht gesprochen werden, da die jeweilen zur Verwendung kommende Quantität des Jodoforms wirklich zu gering ist. Allerdings darf nicht vergessen werden, dass die Einwirkung dieses Heilmittels auf den Patienten eine sehr verschiedene ist. Man hat z. B. schon 200 g auf einmal für eine Wundbehandlung gebraucht, ohne dass Vergiftungssymptome eintraten, und in einem anderen Falle berichtet Nussbaum über eine Jodoform-

intoxication nach Anwendung von kaum 0,5 g; Czerny verlor sogar einen Kranken nach Darreichung von 6 g. Das Gefährliche liegt eben darin, dass man niemals sicher ist, wieviel Jodoform in dem einzelnen Falle vom Patienten vertragen wird. Die Vergiftungserscheinungen treten oft ganz plötzlich ein, ohne dass der Arzt es ahnt, bisweilen oft lange nach der Behandlung; gerade darauf beruht die schlimme Eigenschaft des Jodoforms, dass das Jod, welches der wichtigste Bestandtheil desselben ist und zu 96 Proc. in dem Präparat enthalten ist, oft erst nach längerer Zeit aus dem Organismus geschieden wird und so die gefürchtete cumulative Wirkung erzeugt. Der Urin der mit Jodoform behandelten Kranken kann wochenlange Reaction zeigen, ohne dass inzwischen das Medicament neu applicirt wurde.

Fassen wir nun diese drei bedeutenden Mängel des Jodoforms zusammen, so könnte hiernach ein Antisepticum, welches diese Nachtheile nicht besitzt, dabei aber in seinem Verhalten dem Jodoform in allen guten Eigenschaften ähnlich ist, noch dazu den Vortheil der grösseren antiseptischen Kraft in sich hat, entschieden dazu bestimmt sein, das Jodoform nicht nur vollauf zu ersetzen, sondern sogar zu verdrängen.

Ein derartiges Antisepticum und Wundstreupulver scheint nun gefunden zu sein. Ein Züricher Chemiker, Dr. Schuftan, hat vor längerer Zeit ein Präparat dargestellt, das den oben erwähnten Bedingungen vollauf entspricht und von den Farbwerken in Höchst bei Frankfurt a/Main unter dem Namen Salubrol in den Handel gebracht wird. Seine Entstehung verdankt das Präparat der Einwirkung von Brom auf Methylenbisantipyrin, und seine Zusammensetzung entspricht annähernd derjenigen eines Tetrabromderivates; das Brom ist in ihm sehr locker gebunden und an dieser Eigenschaft scheitern die Versuche, die Verbindung umzukrystallisiren. Es muss indessen bemerkt werden, dass das Präparat an sich durchaus beständig ist und erst bei Berührung mit organischer Substanz ganz allmählich und theilweise Brom abgiebt, und gerade hierauf ist wohl auch die antibakterielle Wirkung des Salubrols zurückzuführen. Die antiseptische Eigenschaft des Jodoforms findet ja ebenso darin ihre Erklärung, dass das in ihm enthaltene Jod zur Gruppe der Halogene gehört, die alle eine starke Verwandtschaft zum Wasserstoff haben, indem das frei werdende

Halogen sich mit dem Wasserstoff des in den Geweben enthaltenen Wassers verbindet, wodurch Sauerstoff frei wird, der dann die septische Masse oxydirt.

Das Salubrol ist ein äusserst feines, schwefelgelbes Pulver, welches in Geruch und Geschmack an die „Apotheke" erinnert; es ist unlöslich in Aether und Wasser, leicht löslich dagegen in Alkohol und Chloroform. In Wasser und besonders in Glycerin bleibt Salubrol lange Zeit innig suspendirt, so dass es sich auch zu Injectionen und sehr gut zu Pasten eignet.

Ausser dem Vorzug der Geruchlosigkeit hat Salubrol vor dem Jodoform noch den bedeutenderen Werth, nicht giftig zu sein. Das haben die zahlreichen Versuche an Thieren und in den verschiedenen Spitälern und Hautkliniken Deutschlands und der Schweiz, die Anwendung in der Privatpraxis vieler Specialisten und die äusserst gewissenhaften Experimente des Dr. Silber in Breslau bewiesen.[1]) Dass übrigens eine toxische Wirkung des Salubrols ausgeschlossen erscheint, liegt ja auf der Hand, wenn man die chemische Zusammensetzung des Medicamentes berücksichtigt, denn Brom ist im Gegensatz zum Jod in allen seinen Verbindungen nicht giftig und hat deshalb auch in der Therapie die weiteste Verbreitung gefunden; wenngleich nicht geleugnet werden kann, dass auch Bromexantheme einen länger andauernden Gebrauch dieses Mittels ungeeignet erscheinen lassen, so steht immerhin diese unerwünschte Nebenwirkung in keinem Vergleich zu den schweren toxischen Erscheinungen, welche, wie schon erwähnt, bei den geringsten Gaben von Jodoform oftmals in so bedrohlicher Weise auftreten können.

Der dritte Vorzug des Salubrols ist seine bedeutende antiseptische Kraft, seine bakterieide Wirkung. Wenngleich in der Chirurgie, wie auch in der Zahnheilkunde ein möglichst aseptisches Verfahren angestrebt wird, so kann bei gewissen eitrigen septischen Processen eine antiseptische Behandlung nicht umgangen werden, und manche Operationen erfordern deshalb die Antisepsis, weil es nicht immer möglich ist, das Operationsfeld frei zu halten. Ohne auf die bakteriologischen Experimente Silber's näher einzu-

1) Vgl. Berl. klin. Wochenschrift 1896: Salubrol, ein neues antiseptisches Streupulver von Dr. M. Silber, bish. Assistenzarzt an der Kgl. Hautklinik und im Fränkel'schen Hospital in Breslau.

gehen — ich verweise in dieser Beziehung auf den erwähnten Aufsatz —, so kann ich immerhin nicht unerwähnt lassen, dass sich die Züchtungsversuche auf fünf Species bezogen: Bacillus prodigiosus, pyoceanus, tetragenus, staphylococcus und Milzbrand. Aus allen diesen Experimenten erhellt zur Genüge, dass Salubrol eine ausgesprochene baktericide Kraft besitzt. Jodoform hemmt die Bakterien in ihrem Wachsthum, tödtet sie aber nicht. Mit Jodoform bestreute Culturen gedeihen zwar nicht weiter, von dem Antisepticum wieder befreit und auf frischen Nährboden gebracht, wachsen sie aber wieder. Salubrol dagegen hemmt nicht nur das Wachsthum der in der Ausbildung begriffenen Bakterien, sondern tödtet auch bereits üppig entwickelte Culturen ab.

Silber hat nun, gestützt auf diese Versuche im Laboratorium, das Salubrol auch praktisch verwendet und dessen Werth für die Wundbehandlung festgestellt. Bei allen diesen Fällen (Abscess, Furunkel, Panaritium, Combustio) zeigte das Salubrol eine hohe austrocknende Kraft (nässende Flechte). Letztere wurde ja schon immer als Hauptfactor für die Wundheilung angesehen, denn Hippokrates lehrte schon: Das Trockene nähert sich dem Gesunden, und was trocken ist, ist gesund. Diese Neigung zur Bildung eines trockenen Schorfes ermöglicht es, dass kleine Wundflächen nach der Bestreuung mit Salubrol ohne jeden Verband gelassen werden können. Die Granulationen sahen stets frisch aus. Bei putriden Processen erfolgte oft eine reichlichere Secretion, die aber nach einigen Tagen nachliess, worauf die Wunden, etwas langsam allerdings, zur Heilung kamen. Bei gewissen Abscessen empfiehlt sich die Anwendung des Salubrols als Pulver wegen seiner Neigung zu Schorfbildung weniger, in solchen Fällen bewährt sich Salubrolgaze vorzüglich. Die Granulationen entwickeln sich kräftig unter Ausbildung einer schmalen festen Narbe. Besondere Erwähnung verdient hierbei, dass die Salubrolgaze vor dem Gebrauch nicht sterilisirt zu werden braucht, wie Jodoformgaze. Silber bestreute des Vergleiches halber bei Behandlung eines ausgebreiteten Lupus eine grosse Wundfläche mit Salubrol und eine andere mit Jodoform. Beide Stellen heilten ungefähr in der gleichen Zeit ab; die mit Salubrol behandelte um etwas rascher, auch war die Narbenbildung eine ungleich festere, als bei Jodoform. Nebenbei kam auch die austrocknende Kraft des Salubrols hier zur Geltung, indem

die trotz der Cauterisation leicht sickernde parenchymatöse Blutung sehr rasch stand. Bei sehr grossen Flächenwunden empfiehlt Silber das Salubrol nicht, weil hier die austrocknende Kraft des Präparates zu sehr überwiegt und eine reiche frische Granulationsbildung nicht zulässt.

Aufmerksam gemacht auf diese günstigen Experimente mit Salubrol, nahm auch ich das Medicament in meine Praxis auf. Nachdem mir von der Fabrik in Höchst ein Quantum Salubrol zu Versuchszwecken zugeschickt worden war, verwendete ich dieses Präparat seit ungefähr zwei Monaten täglich in 20 Fällen durchschnittlich. Ohne auf die einzelnen Fälle näher einzugehen, kann ich nur constatiren, dass ich das Salubrol bei allen Gelegenheiten, wo ich sonst Jodoform zu nehmen pflegte, mit grösstem Erfolg benutzt habe. Nach meinen praktischen Fällen zu urtheilen — denn für bakteriologische Untersuchungen fehlte es mir an Zeit —, steht das Salubrol in keiner Weise dem Jodoform nach, und ich begreife nach den Experimenten, die ich mit Salubrolpasta in nicht ganz gereinigten Cavitäten und Wurzelkanälen anstellte — indem ich die Pasta unter Guttaperchaverschluss 3 — 14 Tage liegen liess —, dass das neue Antisepticum eine durchaus baktericide Kraft haben muss, sonst wäre wohl in der Mehrzahl dieser Versuchsfälle eine Pericementitis die nothwendige Folge gewesen. Alveolarpyorrhoe konnte ich während der letzten Monate leider nicht in Behandlung bekommen, sonst hätte ich gern die Wirkung des Salubrols auch hier probirt. Die meisten mit Salubrol behandelten Fälle erstreckten sich auf Pulpitis, Pulpaüberkappung, Pulpaamputation, Wurzelbehandlung in allen Stadien der Entzündung und auf Wurzelfüllungen. Die dem Salubrol nachgerühmte austrocknende Kraft habe auch ich in einem Falle von Hämorrhagie nach der Extraction eines unteren zweiten Molaren mit Befriedigung constatiren können. Der betreffende Patient, anämisch und Hämophile, hatte nach jeder Extraction tagelange Blutungen gehabt; ich tamponirte daher bald nach der Entfernung des Zahnes beide Alveolen mit Salubrolwatte und war sehr angenehm überrascht, dass die Blutung sofort stand, um nicht mehr wiederzukehren. Es mag ja immerhin zugegeben werden, dass auch der Zufall bei meinen Experimenten öfter eine Rolle gespielt hat; dennoch erscheint mir mit Rücksicht auf die Anzahl dieser Ver-

suche, trotz der verhältnissmässig kurzen Zeitdauer von zwei Monaten, dass das Salubrol antiseptische Eigenschaften in hohem Grade besitzt; ich glaube sogar, dass dieses Mittel, welches in keiner Weise dem Jodoform nachzustehen scheint, letzteres vielmehr in seinem Werthe überragt und vor allem die unangenehmen Eigenschaften desselben nicht hat, mehr wie ein anderes dazu berufen sein dürfte, das Jodoform ganz aus dem Arzneischatz der Medicin und der Zahnheilkunde zu verdrängen.

Für den praktischen Gebrauch habe ich mir das Salubrol in folgenden Formen präparirt: als Salubrol-Arsenpasta, als Salubrol-Glycerinpasta, als Salubrol-Alkohol- und Salubrol-Chloroformlösung. Für Injectionszwecke bereite ich mir die Flüssigkeit (Aqua dest. 50, Salubrol 5) stets frisch, indem ich das Pulver mit etwas Wasser im Porzellanmörser verreibe und das restirende Quantum Wasser zufüge.

Die Salubrol-Arsenpasta (Ac. arsen. 3; Salubrol, Cocain ää 1, Ac. carbol. q. s. ut fiat pasta spissa) halte ich deshalb für sehr wirkungsvoll, weil durch den Zusatz von Salubrol der brandige Zerfall des Pulpaschorfes aufgehalten wird, wenn die Pulpa gangränös oder putrid wird.

Die Salubrol-Glycerinpasta entsteht, wenn das Pulver mit Glycerin (ohne weitere Zusätze) in einem Mörser innig verrieben wird. Auch die Beimischung von Zinkoxyd zu Pulpaüberkappungen halte ich für zwecklos; man kann die Pasta durch entsprechenden Zusatz von Salubrolpulver auf dickere oder dünnere Consistenz bringen. Diese Pasta hält sich im verschlossenen Glase ausgezeichnet, nur ist es nöthig, sie alle Tage mit einem Stäbchen durcheinander zu rühren, da das Salubrol mit der Zeit oben schwimmt. Die Salubrolpasta hat vor der Jodoformpasta, wie man sieht, den Vortheil, dass sie nicht wie letztere noch weiterer Zusätze bedarf, welche die Wirkung des Präparates, wie z. B. das einhüllende Kaolin oder das Zinkoxyd, schwächen. Die dicke Salubrolpasta bleibt stets weich und eignet sich deshalb vorzüglich für Ueberkappungen der Pulpa und zum Ausfüllen der Wurzelkanäle. Handelt es sich um decapitirte Pulpen, so lässt sich das nöthige Quantum der Pasta bequem und sicher auf die gewünschte Stelle fixiren und bleibt auch dort, selbst wenn Speichel zutreten würde, denn das Präparat hat gar keine Affinität zu Wasser. Dass

die Salubrolpasta ständig weich bleibt, ist selbstverständlich auch ein Vorzug vor den sog. Cementpasten, denn diese letzteren erfüllen niemals den Zweck einer antiseptischen Schutzdecke. Gerade dadurch, dass eine solche nachträglich erhärtet, verliert dieselbe jede antiseptische Kraft. Nur eine stets weich, bezw. flüssig bleibende Schutzdecke ist im stande, das Pulpagewebe resp. die zurückgebliebenen Pulpareste gegen weiteren fauligen Zerfall zu schützen und somit dauernd als antiseptische Masse zu wirken.

Die Salubrollösungen mittelst Alkohol und Chloroform (gesättigt und möglichst immer frisch bereitet) dienen mehr zu Reinigungs- und Austrocknungszwecken, bevor die Salubrolpasta eingeführt wird. Sie haben vor den Carbollösungen den grossen Vortheil, dass sie in keiner Weise arrodirend auf die benachbarten Schleimhäute wirken. Man kann also eine ganze Cavität (mit Alkohollösung) oder einen Wurzelkanal (mit Chloroformlösung) buchstäblich überschwemmen, ohne für die Weichtheile des Mundes fürchten zu müssen, selbst wenn der Patient von der Flüssigkeit schlucken sollte. Die Salubrol-Chloroformlösung benutze ich deshalb gern für die Wurzelkanäle, weil einmal das Chloroform die grössere Menge des Pulvers löst und dann auch, weil durch die schnellere Verdunstung dieses Lösungsmittels (unterstützt durch warme Lufteinblasung) das Salubrol fein vertheilt an den Kanalwänden haften bleibt.

Mein Füllungsverfahren bei Kanälen mittelst Salubrol ist sehr einfach. Nach erfolgter trichterförmiger Erweiterung der Kanalöffnung wird bei gangränösen und putriden Fällen zuerst ein Stückchen Kali causticum applicirt und mit einer feinen Kanalsonde allmählich bis zum Foramen apicale hinaufgeschoben. Ist hierauf die Verseifung des Kanalinhaltes erfolgt, so wird mittelst Pravaz'scher Spritze und nachheriger kräftiger Irrigationen durch lauwarmes Wasser der ganze Kanal gesäubert; dann wird mit einem flexiblen Kanalbohrer ohne jede Druckanwendung der ganze Kanal bis zum Foramen erweitert, eventuell letzteres perforirt, wenn es sich um Eiterung oder Nekrose der Wurzelspitze handelt. Die Austrocknung des Kanals geschieht am besten durch Salubrol-Chloroformlösung, welche auf fein ausgerollten Wattestengeln wiederholt den Kanal hinaufgeschoben werden; hierauf wird die Salubrol-Glycerinpasta allmählich eingepumpt, bis der Kanal halb gefüllt

ist. Den Verschluss bildet dann Rosa-Guttapercha, der mehrere Tage, eventuell noch länger liegen bleibt, um allfällige Reaction abzuwarten. Dann erst erfolgt die definitive Füllung, bei welcher das untere Drittel des Kanals in allen Fällen mit der möglichst dicken Salubrol-Glycerinpasta ausgefüllt bleibt; der andere Theil des Kanals wird mit Hill's Stopping vollendet, oder durch eine Metallhülse geschlossen, wenn es sich um Kronen- und Brückenarbeit handelt. Diese Metallhülse, die zur Aufnahme des entsprechenden Metallstiftes dienen soll, wird mit Phosphatcement fixirt, ohne dass von letzterem die Salubrolpasta verdrängt wird, die natürlich dazu bestimmt ist, einzig und allein das Foramen apicale zu schliessen.

Einen Umstand kann ich nicht unerwähnt lassen, der auch zu Gunsten des Salubrols spricht, wenn es sich darum handelt, die Pasta zur Sterilisirung der fauligen Massen zu benutzen. Es betrifft dies die sonst schon lobenswerthe Eigenschaft des Präparates, geruchlos zu sein. Da Carbol und besonders Jodoform nach tagelangem Liegen in einer cariösen Cavität oder in einem fauligen Wurzelkanal ihren charakteristischen Geruch beibehalten, so ist man nämlich nie ganz sicher, ob die gewünschte Sterilisation erfolgt ist. Salubrol dagegen wird ebenso wie das Sublimat den geringsten Fäulnissgeruch verrathen, sobald die faulig zerfallenen Massen nicht gänzlich sterilisirt sind. Gerade bei Jodoform täuscht in vielen Fällen der scharfe Geruch des Medicamentes darüber hinweg, und wenn man dann nicht ganz gewissenhaft vorgeht, so resultirt leicht ein Misserfolg nach dem Füllen des Zahnes. Viele Praktiker haben auch aus diesem Grunde die Sublimatpasta dem Jodoform vorgezogen. Nachdem wir nun aber in dem Salubrol ein Specificum gefunden zu haben scheinen, das das Sublimat in antibakterieller Wirkung vollauf ersetzt, und das allen bisherigen antiseptischen Mitteln in keiner Weise nachsteht, vielmehr eine Menge Vorzüge vor diesen besitzt, so dürfte es wohl nur eine Frage der Zeit sein, dem Salubrol den ersten Platz unter den Antisepticis einzuräumen.

Meine Versuchszeit mit diesem Mittel ist, wie schon erwähnt, eine kurze; immerhin hoffe ich, weitere günstige Resultate damit zu erzielen und behalte mir vor, darüber später zu berichten. Gleichzeitig empfehle ich den Collegen, auch ihrerseits Versuche

mit Salubrol anzustellen, denn nur durch gemeinsames Vorgehen lassen sich allfällige Mängel des Präparates herausfinden. Unsere Wissenschaft steht im Begriff, sich zu einer gänzlich conservirenden Heilkunde zu gestalten, die es ermöglichen dürfte, in wenigen Jahren vor dem Resultat zu stehen, dass die Extraction der Zähne — sofern dieselben dem Patienten Nutzen bringen können — ein überwundener Standpunkt sein wird.

---

# Verhandlungen der 35. Jahresversammlung des Central-Vereins deutscher Zahnärzte

am 7. u. 8. April 1896 in Erlangen,

erstattet von

Dr. **Georg Kirchner**, z. Z. erster Schriftführer.

## I. Oeffentliche Sitzung am 7. April.

Der Vorsitzende, Herr Prof. Dr. Hesse, eröffnete die Sitzung um $9^1/_2$ Uhr Vormittag mit folgender Ansprache:

Hochgeehrte Herren! Indem ich die 35. Jahresversammlung des Central-Vereins deutscher Zahnärzte eröffne, heisse ich Sie in Erlangen herzlich willkommen.

Der Beschluss unserer letzten Versammlung, diesesmal in Erlangen zu tagen, ist wesentlich unterstützt worden von dem Wunsche, uns den süddeutschen Collegen wieder einmal zu nähern, nachdem wir seit der Münchener Versammlung im Jahre 1888 den Norden und die Mitte Deutschlands bevorzugt hatten.

Die Wahl eines peripherisch gelegenen Versammlungsortes hat ihre Vortheile und ihre Nachtheile. Im allgemeinen ist die Meinung vorhanden, dass die Theilnahme eine grössere ist an central gelegenen Punkten, da diese den Mitgliedern annähernd gleiche Chancen des Besuches bieten. Auf der anderen Seite bringen wir uns den an der Peripherie wohnenden Collegen in eindringlichere Erinnerung, wenn wir ihre Heimat aufsuchen. Diejenigen, die sich auch zu einer Reise in die Mitte des Reiches nicht entschliessen, ergreifen dann doch einmal die Gelegenheit, die sich ihnen in der Nähe bietet, und so sehen wir dann zu unserer Freude eine Anzahl von Collegen, die wir sonst vermissen. Wenn es uns mit Erlangen gelungen ist, einen grösseren Zuzug süddeutscher Collegen zu veranlassen, so begrüssen wir dies mit Befriedigung, besonders in dem Jahre, wo wir die 25jährigen Gedenktage der ruhmvollen Zeit feiern, die den Norden und Süden Deutschlands dauernd vereint hat.

Das abgeschlossene Vereinsjahr hat unserem Stande eine normale Entfaltung seiner Aufgaben gewährt, aus der nur weniges hervorzuheben ist.

Die Aufstellung einer neuen zahnärztlichen Taxe in Preussen, die am 1. Januar 1897 in Kraft treten soll, entspricht einem lebhaften Bedürfniss, da die jetzige weder auf die gegenwärtigen Erwerbsverhältnisse, noch auf die zahlreichen Fortschritte eingerichtet ist, die unsere Berufsarbeiten seit ihrer Einführung erfahren haben. Viel wichtiger ist, auch für uns, der Plan der Preuss. Regierung, Aerztekammern zu errichten. Wenn es Manchem geschienen haben sollte, als ob man mit diesen Neuerungen in Preussen unnöthig lange gezögert hätte, da sie doch eine Anzahl kleinerer Staaten schon lange vorgenommen haben, so darf nicht übersehen werden, dass gesetzliche Bestimmungen principiell möglichst selten geändert werden sollen, um das öffentliche Vertrauen in die Rechtszustände nicht zu mindern, und dass in der Grösse des preussischen Staates ein Factor enthalten ist, der ihre Abänderungen schwieriger macht, als in einem kleinen Staate.

Dem Königreich Sachsen hat das vergangene Jahr eine den Aerztekammern entsprechende Einrichtung gebracht: den obligatorischen Beitritt aller approbirten Aerzte zu den ärztlichen Bezirksvereinen und die Ertheilung einer Disciplinargewalt an die Vertretung dieser Körperschaften über ihre Mitglieder. Der Wunsch der sächsischen Zahnärzte, sich dieser Organisation ebenbürtig einzugliedern, ist nicht in Erfüllung gegangen. Wir haben nur das Zugeständniss erlangt, dass den Zahnärzten der Beitritt in die ärztlichen Bezirksvereine gestattet wird. Dadurch wird die Wirksamkeit der Einrichtung natürlich für uns sehr herabgemindert, und die Enttäuschung unserer Erwartungen hatte in einem Theile der sächsischen Collegen den Wunsch erregt, unsere bereits bestehenden Beziehungen zu den Bezirksvereinen ganz zu lösen. Indessen hat es doch der Zahnärztliche Verein für das Königreich Sachsen für zweckmässiger gehalten, seinen Mitgliedern den ferneren Verbleib und weiteren Beitritt in die ärztlichen Bezirksvereine anzuempfehlen, denn wer eine Vermehrung des Contactes zwischen Aerzten und Zahnärzten wünscht, kann nicht daran denken, die vorhandenen Beziehungen zu vermindern.

Der Versuch des Vereins bayerischer Zahnärzte, an der Universität München ein zahnärztliches Institut zu errichten, hat den gewünschten Erfolg nicht gehabt. Obschon es beklagenswerth ist, dass die bayerische Volksvertretung der Forderung ihre Zustimmung versagt hat, so dürfen deshalb unsere bayerischen Collegen den Muth nicht verlieren. Wir sind auf dem Wege einer solchen Ausbreitung, dass ein Aufhalten nicht mehr möglich ist, und auch die bayerische Volksvertretung wird erkennen, dass es sich hier um

die Erfüllung einer Culturaufgabe handelt, der sie sich auf die Dauer nicht entziehen kann, ohne den Vorwurf der Indolenz auf sich zu laden.

In der Errichtung eines Institutes an der Universität Heidelberg ist schon eine Bestätigung dieser Voraussage enthalten. Die grosse Universität München dürfte es nicht lange ertragen, dass ihr die kleine des benachbarten Staates vorauseilt.

Eine Entdeckung, die allgemeines Aufsehen hervorgerufen hat, ist vor wenigen Monaten von der Nachbar-Universität unseres heutigen Versammlungsortes ausgegangen: die Mittheilungen des Prof. Röntgen über die Eigenschaften der Kathodenstrahlen. Es scheint mit dem Nachweis von Lichtstrahlen, die feste, undurchsichtige Körper durchdringen, der Anfang ungeahnter, neuer Kenntnisse in der Optik gegeben zu sein, deren weitere Entwicklung für Wissenschaft und Praxis gleich fruchtbringend werden kann. An der überraschenden Verwendung, die diese Entdeckung für die chirurgische Diagnostik bereits gefunden hat, ist unser Beruf zwar vorläufig nicht betheiligt, aber bei dem allgemeinen Interesse, das der Gegenstand bietet, haben wir erfreut die Gelegenheit ergriffen, unserer Versammlung einen Vortrag und Demonstrationen darüber zu verschaffen.

Zu den schmerzlichen Verpflichtungen unserer rückwärts gewendeten Betrachtungen gehört das Gedenken derer, die uns der Tod entrissen hat. Aus eigenen Kreisen haben wir nur zwei Mitglieder verloren, die Collegen Wolff-Berlin und Walther-Wiesbaden, denn die Nachricht vom Hinscheiden unseres Collegen Weil in München traf uns noch auf der Versammlung in Halle, aber um so grösser sind die Verluste, die wir über die engeren Grenzen unseres Verbandes hinaus erfahren haben. Ich brauche nur die Namen Ludwig, Thiersch, v. Bardeleben, Pasteur und Huxley zu nennen, um eine Vorstellung von der Grösse und Schwere der Verluste in Ihnen zu erwecken.

Was die Allgemeinheit hier betrauert, ist in ärztlichen Kreisen würdig zum Ausdruck gelangt; dem persönlichen Schmerz darf es versagt bleiben, sich öffentlich zu zeigen.

Lassen Sie uns aber der Entschlafenen zum Zeichen unserer dankbaren und unverlöschlichen Erinnerung dadurch gedenken, dass Sie sich von Ihren Plätzen erheben. — Gestatten Sie mir nun noch im Namen unseres Vereins Allen zu danken, die dazu beigetragen haben, dass auch diese Versammlung ihre Aufgaben würdig erfüllen wird.

Die Vortragenden in unseren öffentlichen Versammlungen haben darauf den ersten Anspruch und unter ihnen am meisten die Mitglieder der hiesigen Universität Herr Prof. Rosenthal und Herr Prof. Wiedemann. Wir Mitglieder des Vereins er-

füllen in unseren Mittheilungen ja einfach eine nothwendige Lebensbedingung für unseren Verein und wir finden in den Mittheilungen anderer Collegen eine sofortige Gegengabe. Diese beiden Herren erscheinen nur als freiwillig Gebende. Es ist ein Opfer persönlicher Güte, dass sie uns einen Theil ihrer freien Zeit widmen, aber sie vervollständigen damit die guten Erfahrungen, die wir gemacht haben, so oft unsere Versammlung auf eine Universitätsstadt gefallen ist.

Die Verwaltung der Stadt, deren Gastfreundschaft wir geniessen, zeichnet uns durch die Gegenwart des Herrn Oberbürgermeister Dr. Klippel aus. Wir freuen uns dieser ehrenden Theilnahme und dürfen darin eine Anerkennung der öffentlichen Gemeinnützigkeit unserer Berufsthätigkeit erblicken.

Herrn Prof. Partsch begrüssen wir zum erstenmale als unser Ehrenmitglied; dass er für uns die Entfernung von Breslau bis Erlangen überwindet, ist uns ausser der gegenwärtigen Befriedigung zugleich eine willkommene Gewähr für seine Theilnahme an unseren Aufgaben in der Zukunft.

Der Vorstand der „Harmonie" hat mit Bereitwilligkeit sein Haus zu unserer Verfügung gestellt und dadurch dem wissenschaftlichen und geselligen Theile unseres hiesigen Aufenthaltes ein würdiges Obdach gewährt.

Das Localcomité, dem die häuslichen Sorgen für unsere Unterkunft und Unterhaltung obliegen, ist diesmal mehr als gewöhnlich belastet gewesen, da sich ihre Arbeiten nicht auf viele Schultern vertheilen liessen. Der College Schneider hat sich, unterstützt vom Collegen Dorn in Fürth, trotz zahlreicher anderer Geschäfte und trotz schwankender Gesundheit, hier unermüdlich für uns erwiesen.

Der Verein bayerischer Zahnärzte hat einen namhaften Beitrag zur Förderung unserer geselligen Bestrebungen gespendet und damit einen erwünschten Beweis geliefert, dass das Gefühl der Zugehörigkeit der Local- und Landesvereine zu dem Central-Verein nicht ermattet ist.

Endlich begrüsse ich die Herren Collegen, die als Gäste unter uns weilen, und wünsche, dass wir ihnen die gleiche Befriedigung gewähren, wie uns ihre Anwesenheit. Dann wird auch diese Versammlung durch Förderung collegialen Zusammenhanges und fachmännischer Vertiefung ihre vornehmsten Aufgaben erfüllen.

Hierauf ertheilt der Vorsitzende dem Herrn Oberbürgermeister Dr. Klippel aus Erlangen das Wort. Derselbe begrüsst die Versammlung im Namen der Stadt Erlangen auf das herzlichste und bemerkt, die Zahnheilkunde sei ein wichtiger

Zweig am Baume der Medicin und gereiche der leidenden Menschheit zum Wohle; er wünsche daher den wissenschaftlichen Verhandlungen des Central-Vereins deutscher Zahnärzte in den Mauern Erlangens den besten Erfolg, und bittet, der Stadt Erlangen ein freundliches Andenken zu bewahren.

Herr Dr. Schneider ergreift sodann das Wort, um die Versammlung im Namen des Localcomités willkommen zu heissen. Er hofft, dass es dem Localcomité gelingen wird, den lieben Gästen Erlangens den Aufenthalt daselbst so angenehm als möglich zu machen.

Herr Dr. Sternfeld begrüsst die Anwesenden im Namen des bayerischen Vereins. Er dankt dafür, dass der Central-Verein in diesem Jahre in Bayern tagt, bedauert jedoch lebhaft, dass die Collegen aus München nicht so zahlreich vertreten sind, wie erwartet werden konnte. Sobald in München erst ein königl. zahnärztliches Institut ins Leben treten wird, hofft Herr Sternfeld, den Central-Verein wieder einmal in München begrüssen zu können.

Der Vorsitzende ertheilt hierauf Herrn Prof. Dr. Partsch das Wort.

Herr Prof. Partsch: Meine Herren! Ich danke zunächst dem Vorsitzenden, Herrn Prof. Hesse, für die freundlichen Begrüssungsworte, die er an mich gerichtet hat; sodann drängt es mich, der Versammlung von dieser Stelle aus für meine im vorigen Jahre erfolgte Ernennung zum Ehrenmitgliede des Central-Vereins meinen wärmsten Dank auszusprechen. Ich verspreche, dass ich diese Ehrung nicht etwa als einen Ruheposten ansehen werde. Im Gegentheil, ich werde sie als einen Sporn betrachten, auch in Zukunft die wissenschaftlichen Bestrebungen des Central-Vereins nach besten Kräften zu unterstützen. (Lebhafter Beifall.)

Herr Prof. Partsch ergreift nun das Wort zu seinem Vortrage:

## „Ueber Tamponade."

[Vergl. S. 217.]

Herr Prof. Hesse: Ich danke Herrn Prof. Partsch für seinen interessanten Vortrag, und es freut mich, berichten zu können, dass ich ähnliche Erfahrungen wie Herr Prof. Partsch gemacht habe. Ich habe immer gefunden, dass es viele Patienten giebt, die behaupten, Bluter zu sein, ohne dass sich dafür ein bestimmter Anhalt finden lässt. Ein Fall von ausgesprochener Hämophilie ist mir bisher in meiner Praxis noch nicht vorgekommen. Ich werde gern das Eisenchlorid wegen seiner ätzenden Eigenschaften gegen Jodoformgaze vertauschen.

Herr Parreidt: Ich möchte Herrn Prof. Partsch fragen, ob er nicht der Meinung sei, dass Cysten auch ohne jede Tamponade, nur durch Ausspülungen behandelt, leicht heilten.

Herr Prof. Partsch: Ich lege auf die Tamponade bei Behandlung von Cysten geringen Werth und tamponire nur in den Fällen, wo nach Eröffnung der Cyste eine starke Blutung eintritt.

Herr Schreiter: Ich bekenne mich ebenfalls zu denen, die bisher Eisenchloridwatte zur Tamponade verwendeten, und bin Herrn Prof. Partsch für seine präcisen Darlegungen sehr dankbar. Ich möchte die Gelegenheit benutzen, um auf Guttapercha als Deckverband nach ausgeführter Tamponade aufmerksam zu machen. Wie beim Schrott'schen Abdruck wird Guttapercha für sich oder unter passendem Blech- oder Drahtgerüst auf die mit Jodoformgaze u. s. w. bedeckten Theile gebracht. Während die Zahnreihen geschlossen bleiben, erhärtet der Verband und kann vom Patienten beliebig lange getragen, abgenommen und nach Bedarf wieder angelegt werden.

Herr Dr. Kühns: Das von Herrn Schreiter empfohlene Verfahren, eine Guttaperchadecke für den Tampon anzuwenden, erscheint mir doch, angesichts der Möglichkeit, dass Blutungen von neuem in der Nacht auftreten können, ohne dass Patient davon erwacht, nicht zweckentsprechend und ungefährlich. Ich empfehle statt dessen in solchen Fällen ein Stück Kork, welches passend zugeschnitten ist, zwischen die beiden Nachbarzähne zu pressen und auf diese höchst einfache Weise den Tampon zu fixiren.

Dies Verfahren lässt sich natürlich nur da anwenden, wo zu beiden Seiten der Extractionswunde feste, gesunde Zähne vorhanden sind.

Herr Dr. Dorn: Eine einfache Methode, die leichter als Kork- oder Guttaperchaverband zum Fixiren eines Tampons zwischen den Zähnen dient, ist die Anlegung eines Verbandes aus Abdruckmasse, der leicht anzulegen ist und rasch erhärtet.

Herr Dr. Kirchner: Ich bin schon seit Jahren zu der Ueberzeugung gelangt, dass bei wirklichen Hämophilen zuweilen Eisenchlorid und alle übrigen blutstillenden Mittel uns im Stich lassen. Infolgedessen verwende ich auch ausschliesslich Jodoformgaze zur Tamponade und halte es bei gefährlichen Blutungen nur noch für nöthig, den Tampon in geeigneter Weise zu fixiren. Ich möchte bei dieser Gelegenheit eines Falles Erwähnung thun, der schon deshalb allgemeines Interesse verdient, weil es sich um Hämophilie, die schliesslich den Tod des Patienten herbeiführte, handelt.

Der Patient, ein 32jähriger Mann, wusste, dass er Bluter war, und hatte sich schon als Knabe von zehn Jahren beinahe an einem Blutegelstich verblutet.

Zwei- und dreitägige Blutungen aus dem sonst gesunden, unverletzten Zahnfleisch waren bei dem Patienten ganz gewöhnliche Erscheinungen, die er nicht weiter beachtete. Er liess sich im Herbst 1887 — glücklicherweise nicht von mir — den ersten oberen Molar rechts extrahiren, wobei leider eine erhebliche Fractur der äusseren Alveolarlamelle erfolgte.

Patient blutete zunächst vier Tage ununterbrochen, ohne dieser Blutung besondere Bedeutung beizulegen; erst dann suchte er chirurgische Hilfe. Der behandelnde Chirurg suchte die Blutung durch den Paquelin zu stillen, was ihm jedoch nicht gelang. Hierauf wurde ich hinzugezogen, und es gelang mir, durch Tamponade und Fixirung des Tampons vermittelst einer Kautschukplatte, die an den Nebenzähnen mit Goldklammern befestigt war, die Blutung auf drei Wochen zu sistiren. Von dieser Zeit an gelang es immer nur noch, auf Tage der Blutung Herr zu werden, so dass schliesslich nach etwa drei Monaten an eine Fixirung des Tampons nicht mehr zu denken war, da die als Stützen dienenden Nachbarzähne lose und sehr empfindlich geworden waren. Von dieser Zeit ab half nur noch der Paquelin; aber auch immer nur für kurze Zeit, manchmal nur für Stunden.

Nachdem Patient, der mittlerweile in einer Privatklinik Unterkunft gefunden hatte, an einem Tage nahezu $1^1/_2$ l Blut verloren, stand plötzlich, ohne besonderes Zuthun von unserer Seite, die Blutung, welche $5^1/_2$ Monat gedauert hatte.

Zwei Jahre darauf verletzte sich der Patient beim Aufziehen einer Bierflasche unerheblich an der linken Hand durch einen Glassplitter und war trotz der sorgfältigsten ärztlichen Behandlung in vier Stunden todt.

Meine Herren! Sie sehen aus diesem Fall, dass es bei einem wirklichen Hämophilen reiner Zufall ist, wenn die Blutung steht. Ich rathe daher entschieden davon ab, Eisenchlorid, Chromsäure u. s. w. zu verwenden, denn ich habe die Erfahrung gemacht, dass der einfache Druck des Tampons besser und zuverlässiger wirkt, als alle blutstillenden Arzneimittel.

Ich stimme Herrn Prof. Hesse darin bei, dass echte Hämophilen sehr selten sind und dass viele Leute sich für Bluter halten, die es in der That nicht sind.

Herr Walkhoff: Ich empfehle einen ähnlichen Apparat, wie ihn der verstorbene Niemeyer schon vor 25 Jahren beschrieben hat. Derselbe nahm bei Hämophilen schon vor der Extraction einen Abdruck, machte dann eine Kautschukplatte, die an den Nachbarzähnen mit Gold- oder Kautschukklammern befestigt wurde

und den ganzen Alveolarrand umfasste. Den äusseren und inneren Rand der Platte unterstopfe ich mit Weich-Kautschuk, wodurch die Extractionswunde gut verschlossen wird.

[Der von Herrn Dr. Röse-München angemeldete Vortrag fällt aus, da Herr Dr. Röse nicht anwesend ist.]

Der Vorsitzende ertheilt nun Herrn **Schreiter** das Wort zu seinem Vortrage:

**„Ueber Wurzelbehandlung mit Kali hydricum."**

Herr Schreiter bemerkt, dass er nicht die Absicht habe, einen längeren Vortrag über die Wurzelbehandlung mit Kali hydricum zu halten, dagegen das Behandlungsverfahren morgen Nachmittag in der Schneider'schen Poliklinik demonstriren werde.

Sodann erhält Herr Dr. **Kirchner** das Wort zu seinem Vortrage:

**„Die Wurzelbehandlung vermittelst der Galvanokaustik."**

[Vergl. S. 177 im Maiheft.]

Hieran schliesst sich folgende Discussion:

Herr Dr. Sternfeld-München: Es ist gewiss jede neue Methode, die zu so befriedigenden Resultaten führt, wie sie College Kirchner erwähnte, freudigst zu begrüssen, es sollen aber deshalb ältere Methoden, die sich wohl bewährt haben, nicht von kurzer Hand verdrängt werden. Eine solche Methode der conservativen Behandlung todter Zähne ist die kürzlich von Sachs-Breslau veröffentlichte, die am Breslauer zahnärztlichen Institut seit längerer Zeit geübt wird und deren Vorzüglichkeit ich nach etwa halbjähriger Erfahrung vollständig bestätigen kann. Mittelst Donaldson'scher Nervkanalcleaners werden die Wurzelkanäle von ihrem Inhalt sorgfältig befreit und mit einer Mischung von Thioform und Creolin ää gründlich desinficirt. Diese Mischung bewährt sich ausserordentlich, und ich ziehe sie der Lösung von Jodoform im Eucalyptusöl, die ich viele Jahre verwendete, entschieden vor, da ich mit derselben fast immer in der kürzesten Zeit zum Ziele gelangte. Zur Füllung der Wurzelkanäle verwendet Sachs die White'schen Nervkanalpoints, deren Einführung in die Wurzelkanäle resp. Dichtung in denselben dadurch sehr erleichtert wird, dass man sie in eine Lösung von Guttapercha-Chloroform taucht; dieser Lösung setzt man zweckmässiger Weise einige Tropfen Zimmtöl zu, wodurch die Verdunstung des Chloroforms aufgehalten und die Eindickung der Lösung sehr verlangsamt wird. Wenn auch zugegeben werden muss, dass einzelne Wurzelkanäle sehr schwer oder gar nicht zugänglich sind, so wird man bei einiger Uebung und Ausdauer doch in weitaus den meisten Fällen zum

Ziele gelangen. Meine Erfahrungen erstrecken sich bisher auf einige Hundert Fälle von Wurzelfüllungen, und betone ich nochmals, dass ich fast gar keine Misserfolge zu verzeichnen habe.

Herr Schreiter-Chemnitz: Ich bekenne mich auch zu denen, welche erst seit den letzten Jahren, und zwar angeregt durch die in der Monatsschrift 1891 veröffentlichte Arbeit des Collegen Kirchner, das Platina candens bei Wurzelfüllungen regelmässig benutzen, und kann Ihnen nach meiner Erfahrung nur das bestätigen, was Herr Kirchner Ihnen soeben mitgetheilt hat. Allerdings halte ich die Anwendung der Kali- oder Natronmittel für die Reinigung und das Durchgängigmachen der Kanäle nach ihrer gehörigen Eröffnung für eine sehr wesentliche Erleichterung der Vorbereitung eines jeden Wurzelkanals zum Füllen. Ich möchte die Gelegenheit benutzen, und Sie entschuldigen wohl diese Abschweifung, Ihre Aufmerksamkeit auf die Vorzüge der Galvanokaustik in ihrer ausgiebigsten Anwendung in unserer täglichen Praxis, abgesehen von der bei den Wurzelfüllungen, zu lenken. Sie bildet ein so vorzügliches Hilfsmittel bei der Behandlung cariöser Milchzähne, dass ihre Anwendung nicht genug empfohlen werden kann. Das Excaviren wird nach kurzer Application des Platina candens schmerzlos möglich, die Sterilisirung der etwa oberflächlich in Mitleidenschaft gezogenen Pulpa erfolgt rasch und sicher; die Füllung kann sofort vollzogen werden.

Auch in Fällen sehr empfindlichen Zahnbeines lässt die kurze Anwendung der glühenden Schlinge unter allen Mitteln noch den besten und raschesten Erfolg eintreten.

Ich bin der Ansicht, dass die Galvanokaustik noch viel zu wenig allgemeine Verwendung findet.

Herr Fenthol-Leipzig: Ich danke dem Herrn Collegen Kirchner für die Anregung, die er uns gegeben hat, die Galvanokaustik auch zur Wurzelbehandlung von Zähnen mit gangränöser Pulpa zu benutzen. Besonders aber möchte ich noch auf ein Moment aufmerksam machen, das Herr College Kirchner auch schon erwähnt hat, und welches, wie ich glaube, nicht oft genug hervorgehoben werden kann, ich meine die gründliche mechanische Reinigung der Wurzelkanäle. Wie die verschiedenen Medicamente und Methoden auch heissen mögen, die zur Desinfection und Sterilisirung des putriden Wurzelinhalts dienen sollen, sie würden alle sehr zweifelhafte Resultate ergeben, wenn nicht die Wurzelkanäle vorher gründlich mechanisch gereinigt würden. Alle diejenigen Herren Collegen, die Hervorragendes auf dem Gebiete des Wurzelfüllens leisten, legen hierauf besonderen Werth. Eine eingehendere Arbeit hierüber hat unser Herr Prof. Hesse bereits vor zwölf Jahren geschrieben, und kann ich seine Methode nur ganz besonders empfehlen.

Herr Dr. Flörke-Bremen: Ich verwende auch schon seit Jahren die Galvanokaustik und kann deren Anwendung nur empfehlen. Es erscheint mir jedoch wichtig, die verkohlten Pulpenreste, welche an der Platinaschlinge haften bleiben, jedesmal, bevor eine Neubenutzung der Schlinge erfolgt, gründlich zu beseitigen, um den Kanal nicht zu verunreinigen.

Herr Dr. Kirchner: Herrn Collegen Sternfeld erwidere ich, dass meine Methode bereits $6^1/_2$ Jahre alt ist, ich also mindestens dieselbe Erfahrung über die Zweckmässigkeit derselben besitze, wie mein Freund Sachs über die von ihm geübte, gewiss sehr vorzügliche Methode. Ich halte aber die Anwendung der Galvanokaustik bei Behandlung von Zähnen mit gangränöser Pulpa für die einfachste und am wenigsten zeitraubende Methode. Herr College Fenthol hat mich entschieden missverstanden, denn ich lege wohl einen Werth darauf, den Eingang des Wurzelkanals zu erweitern und ihn so weit zu reinigen, dass ich die Schlinge bequem einführen kann; ist dies aber geschehen, so verlasse ich mich einzig und allein auf die sterilisirende Wirkung der im glühenden Zustande eingeführten Nadel. Die verkohlten Reste der Pulpa im Wurzelkanal zurückzulassen ist ganz unbedenklich.

Der Vorsitzende ersucht hierauf die Versammlung, sich nach dem physikalischen Institut der Universität zu begeben, wo Herr Prof. Dr. Wiedemann seinen Vortrag „Ueber die Röntgen-Strahlen" halten wird. [Referat über den Vortrag von Herrn Westphal-Potsdam.]

Ausgehend vom Spectrum erklärte Herr Prof. Dr. Wiedemann an der Hand von äusserst gelungenen Experimenten zunächst das Wesen der ultrarothen und ultravioletten Strahlen. Er zeigte, dass die ersteren durch ihre Wärmewirkung, die letzteren und die übrigen zu dieser Kategorie gehörigen unsichtbaren Strahlen durch ihre Wirkung auf fluorescirende Körper und auf die photographische Trockenplatte für das menschliche Auge erkennbar gemacht werden können. Hierauf demonstrirte der Vortragende die Ueberschlagskraft des Funkens hochgespannter Elektricität bei der einfachen Elektrisirmaschine bis zum grossen Rumkorff'schen Apparate, zuerst in der atmosphärischen Luft, dann in einer allmählich ausgepumpten Hittorf'schen Röhre. Er erinnerte daran, dass der letztere Name ein Beispiel abgebe für die so häufige Erscheinung, dass eine vollständig deutsche Erfindung nach einem Ausländer genannt werde, der sie nur etwas verbessert habe. Hittorf sei der Erfinder der sogenannten Crook'schen Röhre und nicht Crook. Bei diesem Experiment

mit der Hittorf'schen Röhre war es besonders interessant, zuzusehen, wie die Farben analog der allmählichen Luftverdünnung sich veränderten. Das bläuliche negative Licht an der Kathode und der dunkle Raum in der Mitte dehnten sich immer mehr aus, während das Licht an der Anode bald ganz verschwand. Er zeigte dann die Eigenschaften der Kathodenstrahlen, ihre Ablenkbarkeit durch den Magneten, ihre geradlinige Fortpflanzung, ihre Umsetzung in mechanische Kraft und Wärme.

Nachdem der Vortragende so die Grundlagen für das Verständniss der Röntgen-Strahlen gelegt hatte, ging er zu ihrer Entdeckung selbst über. In einem dunklen Zimmer hatte Prof. Röntgen eine Hittorf'sche Röhre mit schwarzem Papier umwickelt. Beim Schliessen des Stromkreises leuchtete nun eine mit Platincyanür bestrichene Platte hell auf. Diese Erscheinung konnte nur durch Strahlen bewirkt werden, die durch das schwarze Papier hindurchgegangen waren. Bei näherer Prüfung zeigte sich, dass diese Strahlen mit Leichtigkeit durch Holz, Papier, thierische Gewebe, schwer dagegen durch Metall, Glas und Knochen hindurchgingen. Hierdurch war es z. B. möglich, Hände so zu photographiren, dass in ihnen die Knochen sichtbar wurden. Derartige Bilder wurden vom Vortragenden in überaus grosser Anzahl und vorzüglicher Ausführung mit Hilfe des Projectionsapparates vorgezeigt. Ferner Photographien von einer Maus, von Froschbeinen, Kieler Sprotten, einem Embryo mit mangelhaft verkalktem Knochensystem, einer Hand mit Gichtknoten, Zähnen mit Füllungen u. s. w.

Herr Prof. Dr. Wiedemann bemerkt dann zum Schluss, dass König die Methode des Photographirens durch Abkürzung der Expositionszeit auf einige Minuten wesentlich verbessert hat. Die Firma Reiniger, Gebbert & Schall hat in dankenswerther Weise durch Construction billigerer Apparate, deren Preis von 1500 bis auf 200 ℳ herabgesetzt ist, ferner dazu beigetragen, die Anwendung des Verfahrens zu erleichtern.

Die Versammlung zeichnete Herrn Prof. Dr. Wiedemann durch lebhaften Beifall aus und der Vorsitzende, Herr Prof. Hesse, dankte dem Vortragenden für seine lichtvollen Ausführungen im Namen des Central-Vereins. (Schluss folgt.)

# Auszüge und Besprechungen.

**Hollaender: Das Füllen der Zähne.** Ein Leitfaden für Anfänger und Geübtere. Dritte, neu bearbeitete Auflage, 200 S., 106 Abbildungen. (Leipzig 1896, Arthur Felix.)

In dritter, neubearbeiteter Auflage liegt Hollaender's Werk vor, welches diesmal ebensowenig wie früher ein erschöpfendes Lehrbuch sein will, sondern vom Verf. selbst nur als Leitfaden titulirt wird. Als solcher wird es allen Anforderungen, welche man an ein derartiges Buch stellen kann, ganz wohl gerecht.

Nach Besprechung der zum Füllen benutzten Materialien und des Instrumentariums werden die Grundzüge für die Eröffnung und Präparation der Höhle, die Methoden der Trockenlegung und die Principien der Technik des Goldfüllens durchgenommen, worauf dann die verschiedenen Klassen von Cavitäten mit ihren Indicationen und Contraindicationen für die Anwendung der verschiedenen Füllungsmittel Berücksichtigung finden. Als Hauptkapitel folgt noch die Besprechung des Füllens bei blossliegenden oder erkrankten Pulpen und das Füllen der Wurzelkanäle.

In einigen Punkten, die in diesem Kapitel Besprechung finden, können wir dem Verf. nicht beipflichten. So wird z. B. auf S. 146 ff. dem Chlorzinkcement zum Auskleiden der Cavität, wenn die Pulpa schon sehr nahe liegt (selbst so nahe, dass sie rosaroth durchschimmert), das Wort geredet, trotzdem die unangenehm ätzende Wirkung dieses Mittels ja zur Genüge bekannt ist. Zum Ueberkappen freigelegter Pulpen zieht Hollaender eine Pasta aus Zinkoxyd mit Ol. Cinnam. und Creosot dem meist angewandten Fletcher's Artificial dentine vor; vor der Amputation der Pulpa warnt er; vom Cobalt sieht er keinen Vorzug vor dem Arsen. Zur ersten Behandlung des Abscessus apicale empfiehlt er das Albrecht'sche Mittel: Ol. phosphat. (auf Watte in den Kanal geführt und mit Guttapercha verschlossen).

Verf. war noch besonders bestrebt, die fremdsprachlichen Ausdrücke zu vermeiden, was im allgemeinen ja gewiss lobenswerth ist, wenn man sich dabei vorsieht, nicht über das Ziel hinaus zu schiessen. So möchten wir den Ausdruck Zahncaries (nach Hollaender „Zahnfäule") lieber beibehalten wissen, denn darüber, dass die Caries kein einfacher Fäulnissprocess ist, sind wir uns doch wohl endlich klar.

Im allgemeinen darf auch die neue Auflage des Buches, die ebenso wie die frühere gut ausgestattet ist, willkommen geheissen und den Kreisen, für die es geschrieben, empfohlen werden.

*Dr. Jung.*

**Wie studirt man Medicin?** Von Dr. **Hugo Dippe.** **Wie studirt man Zahnheilkunde?** Von Zahnarzt **J. Parreidt.** (Leipzig, 1896.)

In dritter, vermehrter Auflage liegt das bekannte kleine Schriftchen vor, welches schon so manchem Jünger der ärztlichen und zahnärztlichen Kunst auf den richtigen Weg geholfen hat, so dass es überflüssig erscheint, seine Vorzüge an dieser Stelle neuerdings hervorzuheben. *Dr. Jung.*

---

**A. Polscher: Lehrbuch der zahntechnischen Metallarbeit.** Bearbeitet unter Benutzung von Essig's Dental Metallurgy. Abtheilung I, $II_1$; 363 S. (Verlag von Georg Maske, Oppeln 1896.)

Abtheilung I des Werkes behandelt auf ca. 280 Seiten die Metallurgie in Rücksicht auf unsere speciellen Bedürfnisse. Leider ist ja mit dem Rückgange der Metalltechnik bei Vielen auch das Interesse für die Wissenschaft in beträchtlichem Grade geschwunden, so zwar, dass heute gar Mancher von den Grundprincipien der Legirungskunde u. s. w. so gut wie gar nichts weiss. Die Behauptung, dass man das Gold zu Platten u. s. w. viel besser aus grossen Werkstätten beziehe, weil es dann gleichmässiger zusammengesetzt sei, als wenn es im Atelier in verhältnissmässig kleinen Mengen hergestellt wird, hat ja wohl ihre Berechtigung; immerhin sollte aber der Modus der Herstellung jedem Zahnarzt geläufig sein, damit er wenigstens weiss, worauf diese oder jene Mängel, die die eine oder andere Legirung zeigt, zurückzuführen sind.

Es mag aus diesem Grunde von Manchem freudig begrüsst werden, ein Buch zu erhalten, in dem das alles hübsch beisammen steht, so dass er nicht nöthig hat, Specialwerke über Metallurgie zu Rathe zu ziehen, wenn er sich informiren will, doch wird auch der erfahrene Praktiker manchen Fingerzeig aus den einzelnen Kapiteln entnehmen können. Das eigentliche Fachinteresse allerdings nimmt Theil II mit seinem Titel „Zahntechnische Metallarbeit" in Anspruch.

Wennschon die bis jetzt erschienenen ca. $4^1/_2$ Bogen dieser Abtheilung einen Schluss auf das Ganze natürlich noch nicht zulassen, so ist doch der Eindruck im allgemeinen ein günstiger. Besprochen werden die Vorbereitung des Mundes zur Aufnahme eines Ersatzstückes, das Abdrucknehmen und die Artikulation. Befremdend auf uns wirkt, dass für das Abtragen von Zahnkronen der Zwickzange so sehr das Wort geredet wird. Es lässt sich, selbst wenn einmal ein noch starker Kronenrest abzutragen ist, dieser doch sicher und ohne jede Belästigung für den Patienten mit einem Fissurenbohrer durchschneiden. Unter den Abdruckmassen wird als den Meisten unbekannt feinstes Brauerpech empfohlen,

welches nach Polscher auch die Basis der Nernst'schen und der Diaphterin-Abdruckmasse ist. Für den Gypsabdruck kann sich Polscher nicht besonders begeistern! — (Ausführlicher auf die beiden Kapitel zurückzukommen, mag bis zum Erscheinen der weiteren vorbehalten bleiben.) *Dr. Jung.*

---

**Otto Torger** (Prag): **Die Hygiene des Mundes.** (Prag 1895.)

Das kleine, 60 Seiten starke, allgemein verständlich gehaltene Büchelchen kann auf das wärmste empfohlen werden, es sollte eigentlich in keiner Familie fehlen. Unter allen populär-wissenschaftlich gehaltenen Anleitungen über rationelle Pflege der Zähne nimmt es zweifellos den ersten Platz ein, sowohl was die sachgemässe Erläuterung als den Modus docendi anlangt. Jeder Zahnarzt, der es einer Mutter empfiehlt, wird sich selbst dadurch Nutzen schaffen. *Dr. Jung.*

---

**Harvalik** (Triest): **Beitrag zur Kenntniss der Caries der Zähne.** (Oesterr.-ungar. Vierteljahrsschr. f. Zahnh. XII. Jahrg., 1. Heft, S. 22.)

In der Erwägung, dass einige Erscheinungen bei der Caries durch die Säure-Mikroorganismen-Theorie nicht hinreichend erklärt werden können, hat Verf. Versuche angestellt, eine Ursache zu finden, deren Wirkung in allen Erscheinungen des cariösen Processes sichtbar ist. Er setzte Zähne der Einwirkung nascirenden Sauerstoffes aus und fand, dass sie dadurch vollständig entkalkt würden. Im Munde, meint Harvalik, sei die Ursache der freien Entwicklung des Sauerstoffes im Speichel zu finden. Das Ptyalin spalte als hydrolytisches Ferment den O von im Speichel enthaltenem Wasserstoffsuperoxyd ab. Zu beweisen bleibt nur noch, dass in acuten und anderen Fällen von Caries Wasserstoffsuperoxyd im Speichel vorhanden sei, bei fehlender Caries aber nicht. Verf. erklärt sich durch die Sauerstoffeinwirkung auch die Resorption der Milchzahnwurzeln. Auch glaubt er, dass seine Beobachtung werthvoll für die Therapie werden könne: z. B. könne man vielleicht die positive Elektrode zur Verflüssigung von Knochenauftreibungen verwenden. *Jul. Parreidt.*

---

**Pfister: Ein Fall vom Verschlucken des künstlichen Gebisses.** (Casuistische Mittheilungen aus Aegypten im Correspondenzblatte f. Schweizer Aerzte, XXVI. Jahrg., Nr. 5, 1. März 1896, S. 144.)

Einem Hôtelkellner war sein aus vier Zähnen an einer Kautschukplatte bestehendes Gebiss während des Schlafes in den Hals hinuntergefallen. Dyspnoë. Der Zeigefinger konnte den oberen Rand der Platte gerade noch fühlen, aber nicht erfassen. Es wurde jedoch

versucht, mit dem Fingernagel eine Ecke der querstehenden Platte zu lockern und von einer Seite den Körper herauszuhebeln. Beim dritten derartigen Versuche, der durch Würgebewegungen des Patienten unterstützt wurde, wurde das Gebiss herausbefördert.

*Jul. Parreidt.*

---

**Heitzmann und Bödecker: The earliest development of the lower jaw-bone.** (Dental Cosmos, August 1895.)

Verf. resumiren wie folgt: Die Bildung des Unterkieferknochens beginnt in der sechsten Woche des embryonalen Lebens. Ein knorpeliger Stab ist dann vorhanden (Meckel's Knorpel); doch wird dieser nicht zuerst in Knochen umgewandelt. Es ist vielmehr das embryonale Gewebe unter- und ausserhalb der Wurzel, welches das Material zur Bildung des Knochengewebes liefert. Beim Fortschreiten der Knochenbildung wird eine Grundsubstanz aus dem Protoplasma gebildet, welche am Körper herum liegt, die das Aussehen von Kiemen haben, und diese Grundsubstanz wird Sitz der Kalksalze. Zur gleichen Zeit verkalken einige embryonale oder medulläre Körperchen direct, entweder vor Beginn der Ossification oder nach der Einlagerung der Kalksalze in die Grundsubstanz, wodurch dann die calcificirten Schichten der letzteren verbreitert werden.

Der nächste Schritt ist eine Auflösung der Kalksalze und eine Verflüssigung der Grundsubstanz, mit Wiedererscheinen von Protoplasma in breiten, unregelmässigen Streifen. Zur selben Zeit entstehen Reihen von embryonalen oder medullären Körperchen, die sogenannten Osteoblasten längs der Ränder der calcificirten Schichten, aus dem protoplasmatischen Gewebe sowohl, als aus der Grundsubstanz des benachbarten myxomatösen Gewebes. Dann, nach wiederholter Verflüssigung der calcificirten Grundsubstanz, erscheinen globuläre oder semiglobuläre, multinucleäre, protoplasmatische Massen, das zukünftige Gebiet des Knochengewebes. Der hyaline (Meckel'sche) Knorpel wird zuerst verkalkt durch Abscheidung von Kalksalzen an den Rändern des Gebietes der Knorpelkörperchen. Darauf erscheint wieder Protoplasma in der sogenannten hyalinen Grundsubstanz und unter Vermehrung der Masse der vitalen Substanz in dem neugebildeten Protoplasma entstehen medulläre Körperchen, die das ganze Gebiet der früheren Knorpelkörperchen ausfüllen. Zuletzt werden auch die calcificirten Lagen an der Begrenzung dieser Gebiete verflüssigt, worauf die Medullarkörperchen freigelegt werden und die Osteoblasten bilden. Der Process der Ossification ist derselbe, einerlei, ob das Knochengewebe direct aus dem embryonalen oder medullären Gewebe gebildet wird, oder aus dem Gewebe, welches aus den ehemaligen Knorpelzellen hervorgeht.

*Dr. Jung.*

---

**W. A. Mills** (Baltimore): **Arch or span filling.** (Dental Cosmos, Febr. 1896.)

Die Zeiten ändern sich und mit ihnen nur zu leicht auch die Anschauungen; manches, was früher gut schien, gilt jetzt als verwerflich und umgekehrt. So hat uns allen wohl als besonders beherzigenswerthes Dogma gegolten, dass zwei gegenüber liegende Höhlen nicht durch eine Füllung geschlossen werden dürfen, wenn anders die Füllungsmasse sich nicht lockern solle. Mills ist gegentheiliger Ansicht, und man kann seinen Ausführungen nicht so ohne weiteres alle Berechtigung abstreiten, wenn man bedenkt, dass bei Brückenarbeiten doch oft genug auch zwei oder noch mehr Zähne unbeweglich zu einander verbunden werden. Die gute Eigenschaft hat eine Bogenfüllung, wie Mills eine solche doppelte Füllung nennt, jedenfalls, dass Speisereste nicht hochgebissen werden können und so alle Unannehmlichkeiten, welche hieraus zu resultiren pflegen, von vorneherein ausgeschlossen bleiben.

Verf. geht so vor, dass er, wenn mit Gold gefüllt werden soll, beide Zähne durch eine Ligatur mit Neusilberdraht zusammenhält, damit sie während des Stopfens nicht nachgeben; durch Auftragen von steif angerührtem Phosphatcement facial- und lingualwärts wird zugleich eine Matrize formirt, um nachher nicht zu viel Ueberschuss wegnehmen zu müssen. Unterschnitte wie gewöhnlich, jedenfalls nicht zu gering; Füllen so, als wenn nur eine Cavität vorhanden wäre.

Bei Verwendung von Amalgam empfiehlt es sich, an Stelle des Cementes Guttapercha als Matrize anzubringen und diese erst am nächsten Tage zu entfernen.

Mills sagt selbst, dass die Bogenfüllung nicht für alle Fälle in Anwendung zu kommen brauche; sie sei von besonderem Werth, wenn z. B. abnorme Stellung vorliegt und so schädliche Interstitien gebildet werden. Längere Beobachtung wird erst ein definitives Urtheil über die Methode berechtigt erscheinen lassen.

*Dr. Jung.*

---

**C. S. Case** (Chicago): **The esthetic correction of facial contours in the practice of Dental orthopedia.** (Dental Cosmos, Novbr. 1895.)

Verf. giebt in einem längeren Artikel, den kurz zu excerpiren nicht gut möglich ist, die Beschreibung einer Anzahl typischer Fälle von Deformitäten des Gesichtes, für deren Behandlung der „zahnärztlichen Orthopädie" eine dankbare Aufgabe zufällt. Der Aufsatz wird durch zahlreiche Abbildungen aufs vortrefflichste erläutert und kann ein eingehendes Studium desselben nicht dringend genug empfohlen werden. *Dr. Jung.*

**C. L. Alexander: Suspension denture.** (Dental Cosmos, December 1895.)

Alexander variirt die bekannte Methode des Ersatzes für einen Frontzahn (Befestigung an zwei kleinen Metallplättchen, die der lingualen Fläche der Nachbarzähne aufliegen und durch einen angelötheten Crampon Halt in kleinen Cavitäten finden) in der Weise, dass er den Zahn nicht in die Lücke passend schleift, sondern etwas breiter lässt, so dass er mit schrägem Rande auf der vorderen Kante seiner beiden Nachbarn aufruht. Beim Zusammenlöthen der Schutzplatte mit den beiden Rückenplättchen für die Nachbarzähne wird der Zahn nicht mit festgelöthet, sondern es wird um die Cramponlöcher ein kleines Kästchen aufgelöthet, welches später mit Amalgam ausgefüllt werden kann und so die Crampons hält. Es wird demnach erst die kleine Brücke ohne Zahn an die Nachbarn festcementirt, dann der Zahn von vorne her gegengepresst, die Crampons gebogen und das Kästchen mit Amalgam ausgefüllt.

Es dürfte sich ein ähnliches Vorgehen in manchen Fällen da empfehlen, wo in Rücksicht auf leichte Gefährdung der Porzellanfront von vorneherein auf die Möglichkeit eines Ersatzes bei Bruch der Front Rücksicht genommen werden soll.

*Dr. Jung.*

---

**M. Baudet: La résorption progressive des arcades alvéolaires et de la voûte palatine ou Mal perforant buccal.** (L'Odontologie, Juni 1895.)

Das Uebel ist wenig bekannt, wenn schon gut charakterisirt: die Zähne werden lose, fallen aus, der Alveolarfortsatz rareficirt und verschwindet zuerst am Oberkiefer, dann am Unterkiefer; das Gaumendach höhlt sich aus und wird durchlocht, ohne jedoch, dass sich Knochentheile abstossen. Durch diese Resorption kommt es zur Eröffnung des Antrums, in vorgeschrittenen Fällen in dem Maasse, dass ein Finger die Oeffnung passiren kann. Eiterung, Schmerzen, Blutung fehlen dabei meist vollständig.

Der erste Fall wurde 1868 von Labbé beschrieben, später weitere acht Fälle veröffentlicht. Als Ursache wurde früher Syphilis angenommen, was jedoch unzutreffend ist. Dubreuil beschuldigte die Tabes, was viel mehr Wahrscheinlichkeit für sich hat; es werden anscheinend durch sie die Trigeminuscentren sowohl, als auch seine Wurzeln und Aeste in Mitleidenschaft gezogen. — Bei einem von Baudet beobachteten Fall war Patient wohl luetisch, doch lagen auch Anzeichen für eine beginnende Tabes vor.

*Dr. Jung.*

**H. Morgan: A case of foreign body impacted for forty-six days in the left bronchus.** (The British Journal of Dental Science, November 1895.)

Patientin, ein gesundes Mädchen von ca. neun Jahren, hatte einen Pflaumenkern aufgebissen, wobei ein Theil desselben nach hinten fiel (vermeintlich verschluckt wurde). Es traten sogleich Schmerzen im Halse auf, gegen die am nächsten Tage ärztliche Hilfe gesucht wurde; später localisirten sich die Schmerzen in der Gegend der rechten Seite des Herzens. Hiergegen wurden Breiumschläge verordnet und diese drei Wochen applicirt, unter Innehaltung der Bettruhe; Nahrung wurde wenig angenommen; Aufsitzen erschwert, Schlaf dagegen gut, ausgenommen, wenn Hustenanfälle auftraten, was gewöhnlich gegen 4 Uhr Morgens der Fall war.

Status zu dieser Zeit: Patientin ziemlich gut ernährt. Temperatur 99,6° F., leichte Hustenanfälle Tag und Nacht, linke Seite der Brust abgeflacht, besonders über der zweiten und fünften Rippe, Bewegungen dieser Brustseite gering. Es wurde beschlossen, eine Operation vorzunehmen und die Entfernung des vermuthlich im linken Bronchus steckenden Fremdkörpers zu versuchen. Erste Operation am 4. October ohne Erfolg, obwohl der Körper von der eröffneten Trachea her mit einer Drahtschlinge gefühlt werden konnte; bei der zweiten (19. October) gelang die Extraction; es wurde die Hälfte eines irregulär zerbrochenen Pflaumensteins entfernt, worauf dann bald Heilung eintrat. *Dr. Jung.*

# Kleine Mittheilungen.

Der **Verein bayerischer Zahnärzte** wird am 27., 28. und 29. Juni 1896 sein 10jähriges Stiftungsfest in München im Festsaale der königl. bayerischen Akademie der Wissenschaften, Neuhauserstrasse 51, abhalten.

Folgende Vorträge und Demonstrationen sind angemeldet:

1) Prof. Dr. Klaussner: „Ueber das Eindringen von Fremdkörpern in Trachea und Oesophagus". 2) Privatdocent Dr. Ziegler: Vortrag über ein noch zu bestimmendes Kapitel aus dem Gebiete der Chirurgie der Mundhöhle. 3) Dr. Port: „Ueber Kieferdifformitäten". 4) Zahnarzt Meder: „Ueber Galvanokaustik".

In Aussicht genommen sind noch folgende Vorträge und Demonstrationen: 5) „Ueber Lehrziele, Lehrmittel und Lehranstalten für den zahnärztlichen Unterricht". 6) „Ueber Mikroorganismen der Mundhöhle". 7) „Ueber Hygiene und Kosmetik der Zähne". 8) „Ueber die Geschichte der Fabrikation der zahnärztlichen Instrumente". 9) „Ueber Kronen- und Brückenarbeiten". 10) „Neuere Erfahrungen über die Verwerthbarkeit der Elektricität für Zahnärzte, besonders bei Benützung städtischer Elektricitätsanlagen".

Folgende Operationen sollen Montag, den 29. Juni von 8—11 Uhr Vormittags, im Parterre-Hörsaal des Reisingerianums (Sonnenstrasse 16) ausgeführt werden.

1) Zahnarzt Meder: a) Verwendung von Matrizen beim Füllen der Zähne; b) Zinngoldfüllungen. 2) Zahnarzt Lentrodt: Füllungen mit de Trey's Solilagold. 3) Zahnarzt Kallhardt: Extractionen unter Cocainwirkung.

Auch soll eine Ausstellung mit der Versammlung verbunden sein (im Festsaale der königl. Akademie der Wissenschaften). Sie umfasst folgende Abtheilungen:

1) Anatomie und Entwicklungsgeschichte:

a) Normale Anatomie der Zähne und Kiefer, Topographie der Mundhöhle; eine Auswahl von Präparaten aus der Sammlung der anatomischen Anstalt der königl. Universität München, ausgestellt von Herrn Prof. Dr. Rüdinger.

b) Die Zahnzustände an einer Serie von Embryonen aus dem vierten Monat bis zum Ende der Gravidität und von Neugeborenen, aus der Sammlung des Herrn Geheimrath Prof. Dr. v. Winckel, präparirt von Dr. Sternfeld.

2) Anthropologie und Ethnologie:

Präparate aus der Sammlung der anatomischen Anstalt der königl. Universität München, aus dem anthropologischen Institute und dem ethnographischen Museum des Staates, sowie der Privatsammlung des Herrn Prof. G. Max, ausgestellt von Herrn Prof. Dr. Rüdinger, Herrn Prof. Dr. Johannes Ranke, Herrn Prof. Dr. Max Buchner und Herrn Prof. Gabriel Max.

3) Histologie resp. Mikroskopie und Mikrophotographie:

a) Mikrophotographien, ausgestellt von Herrn Zahnarzt Otto Walkhoff-Braunschweig.

b) Präparate aus dem mikrophotographischen Institute von Dr. Reiter-München.

4) Vergleichende Anatomie:

a) Zahn- und Kieferpräparate aus der zoologischen Sammlung der königl. Universität München, ausgestellt von Herrn Prof. Dr. Hertwig.

b) Eine Collection von Schädeln anthropoider Affen, ausgestellt von Herrn Prof. Dr. Selenka.

5) Pathologische Anatomie:

a) Sogenannte Agnathie (angeborene Compressionsatrophie der Kau- und Schlingwerkzeuge). b) Eine Reihe von Zahnpräparaten mit normalen und erkrankten Zähnen in Knochen- und Hautrudimenten aus Ovarialkystomen, ausgestellt von Herrn Geheimrath Prof. Dr. v. Winckel. c) Hasenscharten und Wolfsrachen. d) Kieferneubildungen und Nekrosen. e) Parasitäre Erkrankungen, ausgestellt von Herrn Obermedicinalrath Prof. Dr. v. Bollinger. f) Zahn- und Kieferkrankheiten, Krankheiten der Mundhöhle und Zunge in stereoskopischen Aufnahmen. g) Mikroskopische Präparate, ausgestellt von Herrn Prof. Dr. Partsch, Director des zahnärztlichen Institutes der königl. Universität Breslau. h) Pathologie der Highmorshöhle, eine Collection von Präparaten, ausgestellt von Herrn Dr. Bergeat. i) Kieferdifformitäten, ausgestellt von Herrn Dr. Port. k) Zahnstellungs- und Biss-Anomalien, ausgestellt von Dr. Sternfeld.

6) Vergleichende Pathologie. Pathologische Zahn- und Kieferpräparate aus der Sammlung der königl. Hochschule für Thierheilkunde zu München, ausgestellt von Herrn Prof. Dr. Theodor Kitt.

7) Chirurgie der Mundhöhle. Präparate und Instrumente aus der Sammlung der chirurgischen Klinik der königl. Universität München, resp. dem zahnärztlichen Institut der königl. Universität Breslau, ausgestellt von Herrn Generalarzt à la suite Prof. Dr. Angerer und Herrn Prof. Dr. Partsch-Breslau.

8) Conservative Behandlung der Zähne. a) Zahnfüllungen. b) Stiftzähne.

9) Kronen- und Brückenarbeiten, ausgestellt von den Herren Dr. Wilhelm Sachs und Dr. Hans Riegner, Lehrer am zahnärztlichen Institute der königl. Universität Breslau.

10) Zahnersatz mittelst Platte.

11) Richtmaschinen.

12) Kiefer- und Gaumenersatz, und

13) Verbände und Schienen bei Kieferbrüchen, eine Collection Modelle: Kieferersatz, Resectionsverbände und Kieferbruchverbände, ausgestellt von Herrn Zahnarzt G. Hahl-Berlin.

14) Zahnärztliche Instrumente und Apparate. Materialien zum Füllen der Zähne und zum Zahnersatz u. s. w., ausgestellt von der S. S. White Dental Manufacturing Co.

15) Geschichte der Zahnheilkunde. a) Die Entstehung und Weiterentwicklung der gebräuchlichsten zahnärztlichen Instrumente. Fabrikation und Production, ausgestellt von der S. S. White Dental Manufacturing Co. b) Alte Instrumente, Zahnersatzstücke u. dergl. c) Bildliche Darstellungen, ausgestellt von Dr. Sternfeld.

16) Literatur-Ausstellung, veranstaltet von Herrn Hofbuchhändler Theodor Ackermann-München.

Das definitive Programm soll Mitte Juni versendet werden. Weitere Vorträge werden bis dahin vom Vorsitzenden Dr. Sternfeld-München, Karlstr. 8, dankbar entgegengenommen.

---

**Aus dem klinischen Aerztetage in Bern am 26. Juni 1895.** Dem Correspondenzbl. f. Schweizer Aerzte (25. Jahrg.; 15. Octbr. 1895) entnehmen wir folgende kleine Mittheilungen.

Herr Prof. Kocher stellte einen Patienten vor, der ein künstliches Gebiss verschluckt hatte, das unter dem Ringknorpel im Oesophagus steckte. Entfernung durch Pharyngotomia subhyoidea (ein neues Verfahren, das weniger zu Infection und Blutung Anlass giebt).

Aktinomykose des Unterkiefers von den Zähnen ausgehend: Haarlose Stelle, Derbheit der Haut, zahlreiche kleine Fisteln, geringe Eiterung. Austritt des charakteristischen Strahlenpilzes und Mangel der Drüsenschwellung. Therapie hier vorläufige Auskratzung, erst später bei Misserfolg Kieferresection. *P.*

---

**Aus der Laryngologischen Gesellschaft.** (6. Juli 1894.)

Herr Treifel stellte ein Mädchen mit primärem Lupus des weichen Gaumens vor. Gelblichrothe, hirsekorn- bis linsengrosse Knötchen. Dabei sind die Mandeln vergrössert, die rechte hat ein blasses, froschlaichähnliches Aussehen. Keinerlei Beschwerden, Wohlbefinden zufriedenstellend. Vor drei Jahren waren dem Mädchen Drüsen am Kieferwinkel, ausserdem später auch adenoide Wucherungen aus dem Nasenrachenraume entfernt worden. (Berl. klin. Wochenschr. 1895, Nr. 45.) *P.*

---

Zur **Entfernung von Höllensteinflecken** aus Kleidern u. s. w. empfiehlt Hahn folgende Lösung: Hydrarg. bichlorat., Ammon. chlorat. ää 5,0, Aqu. 40,0. Die Flecke werden mittelst eines damit befeuchteten Leinwandläppchens leicht betupft und gerieben; selbst alte Flecke verschwinden aus wollenen, baumwollenen oder leinenen Stoffen fast sofort. Auch Silberflecke auf der Haut kann man mit dieser Flüssigkeit entfernen; die Flecke werden weissgelb und verschwinden bald. (Schweiz. Vierteljahrsschr. f. Zahnheilkde., Juni 1895.) *Dr. J.*

---

**Zahnheilkunde in Japan.** (Uebersetzt aus dem „Dental Register", Decbr. 1895.)

Japan wird als eine der am schnellsten, wenn nicht überhaupt als schnellst aufblühende Nation des Ostens hingestellt. Das ist ziemlich allgemein bekannt für die meisten Sachen, mit Ausnahme der Zahnheilkunde, trotzdem auch diese sorgfältige Berücksichtigung erfahren hat, was aus dem Umstande erhellt, dass zwei zahnärztliche Zeitschriften, eine grosse zahnärztliche Gesellschaft und eine zahnärztliche Schule existiren. Das „Shikagakukai Journal" ist das Organ der zahnärztl. Gesellschaft und veröffentlicht ihre Versammlungsprotokolle in extenso. Seine Gründung erfolgte vor etwa sechs Jahren, und es erscheint monatlich in Stärke von 100 Octavseiten. Das zweite Journal ist „The Shikwaigaku-sodan", eine medicinische Schrift, die sich die Erforschung zahnärztlicher Fragen angelegen sein lässt. Seine erste Nummer erschien im October 1895; es ist das Organ des Takayama Dental College in Tokio und wird von diesem redigirt. Es erscheint vierteljährlich circa 120 Seiten stark.

Die zahnärztliche Gesellschaft wurde im November 1890 organisirt. „Zweck der Gesellschaft ist Hebung des Standes und Austausch von Fachkenntnissen." Die Sitzungen finden zweimal monatlich statt; die Verhandlungen werden jedem Mitgliede zugestellt. Gesammtzahl der letzteren 520, welche sich zusammensetzen aus: 1) solchen, die die öffentliche zahnärztliche Prüfung bestanden haben, wie sie zweimal jährlich vom Staate abgehalten wird (solcher Mitglieder sind 281); 2) Graduirten auswärtiger zahnärztlicher Schulen, welche keine Praxis ausüben; 3) solchen, welche die Erlaubniss haben, in Japan zu prakticiren, und 4) Studirenden der Zahnheilkunde.

Das College wurde 1890 gegründet und ist das einzige in Japan. „Es bezweckt, die Zahnheilkunde zu fördern durch Berücksichtigung aller Disciplinen derselben, praktischer sowohl als theoretischer Natur."

Es muss besonders anerkannt werden, dass all' dies in den letzten sechs Jahren geschaffen wurde, und könnten sich speciell unsere Vereine daran ein Beispiel nehmen! *Dr. J.*

---

Als beste **Einbettungsmasse beim Löthen** empfiehlt sich nach Evans: für einzelne Kronen oder sehr kleine Piècen 2 Thle. calcinirter Marmorstaub und 1 Thl. Gyps; für grössere Arbeiten, einschliesslich bridge-work, 1 Thl. calc. Marmorstaub, 1 Thl. gew. weisser Sand und 1 Thl. Gyps. Der Sand verhindert excessive Contraction, welche leicht bei grossen Massen von Einbettungsmaterial eintritt, wenn letzteres nur aus Gyps und Marmorstaub besteht und längere Zeit einer starken Hitze unterworfen wird. Bei ganz grossen Stücken empfiehlt es sich ausserdem noch, einen Eisendraht mit einzugypsen, der rings um die Pièce läuft. *Dr. J.*

---

Druck von A. Th. Engelhardt in Leipzig.

*XIV. Jahrgang. 7. Heft.* *Juli 1896.*

# Deutsche Monatsschrift

für

# Zahnheilkunde.

*[Nachdruck verboten.]*

## Ueber den Bau und die Entstehung einiger Zahnmissbildungen.[1])

Von

**Otto Walkhoff**, Zahnarzt in Braunschweig.

(Mit 3 Abbildungen im Text und 2 Tafeln.)

Zu den interessantesten Zahnanomalien, welche im menschlichen Gebiss vorkommen, gehören unstreitig die Odontome. In der Literatur sind verhältnissmässig nur sehr wenige Missbildungen dieser Art beschrieben. Die Seltenheit der Fälle liess es nicht zu, dass jedesmal eine Erläuterung derselben in Bezug auf die feinere Structur in ausführlicher Weise versucht wurde. Abgesehen von einigen casuistischen Mittheilungen enthält eigentlich nur das Werk von Magitot einen grösseren Abschnitt über diese Missbildungen. Auch Albrecht's Monographie „Die Odontome" bringt fast nur eine Aneinanderreihung der bis 1872 beobachteten Fälle. Die Beschreibung der feineren Structur vermisst man in dieser Arbeit nahezu vollständig. Durch die Güte einiger Collegen, speciell der Zahnärzte Grosskurth (früher in Glauchau, jetzt in Dortmund) und Schmitz (Detmold), erhielt ich eine Anzahl von diesbezüglichen Präparaten zur Untersuchung. Durch die Extraction eines grossen Odontoms vor einigen Jahren in eigener Praxis konnte ich meine eigene Sammlung von Zahnmissbildungen

1) Vortrag, gehalten auf der Versammlung des Central-Vereins deutscher Zahnärzte am 8. April 1896 in Erlangen (erläutert durch 50 Projectionsbilder).

noch vervollständigen. Genaue mikroskopische Untersuchungen des reichhaltigen Materials ergaben nun das erfreuliche Resultat, dass ich ein wirkliches System in die Lagerung und Anordnung der Structurelemente aller dieser verschiedenartigen Missbildungen bringen konnte. Aus den Ergebnissen waren wiederum gewisse Schlüsse in Bezug auf die Entstehung derselben zu ziehen. Die Resultate dieser Untersuchungen möchte ich Ihnen im Folgenden kurz darlegen.

Um den eigenthümlichen Bau der Odontome richtig zu würdigen, war es nöthig, auch andere Bildungsanomalien menschlicher Zähne, insbesondere die Structur der Schmelztropfen, der schmelzlosen Körperchen, die Verwachsungen und die Verschmelzungen von Zähnen, näher zu studiren. Eine Serie von Bildern von Verschmelzungen und Verwachsungen habe ich in meinem neuen mikrophotographischen Atlas der pathologischen Histologie menschlicher Zähne, Fig. 1—9, dargestellt und näher erörtert. Es würde zu weit führen, auch hierauf näher einzugehen; ich muss hier auf die diesbezüglichen Abbildungen nebst Erläuterungen derselben verweisen. Dagegen möchte ich Ihnen zunächst über den Bau der Schmelztropfen, soweit sie uns für die vorliegende Sache interessiren, einiges mittheilen.

Schmelztropfen sind bekanntlich perlenartige Gebilde, welche insbesondere auf den Wurzeln der Molaren sitzen und sich zur verschiedensten Grösse, vom Stecknadelknopf bis zu einer nahezu normal ausgebildeten Zahnkrone, entwickeln können.

Ich zeige Ihnen zunächst das Bild eines kleineren Schmelztropfens im Querschnitt. (Siehe Mikroph. Atlas der path. Histol. Fig. 17.) Der Schmelz ist in grosser Stärke aufgelagert und zeigt eine verhältnissmässig gute Verkalkung. Sie sehen an dem Gebilde, dass der Schmelz aber nicht allein an der Bildung des Tropfens betheiligt ist, sondern dass das Zahnbein eine starke Hervorbuchtung bildet und, wie ich von vornherein bemerken will, nach meiner Meinung der erste Grund für die Bildung des Tropfens gewesen ist. Der Längsschnitt stammt von einem Molaren, welcher einem 40jährigen Manne angehörte. In der ganzen Umgebung ist das Zahnbein nahezu transparent; nur dasjenige, welches den Tropfen gebildet hat, erscheint dunkel, entspricht also nahezu dem normalen Zustande. Die sclerosirende Thätigkeit der Zahn-

fasern hat diese Partie des Zahnes noch nicht vollständig transparent gemacht. Die Zahnbeinkanälchen waren also von vornherein länger, dabei aber auch mit weiterem Lumen angelegt. Interessant ist die sehr stark ausgebildete Grenzlinie zwischen Schmelz und Zahnbein. Sie unterscheidet sich von derjenigen der gesammten Krone desselben Zahnes ganz besonders in Bezug auf ihre grosse Stärke und wird gebildet durch eine ungeheure Anzahl kleiner halbkreisförmiger Ausbuchtungen, welche bekanntlich von Wedl und insbesondere später von v. Ebner und mir als Zeichen von Resorptionserscheinungen während der Bildung erklärt worden sind. Einzelne kolbenförmige Fortsätze erstrecken sich vom Zahnbein als Fortsätze der Dentinkanälchen in den Schmelz. Nach meiner Meinung kann man diese eigenthümlichen Linien nur dadurch erklären, dass stark ausgeprägte Druckerscheinungen während der Entwicklung, und zwar durch das Entgegenwachsen der Gewebe innerhalb eines gegebenen knapp bemessenen Raumes, auftreten. Der vorgezeigte Schmelztropfen ist ziemlich klein. Wo sich derselbe zu bedeutender Grösse entwickelt, dringt natürlich auch ein Stück der Zahnpulpa in das Zahnbein des Tropfens hinein. Derartige Tropfen finden sich bei Odontomen nun häufig in grösserer Menge, worauf ich später noch zurückkommen werde.

Eine andere, hier wohl zu berücksichtigende Form von Zahnanomalien sind die schmelzlosen Körperchen. Diese von Baume entdeckten und auch später in der Literatur mehrfach in Bezug auf die Structur beschriebenen Bildungen sind, im Gegensatz zu den Schmelztropfen, im allgemeinen selbständige Gebilde. Ihr Bau ist gewöhnlich ein sehr einfacher. Um eine Pulpa liegt ein Zahnbein, welches nur eine geringe Anzahl von Dentinkanälchen enthält. Letztere zeigen eine ziemlich regellose Anordnung und nicht selten starke Krümmungen und Knickungen.

Gewöhnlich umgiebt eine starke Cementschicht das Zahnbeinsystem. Die Ursache der Entstehung steht bekanntlich noch nicht fest. Jedenfalls kann man sie nicht als atavistische Erscheinungen allein bezeichnen. Auch die Art der Entstehung ist noch vollständig unbekannt.

Ich bin nun im Besitze eines schmelzlosen Körperchens, welches darüber vielleicht näheren Aufschluss geben kann.

Das vorliegende Bild zeigt ein solches, welches, ursprünglich getrennt, später mit einer benachbarten Bicuspidatenwurzel durch Cementhyperostose beiderseits wiederum verwachsen ist. (Siehe Atlas der path. Histol. menschl. Zähne, Fig. 12.) Deutlich sieht man, dass die Gebilde ursprünglich zusammengehangen haben, das schmelzlose Körperchen erscheint wie eine Aussprengung aus der Wurzel des Bicuspidaten. Einerseits erscheint dasselbe an der Berührungsfläche durch eine gerade Linie scharf begrenzt, andererseits erstreckt sich der Wurzelkanal des Bicuspidaten mit einem Fortsatze nahe bis an die Peripherie der Wurzel, und zwar genau in der Richtung nach dem schmelzlosen Körperchen hin.

Mir erscheint es daher sehr wohl möglich, dass Bicuspiswurzel und schmelzloses Körperchen ursprünglich ein Gebilde waren, und dass durch Abschnürung eines Theiles der Pulpa des Bicuspidaten dasselbe ein selbständiges Gebilde geworden ist. Offenbar entspringt dieses Gebilde im Gegensatz zu den Schmelztropfen mehr dem unteren Theile der Wurzel, so dass das Schmelzorgan im Gegensatz zur Schmelztropfenbildung nicht dabei betheiligt ist. Dagegen ermöglicht der Ursprung den Aufbau einer starken Cementschicht welche bei der Bildung von Schmelztropfen in jedem Falle fehlt. Ich möchte noch, obgleich dieser Vortrag Ihnen mehr die feinere Structur von Zahnmissbildungen erläutern soll, bemerken, dass die Bildung von sehr vielen Zapfenzähnen einen ähnlichen Ursprung wie die Schmelztropfen hat. Sie sind nach meiner Meinung jedenfalls häufiger als grössere Absprengungen eines Theiles des Zahnkeimes eines normalen Zahnes aufzufassen, indem die Selbstständigmachung der Abspaltung unter Betheiligung aller drei Zahngewebe erfolgt ist. Das Vorkommen überzähliger Zähne in der Nähe derjenigen normalen Zähne, welche in Bezug auf Form, Stellung und Grösse die weitaus meisten Abweichungen zeigen, und die häufige Verschmelzung solcher überzähligen Zähne mit den entsprechenden normalen Zähnen sprechen sehr für diese Annahme. — Ich hoffe darauf in einer späteren Arbeit noch einmal auf Grund eines sehr reichhaltigen Materials zurückzukommen. — Auf die erwähnte Weise können alle drei Arten dieser scheinbar so verschiedenen Anomalien auf einen Ursprung zurückgeführt werden. Maassgebend für das spätere Aussehen ist nur der Um-

stand, ob das Tochtergebilde von dem Hauptkeim in der Continuität getrennt wird oder nicht. Ist ersteres der Fall, so wird sich der neue Körper selbständig und damit zumeist besser entwickeln können.

Wir finden schon, sowohl bei überzähligen, als auch bei den schmelzlosen Körperchen, dass eine Theilung der abgesprengten Pulpa wiederum stattfinden kann, und es sind in der Literatur derartige Fälle mehrfach beschrieben und abgebildet. Hier haben wir meines Erachtens eine Brücke zwischen diesen verhältnissmässig einfachen Gebilden und den nun im Folgenden näher zu beschreibenden Odontomen.

Besprechen wir zunächst einen Fall, den mir der College Grosskurth zur Verfügung stellte. Derselbe ist im Februarheft der Monatsschrift für Zahnheilkunde 1890 kurz als überzähliger Zahn beschrieben, stellte sich jedoch bei näherer Untersuchung als wirkliches Odontom heraus.

Fig. 1.

Ich unterwarf denselben nochmals einer genauen mikroskopischen Untersuchung, und es fand sich, dass seine Structur im höchsten Grade interessant war. Den Grundbau desselben gebe ich in Fig. 19 meines mikrophotographischen Atlasses der pathologischen Histologie menschlicher Zähne. Abgesehen von einer sehr dünnen Cementschicht, welche das ganze Gebilde umgiebt, besteht das Odontom aus drei deutlich von einander geschiedenen Schichten. Dieses ist besonders im Wurzeltheile der Missbildung der Fall. Die äussere Schicht ist verhältnissmässig noch ziemlich normal. Der Zahn erscheint in derselben aus einer Anzahl von Dentinsystemen mit getrennten Pulpen zusammengesetzt, welche ursprünglich aus der peripheren Schicht eines einzigen Zahnbeinkeimes entsprangen. Die Dentinsysteme sind kranzförmig angeordnet und, obgleich die Dentinkanälchen in jedem Dentinsysteme möglichst centrifugal angeordnet sind, stehen die dazu gehörigen Pulpen doch noch an einzelnen Stellen durch spaltförmige Fortsätze untereinander in Verbindung. Die Störungen waren also mit Ausnahme des Zerfalles der ursprünglichen Gesammtpulpa in einzelne Dentinsysteme in ihrer peripheren Schicht noch sehr gering. Es folgt nun nach der Mitte zu eine zweite Schicht in dem Gebilde, welche schon be-

deutende Abweichungen aufweist. Die Verkalkung ist im Gegensatz zu der äusseren Schicht eine höchst mangelhafte. Sie kennzeichnet sich einerseits in der Bildung stärkerer Globularmassen von höchst unregelmässiger Ausbreitung und Gestaltung. Die Globularkugeln sind im Gegensatz zu denjenigen, welche z. B. in den Conturlinien normaler Zähne vorkommen, sehr klein. Andererseits sind die Dentinkanälchen weit weniger zahlreich als in der peripheren Schicht. Es hat aber kein Zerfall in Dentinsysteme stattgefunden, sondern die Dentinkanälchen laufen sämmtlich centripetal nach dem Mittelpunkte des Odontoms. Dabei findet sich die auffallende Thatsache, dass ganze Bündel von Dentinkanälchen in ihrer Umgebung nur ganz geringe Kalkablagerungen erzeugt haben.

In dem trockenen Präparate erscheinen diese Bündel alsdann als schwarze Streifen. Wir haben hier somit zwei ganz besondere Arten von mangelhafter Verkalkung vor uns: einmal diejenige, welche als intermittirende Ausscheidung von Kalksalzen im ganzen Zahnbeinkeim angesehen werden muss, und andererseits diejenige, welche im Verlaufe einzelner Bündel von Zahnbeinkanälchen in ihrer Längsrichtung erfolgt ist. Letztere Erscheinung hat Ihnen der College Morgenstern auf der vorjährigen Versammlung theilweise demonstrirt, und wenn ich auch nicht so weit gehe, dass ich diese Vorgänge bestimmend auf die Zahnbeinbildung überhaupt ansehen kann, so ist es jedenfalls ein grosses Verdienst Morgenstern's, auf diese schon theilweise von Linderer an Menschen- und Thierzähnen, von Willams an Kalbzähnen beobachteten, aber ganz der Vergessenheit anheimgefallene Dinge wiederum hingewiesen zu haben.

Zahlreiche Untersuchungen, welche ich im verflossenen Jahre über die Structur der Thierzähne anstellte, zeigten mir, dass derartige Bildungen sehr häufig in Thierzähnen vorkommen. Insbesondere waren es die Zähne der Nagethiere und Wiederkäuer, welche diese Eigenthümlichkeiten bei der ersten Zahnbeinbildung häufig aufweisen. Nähere Mittheilungen hierüber behalte ich mir für später vor.

Wir kommen zur dritten inneren Schicht des Odontoms, welche ich kurz als eine Verkreidung der noch restirenden Gesammtpulpa bezeichnen möchte. Die Bindegewebskörperchen derselben sind in

ihrer Form noch deutlich erhalten und zeigen dieselbe sehr häufig mit zahlreichen Fortsätzen, so dass man sie wohl als Knochenkörperchen ansprechen könnte. Ebenso sind die Gefässkanäle erhalten. Im Uebrigen ist das ganze Innere des Gebildes mit amorphen Kalksalzen vollständig durchsetzt, nur ein ganz kleiner Theil zeigt noch den ursprünglichen Charakter der Zahnpulpa.

Die gesammte Entstehung dieses Odontoms ist entschieden einerseits dem sofortigen Zerfalle der peripheren Schicht in einzelne Dentinsysteme zuzuschreiben, andererseits liess die durch diese Formation bedingte räumliche Begrenzung eine normale Entwicklung des übrigbleibenden Zahnbeinkeimes nicht zu. Die Odontoblasten wurden für die periphere Schicht zum grössten Theil, für die Mittelschicht ganz aufgebraucht, für die Centralschicht blieb nur eine einfache Verkreidung übrig.

Ein anderes Odontom, welches ich vor mehreren Jahren extrahirte, stellte sich in Gegensatz zu dem vorigen, welches nahezu als Wurzelodontom aufgefasst werden muss, als total degenerirtes Zahnbeingebilde, und zwar unter Betheiligung aller drei harten Zahnsubstanzen heraus. Dasselbe sass in dem Unterkiefer eines 20jährigen Mädchens an Stelle des fehlenden zweiten Molaren, und zwar verhältnissmässig nahe der Oberfläche, so dass die Extraction, allerdings unter einigem Kraftaufwand, gelang. Dasselbe wog 22 g.

Fig. 2.

Fig. 2 giebt das Gebilde in natürlicher Grösse wieder. Sowohl die Oberfläche, als auch das Innere zeigten durchaus nichts mehr von der gewöhnlichen Zahnform. Die mikroskopische Untersuchung ergab, dass der gesammte Zahnkeim unmittelbar nach der Bildung in eine ungeheure Anzahl von Zahnsystemen unter Betheiligung sämmtlicher Zahnsubstanzen zerfallen ist. Sämmtliche Zahnsysteme sind wiederum mit einander verwachsen oder verschmolzen. Jedes System zeigt eine Pulpa, von welcher centrifugal Dentinkanälchen, allerdings in geringer Anzahl, gewöhnlich laufen. Fig. 21 meines Atlasses giebt zwei derartige Dentinsysteme wieder,

Fig. 22—24 noch andere Structurbilder des Odontoms. Der Schmelz ist regellos eingelagert, insbesondere an der Oberfläche des Gebildes lagert er kappenförmig über einzelnen Systemen. Sehr häufig sind die Dentinsysteme von grossen Massen Cement umgeben, wodurch die Verwachsung eintrat. Starke Gefässkanäle sind nicht selten in diesem Cement eingelagert.

Ich komme nun zum letzten und weitaus interessantesten meiner Fälle, und zwar zu demjenigen, welchen ich dem Herrn Collegen Schmitz in Detmold verdanke. Derselbe ist schon theilweise im 31. Bande der deutschen Zeitschrift für Chirurgie von Herrn Dr.

Fig. 3.

Hildebrand in Göttingen beschrieben als „Beitrag zur Lehre von den durch abnorme Zahnentwicklung bedingten Kiefertumoren“.[1] Es handelt sich um einen damals 9jährigen Knaben, welchem durch mehrere Operationen ca. 150—200 Zähne der verschiedensten Gestalt aus den Kiefern entfernt worden waren. College Schmitz sandte mir ca. 20 Zähne respective Zahnconglomerate, von denen ich einige in Fig. 3 abbilde. Die Zähne haben die verschiedenste Form, Grösse und Structurbildung. Wenn ich die letztere hier besonders ins Auge fasse, so geschieht es theils deshalb, weil Hildebrand dieselbe weniger berücksichtigt hat, theils weil ich

1) Vgl. das Referat in dieser Monatsschrift 1893, S. 149.

glaube, dass diese Structurbildung in ihrer prägnanten Form ein deutlicher Beweis ist, dass eine wahre Odontombildung hier vorliegt. Hildebrand fand zwar nach einer zweiten Mittheilung im 35. Bande der deutschen Zeitschrift für Chirurgie, dass wiederum nach drei Jahren eine Anzahl neuer Zähne in den Kiefern gewachsen war. Er fand ausserdem „zwei etwa erbsengrosse, rundliche, glasiggequollen aussehende Gewebskörper, welche Zahnanlagen waren". Hildebrand sagt darüber kurz Folgendes: „Wir haben also in diesen Gewebstheilen einen vollständig in der Entwicklung begriffenen Zahn vor uns mit allen normalen Bestandtheilen in durchaus normaler Anordnung. Vielfach waren in dem Bindegewebe Epithelzellen eingesprengt." Der Autor zieht daraus den Schluss, „dass jene Zahnmassen, die bei der letzten Operation entfernt wurden, wahrscheinlich zum grössten Theile gebildet wurden seit der vorletzten Operation, dass sie bei dieser nicht etwa übersehen wurden und dass die Zahnbildung erst aufhören wird, wenn alles Weichtheilgewebe, welches epitheliale Zahnanlagen in sich birgt, entfernt ist".

Ich glaube nun aus der Thatsache, dass der Knabe erst 12 Jahre alt war, mithin die vollständige Verkalkung einzelner Zahnsysteme noch lange nicht vollendet zu sein braucht, insbesondere aber aus der Structur der Zähne schliessen zu müssen, dass es sich hier doch nur um Odontombildungen gehandelt hat. Nach meiner Meinung sind also in diesem Falle die Dentinsysteme, welche bei den bisher beobachteten Odontomen sämmtlich mit einander verschmolzen waren, in sehr früher Periode der Entwicklung von einander vollständig getrennt und mit Benutzung sämmtlicher drei harten Zahnsubstanzen wiederum theils odontomartige Gebilde, theils überzählige Zähne, welche im allgemeinen die Zapfenform aufweisen, angelegt. Ich befinde mich da mit Hildebrand, welcher offenbar meint, dass eine persistirende Zahnleiste auch jetzt noch neue Zahnkeime producire, im Widerspruch. Einerseits ist eine derartige Persistenz der Zahnleiste bei einem jetzt 14jährigen Menschen noch niemals bekannt. Andererseits hätte dieselbe durch die verschiedenen Operationen doch gerade zuerst vernichtet werden müssen. Viel wahrscheinlicher ist mir die Annahme, dass einzelne Zahnkeime odontomartig entartet, alle aber ungeheuer zahlreich

angelegten Zahnsysteme nicht sofort dentificirt sind, und dass durch die Operationen nicht alle weichen Zahnkeime entfernt wurden, solche sich nur allmählich noch odontomartig entwickelten. Die Structur unterstützt meine Annahme in hohem Grade. Aus der Reihe der mir zu Gebote stehenden Zahnconglomerate fertigte ich eine Serie von dünnen Schliffen, welche sämmtlich eine ganz ähnliche Formation der Zahnsysteme aufwiesen, wie das von mir beobachtete grosse Odontom, nur dass die Ausbildung der einzelnen Zahnsysteme noch mehr derjenigen eines normalen Zapfenzahnes sich näherte. Dieses zeigte sich besonders deutlich in Bezug auf die Ausbildung des Schmelzes, welcher entschieden in grösserer Menge entwickelt wurde. Die Buchtung des Schmelzorganes war so stark, dass der gebildete Schmelz grosse Faltungen, insbesondere an den Verschmelzungsstellen der Zähne, aufwies. Ja in einzelnen Fällen waren förmliche Schmelzfaltungen zu constatiren, welche, schlauchartig geweitet, sich zwischen die einzelnen Dentinsysteme eingeschoben hatten.

An einzelnen sonst nahezu regelrecht ausgebildeten Zapfenzähnen war plötzlich das Wurzelende in eine grosse Anzahl von Dentinsystemen zerfallen. Die genauere Untersuchung der Structur der Zahnsubstanzen ergab zunächst in Bezug auf die Zahnbeinschmelzgrenze nahezu dasselbe Verhalten, wie ich es beim Schmelztropfen beschrieben habe. Nur sind häufig die Einzelheiten der Structurbildung noch prägnanter als bei diesem. Die halbkreisförmigen Ausbuchtungen sind sehr stark entwickelt. Das Bild der Schmelzgrenze zeigt im allgemeinen jedenfalls eine sehr schnelle Entwicklung des umliegenden Gewebes, ähnlich wie bei der ersten Zahnentwicklung der Wiederkäuer. Die schnelle Bildung der ersten Schichten zeigt sich in der vielfach vorkommenden mangelhaften Verkalkung und findet ihren Ausdruck in der Entstehung von starken Linien des Retzius im Schmelz und Conturlinien im Zahnbein. Zahlreiche kolbenförmige Fortsätze dringen oft auf weite Strecken in den Schmelz; sie folgen nicht der Richtung der Schmelzprismen, sondern sind durch die von oben her kommende Druckwirkung bei der späteren Entwicklung des Schmelzes umgelegt.

Ich sprach davon, dass die Dentinsysteme häufig ziemlich regelrecht ausgebildet und gelagert sind, doch wird bei den Zahn-

conglomeraten das Bild oft ein ziemlich complicirtes, indem sich kleinere Dentinsysteme nicht selten auf grosse Strecken dazwischen schieben, und zwar mit verhältnissmässig oft sehr dünnen Ausläufern. Dazwischen liegen dann noch oft die schlauchförmigen Schmelzeinsenkungen. Es kommen auch kreisrunde Dentinsysteme vor, welche theilweise den Neubildungen der Zahnpulpa im höchsten Grade ähnlich erscheinen. Sehr häufig findet man insbesondere an der Wurzeloberfläche dieser Zähne sehr starke Cementablagerungen. Ueberhaupt zeigt auch die feinere Structur, dass sämmtliche Zahngewebe nicht allein sehr schnell, sondern auch sehr reichlich entwickelt sind. In einem solchen Dentinsysteme kann wiederum ein sogenanntes Dentikel entstehen. Im Zahnbein findet sich speciell eine Anordnung der Dentinkanälchen in wellenförmigen Linien, welche wiederum nur als Druckerscheinungen während der Entwicklung zu erklären sind. Es fand offenbar eine Ueberproduction von Gewebe für den entsprechenden Raum statt. Die Dentinkanälchen sind auch sehr häufig in ihrer vollen Ausbildung zurückgeblieben; das beweisen die sehr zahlreichen noch bestehenden Seitenäste derselben und die theilweise noch sehr grosse Weite der Hauptkanälchen. Die Lagerung der Kanälchen ist infolge der schnellen Entwicklung natürlich nicht so regelmässig wie bei gewöhnlichen Zähnen. Es finden sich unter Umständen Gruppen von Zahnbeinkanälchen, welche senkrecht zu dem allgemeinen Verlaufe das Gewebe plötzlich durchsetzen, so dass unmittelbar neben einem wohlausgebildeten Dentinkanälchen im Längsschnitt ein solches im schönsten Querschnitt anzutreffen ist.

Recapituliren wir noch kurz die Resultate der vorliegenden Arbeit und ziehen daraus die Folgerungen, so sehen wir, dass die besprochenen Zahnanomalien von der verschiedensten Form und Gestaltung auf einer Grundlage beruhen.

Grundlegend ist überall die Spaltung des Dentinkeimes für das entsprechende Gebilde. Diese Spaltung ist allemal das Primäre für jede Zahnmissbildung. Bei dem Schmelztropfen haben wir eine scharf begrenzte Prominenz des Zahnbeines an einem Theile der Wurzel. Dadurch empfängt das noch bestehende Schmelzorgan, welches die auszubildende Wurzel zwar noch umschliesst, aber keinen Schmelz mehr ablagert, eine neue formative Thätigkeit. Die Grösse der ursprünglichen Dentin-

abspaltung bestimmt die Grösse des Tropfens, welcher sich eventuell zu einer vollständigen Zahnkrone entwickeln kann, aber durch das hoch intacte Schmelzorgan im Zusammenhang gehalten wird.

Das schmelzlose Körperchen hat einen ähnlichen Ursprung, jedoch ohne Betheiligung des Schmelzorganes und spaltet sich offenbar mehr in der Nähe der Wurzelspitze ab. Wahrscheinlich kann das hier schon fensterartig vom Bindegewebe durchwachsene Schmelzorgan nicht mehr functioniren. Bei grösseren Zahnmissbildungen und auch bei überzähligen Zähnen ist wiederum zunächst eine Spaltung der ursprünglichen Dentinsysteme zu constatiren; letzteres ist das Primäre, die beiden anderen Zahnsubstanzen schliessen sich dem gegebenen Raume durchaus an. Die Beschränkung des letzteren lässt insbesondere im Zahnbein die verschiedensten Arten der Lagerung der Dentinkanälchen und bei sehr schneller Bildung die verschiedensten Bilder mangelhafter Kalkablagerung entstehen. Eine vielfach durchaus regellose Spaltung eines Zahnkeimes erzeugt das eigentliche Odontom, welches, wenn nur die Wurzel betheiligt ist, natürlich nur Cement und Zahnbein aufweist. Entsteht die Theilung unmittelbar schon beim Beginn der Kronenentwicklung, so sind alle drei Zahnsubstanzen in dem Odontom vorhanden. In seltensten Fällen trennen sich die Zahnsysteme der Odontome wiederum. Sie verschmelzen und verwachsen dann nicht mit einander, sondern entwickeln sich allmählich als selbständige Gebilde unabhängig von einander und können von einem kleinen Schmelztropfen die ganze Stufenleiter der besprochenen Zahnmissbildungen bis zu wohlausgebildeten überzähligen Zähnen durchlaufen. Raumabmessung und Intensität der Entwicklung sind grundbestimmend für die Form und die Structur der Zahnmissbildungen.

Mit dem Hineinbringen eines Systems auf Grund genauer Beobachtungen der Structur glaube ich in die scheinbar sehr dunklen Bildungsvorgänge einen weiteren Schritt zur Erkenntniss dieser verschiedenartigen Zahnanomalien gethan zu haben.

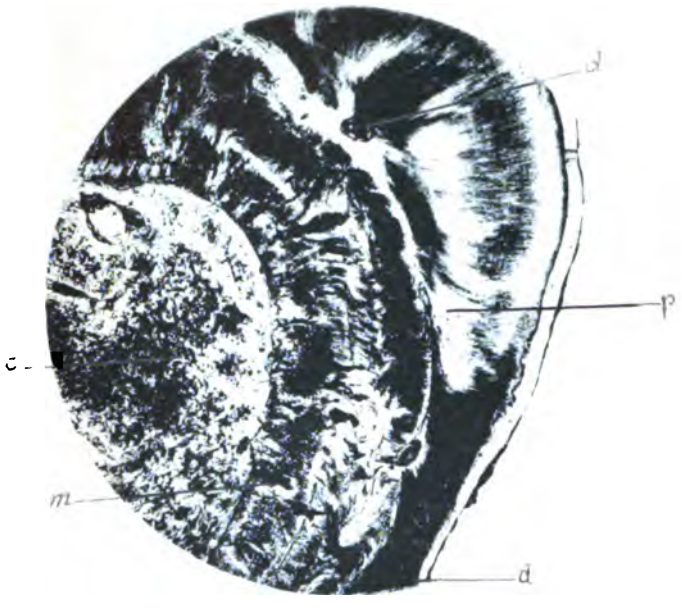


*Fig. I.*

*Fig. IV.*

Verlag von ARTHUR FELIX, Leipzig.

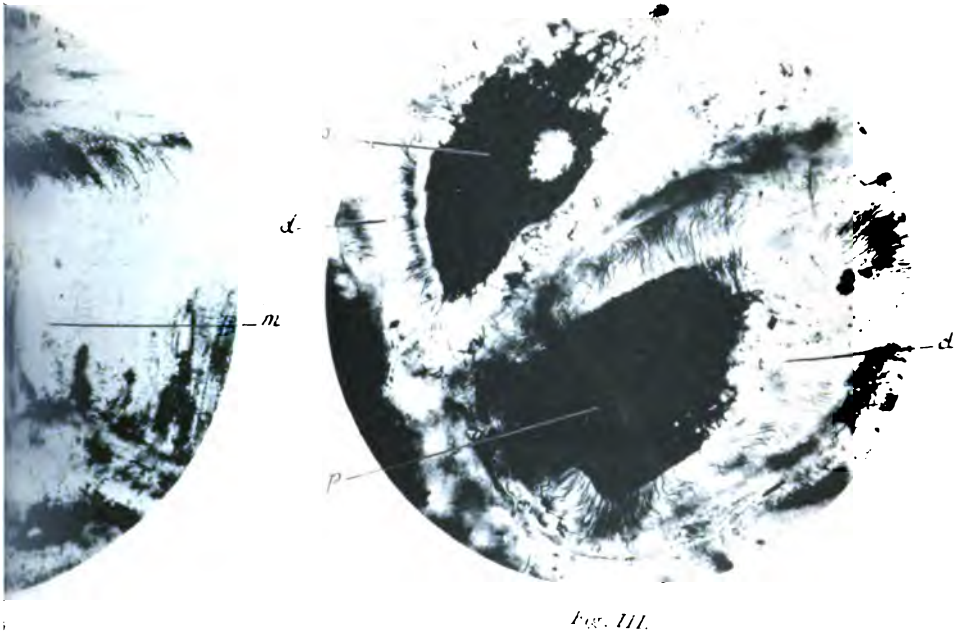


*Fig. III.*

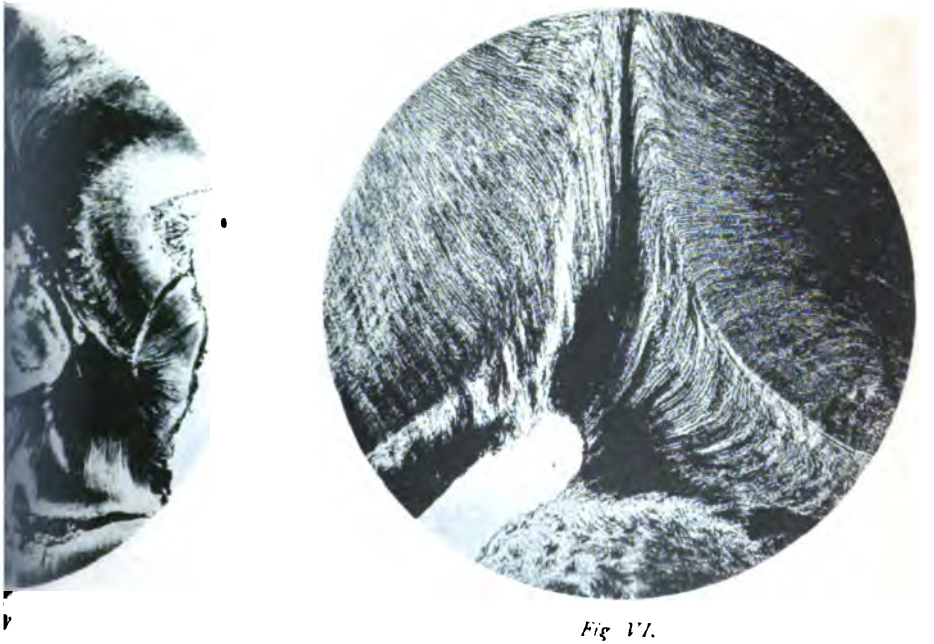

*Fig. VI.*

Lichtdruck J. Kraemer, Hofphotogr., Kiel.

# Erklärung der Tafeln.

## Tafel I.

Fig. 1. Querschliff des Odontoms. Fig. 1 des Textes. Vergrösserung 30. *p* periphere, *m* mittlere, *c* centrale Schicht, *d d* zwei Dentinsysteme der peripheren Schicht.

Fig. 2. Structur der mittleren Schicht. Vergröss. 120.

Fig. 3. Querschliff des Odontoms. Fig. 2 des Textes. Vergröss. 120. Zwei selbständige Dentinsysteme desselben. *p p* die Pulpen, *d d* das zugehörige Dentin.

Fig. 4. Zahnconglomerat. Fig. 3 des Textes. Vergröss. 30. Faltungen des Zahnbeines und des Schmelzes *s* und *s'*, *d* Dentikel in der Pulpahöhle eines verschmolzenen Zahnes.

Fig. 5. Zerfall des Zahnkeimes an der Wurzelspitze in einzelne Dentinsysteme. Vergröss. 20 aus einem Zahne von Fig. 3 des Textes.

Fig. 6. Lagerung der Zahnbeinkanälchen dreier Dentinsysteme. Vergröss. 120.

## Tafel II.

Fig. 7. Structur des Zahnbeines zwischen zwei Zahnconglomeraten. Vergröss. 160. Vasodentin mit Bildung von Interglobularkugeln. (*g g* Blutgefässe des Zahnbeines.)

Fig. 8. Schmelzstrang, das Zahnbein eines Zahnconglomerates durchbohrend. Vergröss. 60.

Fig. 9. Wellenförmiger Verlauf der Zahnbeinkanälchen in einem Zahnconglomerat, hervorgerufen durch Druckerscheinungen während der Entwicklung. Vergröss. 220.

Fig. 10. Längsschliff von Zahnbeinkanälchen aus einem Zahnconglomerat, durchsetzt von einer Lage zu ihnen rechtwinklig stehender Dentinkanälchen. Vergröss. 460.

*[Nachdruck verboten.]*

# Ueber eine ungewöhnliche Kaumuskelwirkung.[1])

Von

**Wilhelm Dieck,**

II. Vorsitzender der Gesellschaft deutscher Zahnärzte zu Berlin.

M. H.! Vor einiger Zeit habe ich Gelegenheit gehabt, die ungewöhnliche Wirkung einer Kaumuskelcontraction zu beobachten, welche Theilerscheinung einer allgemeinen Convulsion war.

Der Patient, ein arbeitsscheues und obdachloses Individuum, war Alkoholiker und litt seit längerer Zeit an Delirium tremens mit epileptischen Krampfanfällen. In einem solchen hatte er sich

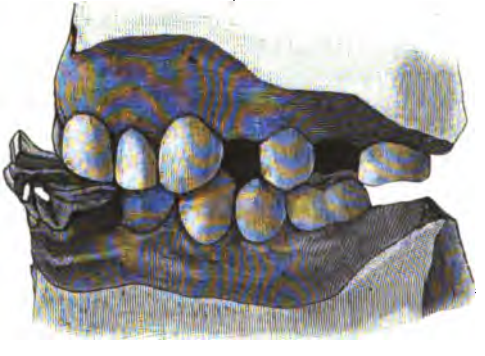

die vier Schneidezähne des Unterkiefers mitsammt der facialen Alveolarlamelle nach aussen ausgebrochen, so dass dieselben fast horizontal gegen die Unterlippe umgelegt worden waren. Drei Tage waren nach dieser Fractur vergangen, als sich der Patient bei mir vorstellte, nebenbei gesagt, in einem Zustande, bei welchem er die Gesetze des Gleichgewichtes praktisch nur wenig beherrschte. Lingualwärts von den ausgebrochenen Zähnen erhob sich das stark entzündete Zahnfleisch, von Blutcoagulum bedeckt, zu einem Wulste empor. Eine äussere Verletzung hatten weder die Lippen, noch das Kinn, noch irgend ein anderer Theil

1) Mitgetheilt in der Festversammlung zur Feier des 10jährigen Bestehens der Gesellschaft deutscher Zahnärzte zu Berlin am 26. bis 28. October 1895.

des Gesichtes erlitten, nicht einmal eine Sugillation war vorhanden, welche darauf hingedeutet hätte, dass eine Gewalteinwirkung von aussen auf die Kiefer stattgefunden hatte. Nicht nur die Angaben des Patienten (vorausgesetzt, dass man ihnen überhaupt Werth beimessen will) schlossen diese Möglichkeit aus, sondern hauptsächlich die Art der Fractur und die Dislocation des fracturirten Alveolarstückes, welche eine Gewalteinwirkung anzeigten, die von innen, d. h. von der lingualen Seite aus, gegen die Schneidezähne gerichtet gewesen war. Und diese Wirkung kann kaum anders als durch directen Muskelzug erklärt werden, welcher während des Trismus in ganz ungewöhnlicher Weise die unteren Schneidezähne getroffen hat. Der Patient hatte kräftigen Körperbau und starke Kiefer mit überaus kräftig entwickelten Zähnen, von jener kurzen, dicken Kronenform, wie ich sie mir bei einem Zahnacrobaten vorstelle. Der Biss war, wie die Schlifflächen es erkennen lassen, ein normaler, die oberen Schneidezähne deckten mit ihrer lingualen Fläche die Kanten der unteren. Wenn wir uns nun vergegenwärtigen wollen, in welcher Weise die Kaumuskeln während des Trismus gewirkt haben müssen, um den geschilderten Effect zu stande zu bringen, so muss die Reihenfolge der Contracturen der einzelnen Kaumuskeln folgende gewesen sein.

Zunächst wurde durch den Musc. pteryg. ext. der Unterkiefer vorgeschoben, und zwar so weit, dass die unteren Schneidezähne vor die oberen zu stehen kamen. Nun wurde durch die Wirkung aller anderen Kaumuskeln, des Musc. temp., pteryg. int. und masseter, der Unterkiefer fest auf den Oberkiefer aufgezogen und muss dann schliesslich durch eine machtvolle Muskelwirkung wieder zurückgezogen worden sein. Wenn wir uns den Verlauf der Kaumuskeln und die Richtung ihrer Fasern vor Augen halten, so kann diese letztgenannte Wirkung nur zu stande kommen durch die Contraction der hinteren Hälfte des Musc. temp., dessen Faserbündel in der Richtung von hinten oben nach vorn unten, unmittelbar über der Wurzel des Proc. zygomat. am Schläfenbein direct horizontal verlaufen. Ist der Unterkiefer vorgeschoben, so könnte diese Temporaliswirkung bis zu einem gewissen Grade wohl auch der Musc. pteryg. int. unterstützen, weil ja bei vorgeschobenem Unterkiefer sein Insertionspunkt, die Innenfläche des Angul. mandib., vor seinen Ursprungspunkt, die Fossa pteryg., gestellt ist, während

er bei normaler Haltung des Unterkiefers fast senkrecht unter ihm liegt.

Behandelt habe ich den Fall durch Extraction der vier ausgebrochenen Zähne und Reposition der umgelegten facialen Alveolarlamelle. Die Erhaltung der Zähne wäre zwar voraussichtlich auf nicht zu grosse Schwierigkeit gestossen, wenn es bei dem Patienten möglich gewesen wäre, einen Fixationsverband für die ausgebrochenen und in die normale Stellung zurückgedrängten Zähne anzulegen, wobei dieselben durch Erhöhung des Bisses bis zur definitiven Wiedereinheilung aus der Articulation mit den oberen Schneidezähnen hätten ausgeschaltet werden müssen.

- - -

Prof Miller hielt einen Vortrag über **die Pflege, die Verschönerung und den Ersatz der Zähne bei den Ostindiern.** Er ging besonders auf das in Ostindien, Südchina u. s. w. allgemein verbreitete Betelkauen ein und erwähnte eine Reihe von Sitten, die dort in Bezug auf das Betelkauen herrschen. Auch das künstliche Rothfärben der Zähne, das Festbinden loser Zähne, die Verschönerung der Zähne durch Anbringung von Goldknöpfen, sowie das Putzen der Zähne, wie es unter den Ostindiern ausgeführt wird, wurden ausführlich beschrieben. Miller demonstrirte zum Schluss eine Anzahl von Ersatzstücken, bei welchen die Zähne aus Elfenbein, Granit, Perlmutter u. a. verfertigt waren. [Der Vortrag wird später in extenso erscheinen.]

# Verhandlungen der 35. Jahresversammlung des Central-Vereins deutscher Zahnärzte

am 7. u. 8. April 1896 in Erlangen,

erstattet von

Dr. **Georg Kirchner**, z. Z. erster Schriftführer

## II. Sitzung, Mittwoch, den 8. April.

Der Vorsitzende, Herr Prof. Dr. Hesse, eröffnet die Sitzung um $9^1/_2$ Uhr Vormittag und ertheilt Herrn Prof. Dr. Rosenthal das Wort zu seinem Vortrage „Ueber Narkosen". [Referat des Prof. Rosenthal über seinen Vortrag.]

Anknüpfend an die physiologischen Erscheinungen des normalen Schlafs und die Vorstellungen, welche man von der Ursache desselben (Anämie des Gehirns, Anhäufung von Ermüdungsstoffen u. s. w.) entwickelt hat, kann man den künstlichen Schlaf, wie er durch Hypnotica herbeigeführt wird, von der eigentlichen Narkose theoretisch trennen. Aber viele Erscheinungen sind beiden gemeinsam, namentlich die verringerte Energie der Thätigkeit in der Grosshirnrinde, die theilweise Aufhebung der Leitung in den Associationsbahnen, sowie die Herabsetzung der Reflex- und automatischen Thätigkeit in den grossen Stammganglien und der Medulla oblongata. Andererseits giebt es aber auch Symptome, welche der Narkose einerseits und der Anästhesie und Analgesie gemeinsam sind. Je nach Umständen wird man zur Narkotisirung verschiedene Mittel wählen; immer aber kommt es darauf an, die Thätigkeit der für das Leben so wichtigen Centren der Medulla oblongata möglichst wenig herabzusetzen. Chloroform ist in dieser Hinsicht doppelt gefährlich, weil es in grösseren Dosen Athem- und Herzthätigkeit schädigt, in kleineren Dosen aber, bei denen die Reflexe nicht erloschen, sondern eher noch gesteigert sind, die Möglichkeit der Shockwirkung nicht ausgeschlossen ist. Stickoxydulgas hat nach der Meinung des Vortragenden gar keine narkotisirende Wirkung; wo dieselbe auftritt, ist sie nur dem Sauerstoffmangel zuzuschreiben, deshalb aber auch sehr gefährlich. Dagegen kann man nach Versuchen, welche neuerdings im Erlanger physiologischen Institut angestellt sind, sehr guten und vollkommen normalen Schlaf für lange Zeit und ohne alle Gefahr erzeugen durch Gemenge von 30—50 Proc. $CO_2$, atmosphärischer Luft und so viel O, dass der O-Gehalt dem der normalen Atmosphäre gleich ist oder denselben noch etwas übersteigt. Diese Narkose dauert nach dem Aufhören der Inhalation des Gasgemenges noch etwa $1^1/_2$ Minuten, also etwa eben solange wie nach der Stickoxydulinhalation. Ob sie eine

praktische Anwendung gestattet, vermag der Vortragende noch nicht zu entscheiden.

Der Herr Vorsitzende dankt Herrn Prof. Rosenthal für seinen Vortrag und eröffnet die Discussion über denselben.

Herr Prof. Partsch: Wir können Herrn Prof. Rosenthal nur ausserordentlich dankbar sein, dass er uns die Möglichkeit geboten hat, unsere praktisch gewonnenen Erfahrungen physiologisch zu corrigiren, weil uns die praktische Beschäftigung schwer die Gelegenheit lässt, den theoretisch physiologischen Forschungen in vollem Umfange zu folgen. Vom praktischen Standpunkte möchte ich in erster Linie auf jene vom Vortragenden erwähnte Thatsache eingehen, dass der Verabfolgung des Narkoticums, dem Eintritt der Narkose, ein Erregungszustand vorausgeht. Dieser Erregungszustand erschwert uns die Narkose ungemein. Er zwingt uns, das Narkoticum reichlicher zu appliciren, als wir es sonst nothwendig haben würden, ein Moment, welches besonders verhängnissvoll werden kann, da durch neuere im pharmakologischen Institut der Universität Breslau angestellte Versuche die Gefahr der Narkose wesentlich bedingt ist nicht durch die absolute Menge des verabfolgten Narkoticums, sondern durch Steigerung der procentualen Menge in der Athmungsluft. Diesen Erregungszustand zu vermeiden, ist mein Bestreben gewesen seit länger als zehn Jahren. Ich habe bei meiner chirurgischen Thätigkeit seit dieser Zeit stets den Grundsatz befolgt, keine Narkose einzuleiten ohne vorherige Application von Morphium. Das Morphium scheint durch die von ihm bekannte Construction der Hirngefässe den Erregungszustand für das Narkoticum bedeutend zu verringern. Die Narkose tritt ohne bedeutende Erregung, leicht und schnell ein und verlangt nicht eine erhöhte Verwendung des Medicaments.

Meine guten Erfahrungen mit der combinirten Chloroform-Morphiumnarkose haben mich in den letzten zwei Jahren auch veranlasst, zur Combination des Bromäthyls mit der Morphiumnarkose überzugehen, und ich habe die Erfahrung gemacht, dass die nachtheilige, nicht unbeträchtliche Erregung, welche das Bromäthyl bei erwachsenen Männern hervorruft, oft so bedeutend, dass man geradezu die Narkose zu unterbrechen genöthigt ist, ausschaltet und dadurch die Verwendbarkeit des Bromäthyls vergrössert wird.

Eine zweite Bemerkung betrifft die Mittheilung des Herrn Vortragenden, dass bei einer nicht vollständigen Narkose ein intensiver Reiz im stande ist, eine Shockwirkung herbeizuführen. Ich habe sehr ernste Bestätigungen in der Praxis erfahren müssen. Ich behandelte einen Patienten mit schwerer Kieferklemme, bei dem ich in der Narkose eine Extraction des erkrankten zweiten Molaren ausführen musste. Bei dem Versuch, in der Narkose nach Erlöschung der Reflexe die Kiefer durch den Heister'schen

Dilatator aufzusperren, erweiterte sich die Pupille ad maximum und Patient wurde asphyktisch, wurde aber durch Wiederbelebungsversuche gerettet. Hier hat zweifellos der plötzliche intensive Reiz die Herzlähmung herbeigeführt. Ich habe, durch diese Erfahrung belehrt, nie mehr in Narkose die Dilatation vorgenommen, sondern sie stets vorher gemacht. Sie gelingt unter Morphiumeinwirkung langsam ausgeführt immer ganz gut.

Endlich möchte ich den Herrn Vortragenden um Erklärung der Thatsache bitten, dass bei Chloroformasphyxien eine Verengerung der dilatirten Pupille durch künstliche Athmung immer wieder zu erzielen ist, selbst wenn kein Puls mehr zu fühlen.

Herr Prof. Rosenthal: Ich bin Herrn Prof. Partsch sehr dankbar für seine praktischen Mittheilungen, die für meine ausschliesslich theoretischen Ausführungen ergänzend gewesen sind.

Die Studien, welche ich über die Veränderung der Pupille gemacht habe, sind ausschliesslich bei der reinen Asphyxie gemacht worden; Erfahrungen über die Asphyxie in der Chloroformnarkose besitze ich dagegen leider nicht. Die reine Asphyxie tritt bekanntlich durch eine erhebliche Abnahme des Sauerstoffes im Blute ein; das Eintreten von Krämpfen zeigt die äusserste Gefahr für das Leben an. Fängt die Pupille an, hin und her zu schwanken, so ist Gefahr im Verzuge, die jedoch durch energische Zufuhr von Sauerstoff wieder beseitigt werden kann. Auch durch mechanische Einwirkung auf das Herz, in Form von kräftigen Stössen auf die Herzgegend, kann in solchen Fällen die Gefahr rasch beseitigt werden unter gleichzeitiger Einleitung künstlicher Athmung.

Meine Untersuchungen sind mehr von der theoretischen Erwägung ausgegangen, ob durch Zufuhr von $CO_2$ in das Blut eine narkotische Wirkung zu stande kommen kann.

Herr Walkhoff erklärt sodann eine grosse Zahl ausgestellter Mikrophotographien, die er im letzten Jahre angefertigt hat. Ferner waren die Correcturabzüge seines demnächst erscheinenden Atlas der pathologischen Histologie der Zähne ausgestellt. Interesse erregten auch Aufnahmen von Zähnen und Speichelsteinen, mit Röntgen-Strahlen hergestellt, und eine grosse Anzahl von Mikrophotographien aus dem Gebiete der Entwicklungsgeschichte der Zähne u. s. w.

Es folgt nun der Vortrag des Herrn Prof. Dr. Hesse:

## „Zur Würdigung der Metalltechnik."

[Vgl. Maiheft S. 184.]

Herr Prof. Partsch legt unter Demonstration von stereoskopischen Aufnahmen von Erkrankungen der Mund-

gebilde die letzte Lieferung des vom Geh. Rath Neisser herausgegebenen Stereoskopischen Atlas vor und Prospecte des ganzen Unternehmens. Er weist auf die Bedeutung der photographischen Aufnahme als Unterrichtsmaterial, als Austausch persönlicher Erfahrungen und zum Festhalten seltener Fälle hin und fordert zur Mitarbeit an dem Unternehmen auf.

Hierauf hält Herr Prof. **Partsch** seinen Vortrag:

## „Ueber den Zusammenhang der Lymphdrüsenerkrankungen mit Zahnaffectionen."

Nach kurzer historischer Uebersicht über die bisherigen Mittheilungen von Odenthal und Berten theilt P. seine diesbezüglichen Erfahrungen mit. Indem er Bemerkungen über die Anatomie und die Diagnose der Lymphdrüsen vorausschickt, hebt er hervor, dass er bei genauer klinischer Untersuchung die Lymphdrüsenaffection nie vermisst hat, sobald entzündliche Noxen über den Pulpakanal hinaus das Periodontium erreicht haben. Er hält bei Periodontitiden und Periostitiden die Lymphdrüsenaffection für einen charakteristischen Zug im klinischen Bilde dieser Erkrankungen. Dabei ist zu bemerken, dass sie einen gewissen Rückschluss auf die Art und Intensität der Infection gestattet. Oft zeigen sehr kleine und stark druckempfindliche Drüsen eine sehr heftige locale Entzündung an, oft sind bedeutende Schwellungen der Drüsen vorhanden, namentlich wenn schon länger vorher bestandene chronische entzündliche Zustände um den Zahn bestanden haben und der augenblickliche Reizzustand nur als acuter Nachschub aufzufassen ist. Schnelles Uebergreifen auf das periglanduläre Zellgewebe erregt den Verdacht der eitrigen Infection der Drüse. Bei gewissen entzündlichen Processen wie bei Aktinomykose und nahe verwandten Streptothrixabscessen fehlt die Lymphdrüsenschwellung fast ganz oder ist nur so gering ausgeprägt, dass sie in ihrer geringen Entwicklung auffallend im Gegensatz steht zu der Ausdehnung und dem Umfang der localen Erkrankung.

Uebergehend zu der Deutung der Lymphdrüsenschwellung und ihrem Zusammenhange mit den übrigen Entzündungserscheinungen bemerkt Vortragender, dass ein oft betontes und naheliegendes Causalitätsverhältniss zwischen Lymphadenitis und Oedem nicht zu bestehen scheint. Oft fehlt bei beträchtlicher Schwellung der Drüse das Oedem der Weichtheile ganz, oder ist nur leicht in Form eines erhöhten Turgors ohne Veränderung des elastischen Widerstandes vorhanden.

In anderen Fällen nimmt die Lymphdrüsenschwellung die Führung im klinischen Bilde. Sie entwickelt sich selbständig weiter, wird eitrig, führt zur Abscedirung oder bewirkt bei nicht genügender Rückbildung eine auffällige Verlangsamung der Resorp-

tion der localen Schwellung. In vereinzelten Fällen kann sie auch dauernd bestehen bleiben.

Immer verdient sie bei der Behandlung der entsprechenden Affectionen eine besondere Berücksichtigung. In jedem Falle stärkerer Schwellung ist eine energische Jodpinselung aussen äusserst heilsam. Von Massage und Druckverband kann nur in Fällen chronischer Schwellung die Rede sein. In acuten Fällen wird durch sie nur eine Verschlimmerung herbeigeführt. Bei schleichenden Entzündungen lieber Jodsalbe. Stets wirkt die trockene Wärme günstig ein. Von Kälte, wie sie von Bergmann empfohlen wird, habe ich keine günstige Einwirkung gesehen. Sie macht die Drüsen hart, behindert die resorptiven Erscheinungen. Selbst recht beträchtliche Schwellungen sind durch fortgesetzte Behandlungen zum Schwund zu bringen.

Bei Abscedirung hilft natürlich nur das Messer. Breite Einschnitte, Ausräumung der zerfallenen Drüsenmassen sind zu glatter Heilung erforderlich.

Der nächstfolgende Redner, Herr Dr. **Schneider**, demonstrirt einige Gypsmodelle von angeborenen und erworbenen Gaumendefecten. Nach seinen Erfahrungen liefert der Obturator einen weit besseren Spracherfolg als eine Operation, nach welcher die Sprache in den meisten Fällen sehr undeutlich bleibt. Herr Schneider hat allein im letzten Semester neun Obturatoren angefertigt, und in allen diesen Fällen ist die Sprache eine gute geworden. Gleichgiltig für die gute Aussprache ist es, ob der Obturator aus weichem oder hartem Kautschuk angefertigt ist; dem harten Obturator nach Süersen giebt Herr Schneider jedoch den Vorzug wegen seiner grösseren Dauerhaftigkeit.

Ein Patient giebt sodann Beweise der durch den Obturator hergestellten guten Sprache, wobei sich in diesem Falle sogar eine deutlichere Aussprache beim Anlegen des harten Obturators bemerkbar machte, als beim Gebrauch des weichen. Herr Schneider zeigt an dem Patienten, dass bei Sprechversuchen ohne Obturator ganz eigenartige mimische Bewegungen eintreten, die jedoch mit dem Obturator vollständig aufhören. Ein nasaler Beiklang ist auch mit Obturator etwas vorhanden und nie ganz zu vermeiden, weil die Exspirationsluft stets eine geringe Reibung an dem Fremdkörper erleidet.

Interessant war schliesslich noch die Mittheilung Schneider's über eine Prothese, welche nach linksseitiger Resection des Oberkiefers, veranlasst durch ein Sarkom, angefertigt worden war.

Herr Walkhoff hielt sodann im physikalischen Institut der Universität seinen Vortrag „**Ueber den Bau und die Entstehung**

einiger Zahnmissbildungen" und demonstrirt bei demselben eine grosse Anzahl von Mikrophotographien vermittelst des Projections-Apparates. [Vgl. S. 261 dieses Heftes.]

Die Anwesenden spenden Herrn Walkhoff für seine interessante Demonstration lebhaften Beifall.

Die Nachmittagssitzung eröffnet der Herr Vorsitzende um $3^3/_4$ Uhr und ertheilt, da der Vortrag von Herrn Dr. Schneider wegen vorgerückter Zeit ausfällt, Herrn Dr. Kühns das Wort.

Herr Dr. Kühns zeigt einen Wangendilatator vor, welcher nach Angabe von Herrn Zahnarzt Friedemann hergestellt ist und für welchen der Erfinder den Musterschutz angemeldet hat. Der Vorzug dieses Dilatators, der zuerst, allerdings in etwas anderer Form, von Herrn Prof. Dr. Hesse angegeben worden ist, besteht darin, dass der Operateur beide Hände frei behält, weil der Patient durch einen an dem Dilatator angebrachten Handgriff im stande ist, das Instrument selbst zu fixiren. Herr Kühns hält den Dilatator für sehr praktisch und glaubt, dass derselbe namentlich bei schwierigen Extractionen von Werth ist. [Vgl. Aprilheft S. 146.]

Herr Prof. Dr. Hesse giebt zu, dass er ursprünglich den Wangendilatator angegeben hat; sein Dilatator ist allerdings ein wenig anders construirt, hat namentlich nicht den Handgriff des Friedemann'schen Instruments. Er bemerkt noch, dass dieser Dilatator sehr zweckmässig ist, besonders bei Anwendung der Radbürste; aber auch beim Gebrauch von rotirenden Scheiben gewährt er den Vortheil, dass man bei seiner Anwendung die Schleimhaut der Wange nie verletzen kann. Herr Hesse spricht sodann sein Missfallen darüber aus, dass Herr Friedemann den Musterschutz für sein Instrument in Anspruch genommen hat; er ist der Ansicht, dass es nicht collegialisch sei, solche Erfindungen unter den Musterschutz zu stellen.

Hierauf erhält Herr Dr. Kühns das Wort zu dem Referat:

## „Ueber Solilagold."

Meine Herren! Absichtlich habe ich meine Mittheilungen über das vor einem halben Jahre in den Handel gekommene Füllungsmaterial, unter dem Namen Solilagold, als Referat bezeichnet, denn es kann mir durchaus nicht in den Sinn kommen, nach so kurz bemessener Frist und nachdem erst so wenige Fachleute darüber ein Urtheil abgegeben haben, mit einer endgültigen Kritik aufzutreten. Nichtsdestoweniger halte ich es für angezeigt, indem ich meine damit gemachten Erfahrungen veröffentliche und wir in der damit angeregten Discussion die Ihren kennen lernen, angesichts eines Materials, das berufen zu sein scheint, einen wesentlichen

Einfluss auf die Technik des Goldfüllens auszuüben, dass auch diese Versammlung sich mit der Frage des Solilagoldes schon eingehend beschäftigt.

Es kann nicht geleugnet werden, dass wir nach den bisherigen Erfahrungen berechtigt waren, mit einem gewissen Misstrauen einer neuen Goldsorte gegenüber aufzutreten, das sich als ein Schwammgold erwies, da die bisherigen Präparate zur Nedden's, Watt's u. s. w. alle weder in ihrer Bearbeitung, noch in ihrer Dauerhaftigkeit denjenigen Grad von Zuverlässigkeit zeigen, den ein geübter Goldfüller an aus Folie hergestellte Füllungen zu stellen berechtigt ist. Auf diesen Erfahrungen basirend, hatte sich die neue Schule ganz der Folie und den daraus gebildeten Pellets zugewandt, und mit einem gewissen Maasse von Geringschätzung und Misstrauen wurde derjenige betrachtet, der auch, ausser der Verwendung des Schwammgoldes für Unterlagen, dauerhafte Füllungen herzustellen vorgab.

Meine Herren! So wenig wie dies letztere aber im allgemeinen angezweifelt werden kann, denn ich sehe noch heute zuweilen Füllungen unseres verstorbenen Collegen Niemeyer in Braunschweig, der vorwiegend mit Schwammgold arbeitete, in tadellosem Zustande, ebensosehr ist es zu begrüssen, dass uns durch die Verwendung des Solilagoldes die Möglichkeit gegeben zu sein scheint, die Verwendung des Hammers ganz wesentlich einzuschränken, resp. ganz aufzugeben, die nöthige Zeit zur Herstellung erheblich abzukürzen und die Möglichkeit der Verwendung des Goldes ganz erheblich auszudehnen.

Es muss behauptet werden, dass, wenn das Solila diesen drei Postulaten nachkommt, es von ausserordentlicher Bedeutung sein wird, sowohl für uns als für den Patienten.

Leider ist die Macht der Gewohnheit gross genug, um es uns im Einerlei der Beschäftigung bald vergessen zu lassen, dass die Qual und die Zumuthung einer stundenlangen Hammerbehandlung bei grossen Füllungen ungeheuer ist und durchaus im Widerspruch steht mit den heute mit Recht gepflegten humanen Bestrebungen der Medicin, jegliche vermeidbare Schmerzen auch zu vermeiden, dass nicht selten diese stete Erschütterung des in jeglicher Form wirkenden Hammers in kürzerer oder längerer Zeit durch die Reizung von Periost und Pulpa zu Complicationen geführt, dass die Furcht vor der schweren Sitzung und ihrer Folgeerscheinungen manch nervösen Patienten uns fernhält oder sich dem Cemente, diesem unsicheren Felsen schwacher Naturen, anzuvertrauen. Käme dazu, was ja erst jahrelange allseitige Erfahrungen bestätigen, was aber schon jetzt vermuthet werden kann, dass es an Dauerhaftigkeit und Dichtigkeit die aus Folie hergestellten

Füllungen überträfe, so würde das der ausschlaggebende und zwingende Punkt zu seiner allgemeinen Verwendung sein und Grund genug, alle anderen Methoden des Goldfüllens der wohlverdienten Vergessenheit zu überliefern.

Nach diesen einleitenden Worten gestatten Sie mir, meine Herren, zur Besprechung des Goldes selbst überzugehen.

Das unter dem eigenthümlichen Namen „Solilagold", bei dem an seine Abstammung von solid, solus oder soleil zu denken jedem unbenommen bleibt, kommt in vier verschiedenen Sorten von viereckigen millimeterdicken Kuchen in den Handel, die im Aussehen theils dem zur Nedden'schen, theils dem Watt'schen ähneln. Sie sind aber nicht so bröcklig und grobkrystallinisch wie das erste.

Ueber seine Herstellung ist nur bekannt, dass der Erfinder und Fabrikant ein D.D.S. de Trey in der Schweiz es auf elektrochemischem Wege herstellt, also wahrscheinlich durch Niederschlag aus cyankaliumhaltiger Goldlösung durch elektrischen Strom. Während es bei der Vergoldung darauf ankommt, möglichst compacte und solide Niederschläge zu erzielen, muss das ganze Augenmerk hier darauf gerichtet sein, durch eine geeignete Concentration der Lösung und geeignet starke Ströme auf ein möglichst schwammiges Gefüge des Niederschlages hinzuwirken. Sehr wesentlich für die Haltbarkeit der Füllungen wird die Sorgfalt sein, mit der das erhaltene Präparat von der anhaftenden Lauge durch Auswaschen befreit wird; immerhin ist die Arbeit eine penible und zeitraubende und rechtfertigt in etwas den gegen Folie allerdings erheblich gesteigerten Preis.

Ich zweifle aber nicht, dass eine findige Industrie sich dieses Objectes zum Schaden seines Erfinders bald bemächtigen wird, wenn dieser nicht selbst dem Marktwerthe des Goldes und einer billigen Fabrikationsvergütung entsprechend den Preis erheblich zu reduciren sich bereit findet.

Das originelle des Fabrikates besteht darin, dass die innere Zwischenlage, wahrscheinlich der sogenannte Krystallisationspunkt, eine Tafel Goldfolie etwa in der Stärke wie Nr. 4 bildet, welche bei 1, 2 und 3 durchbrochen ist, während sie bei 4 intact geblieben ist. Diese letzte Nummer eignet sich darum in erster Linie zum Aufbauen, zu Conturen und Oberflächen, da Stücke davon, ohne, wie es bei den anderen Nummern vorkommen kann, abzubröckeln, umgeschlagen werden können.

Nr. 1 und 2 sollen meistens zu Grundlagen, 3 und 4 zu Oberflächen verwandt werden, speciell Nr. 3 zu kleinen Cavitäten.

Die Verarbeitung des Goldes ist eine höchst einfache, und wenn es auch übertrieben ist, zu behaupten, dass sie ebenso einfach wie Amalgam geschehen könne, so bietet sie wenigstens

jedem, der vorher Folie verarbeitet hat, durchaus keine Schwierigkeiten. Die Vorbereitung der Höhlung hat sich auf die Reinigung zu beschränken, die Formirung derselben ist fast gleichgültig; es genügt zur Befestigung des Goldes, die Höhlung mit quergerieften Bohrern zu bearbeiten. Da die Anlegung von Haftstellen und Haftrinnen fast stets überflüssig geworden ist, so resultirt daraus eine weitere Schonung des Patienten, denn es ist uns allen bekannt, dass gerade die Anlegung der sogenannten Fix points besonders empfindlich war; aber noch wichtiger erscheint mir, dass durch das Fehlen dieser Verankerungspunkte, die naturgemäss der Pulpa am nächsten gelegen waren, auch nach beendeter Füllung der dadurch bedingte thermische Einfluss auf die Pulpa fortfällt und somit eine weitere Gefahr für den Zahn. Uebereinstimmend mit anderen Beobachtern habe ich, was mir ausserordentlich wichtig erscheint, die Wahrnehmung gemacht, dass die nach der Herstellung anderer grosser Goldfüllungen häufig beobachtete Empfindlichkeit gegen Temperaturveränderungen bei Solilagoldfüllungen nicht eintritt. Ganz ausnahmsweise war es erforderlich, zur Füllung grosser Zahnhalscavitäten Ankerpunkte aus Folie anzulegen.

Allgemein wird behauptet, dass das zur Füllung einer Höhlung nöthige Quantum Gold durch seine Masse jedesmal in Erstaunen setzte, so dass es den Anschein gewinnen könnte, als sei der Bedarf an Solilagold relativ ein grösserer als der an Folie. Diese Beobachtung kann jedoch nur auf Täuschung beruhen, sie beweist nur, dass das Gold, in überaus voluminöser und zarter Form in den Zahn gebracht, doch durch den angewandten Handdruck in auffallend starker Weise condensirt werden kann. Uebrigens lässt sich das Gold zur Ersparung von Material in hervorragender Weise mit Zinngold vermischen, um als Unterlage von unter das Zahnfleisch reichenden Höhlungen zu dienen.

Diese beiden erwähnten Eigenschaften, sein grosses Volumen und die damit verbundene Geschmeidigkeit und dann die leichte Condensirfähigkeit machen es nun in hohem Maasse als Füllungsmaterial werthvoll.

Durch die erstere erreichen wir eine solche Adaptionsfähigkeit an die Ränder und Wandungen, wie sie keine Folie zu bieten vermag, die zweite lässt einen Härtegrad der fertigen, nur durch Handdruck condensirten Füllung erreichen, wie sie kein Hammer bei Folie zu stande bringt. Und zwar ist zum Verarbeiten der Handdruck vollständig genügend, dank der ausgezeichnet erdachten und ebenso ausgeführten kolbenförmigen Handinstrumente. Es ist vom Fabrikanten ein grosser Satz hergestellt, aber schon eine geringe Auswahl von etwa sechs bis acht Instrumenten genügt allen Ansprüchen. Ich empfehle zunächst die Nummern 5a, 6, 8, 9, 24, 25, 28.

Die ebenfalls empfohlene Goldscheere unterscheidet sich in nichts von anderen Scheeren, während die beigegebene Pincette gerade für dies Gold recht brauchbar ist, da sie eine Compression zwischen ihren Branchen nicht zulässt. Diese Stopferspitzen scheinen so zweckmässig erdacht, dass es nicht unwahrscheinlich ist, dass auch die bisherigen Schwammgoldsorten damit ein weit besseres Resultat ergeben würden.

Trotzdem man nun am vortheilhaftesten der Hammerinstrumente gänzlich entsagt und, nur auf die Handstopfer angewiesen, etwas mehr persönlichen Kraftaufwand nöthig hat, so ist man doch in der Lage, dieses durch eine erheblich abgekürzte Arbeitszeit wieder einzubringen, was namentlich bei grösseren Höhlungen erheblich ins Gewicht fällt. Ausserdem kann man selbst bei dünnen Wandungen durch den Handdruck und die kolbenförmigen Stopfersonden Sprünge im Schmelz viel sicherer vermeiden.

Ein besonders erwähnenswerther Umstand ist die Härte der condensirten Füllung neben einer schönen hellen Farbe. Erstere ist so bedeutend, dass ein Feilen mit Finirern, Sandpapier und den meisten Strips unmöglich ist, dagegen lässt sich durch Corund- und Carborundsteine, sowie Schmirgelscheiben und -Streifen eine Bearbeitung des Goldes vornehmen; wünschenswerth ist immer, einen Ueberschuss von Gold ängstlich zu vermeiden.

Die erreichte Politur und die Adaption an die Ränder ist derartig, dass man diesen Goldfüllungen bei gewissenhafter Arbeit, die hier sehr viel leichter als bei Folie ist, eine wenigstens ebenso grosse Dauerhaftigkeit voraussagen kann, wenn uns darüber bislang auch noch die Erfahrungen fehlen. Der Fabrikant freilich behauptet, durch 12 Jahre alte Füllungen die Güte dieses Goldes beweisen zu können.

Fasse ich die Resultate aus dem bisher Gesagten zusammen, so würden diese sein:

Das Solilagold ist infolge seiner grossen Cohäsion ein vorzügliches Material für Unterlagen, infolge seiner grossen Härte und Geschmeidigkeit aber ebenso werthvoll zum Beenden der Füllung.

Da Haftstellen unnöthig sind und infolge der schnellen Condensirfähigkeit eine weit kürzere Arbeitszeit als bei Folie nothwendig ist, da ausserdem der Hammerschlag ganz durch Handdruck ersetzt werden kann, so ist das Herstellen selbst grösserer Füllungen für den Patienten weit weniger lästig als bisher.

Das Solilagold ermöglicht infolge seiner geringen Ansprüche an Haftstellen eine weit grössere Anwendung von Goldfüllungen.

Die grosse Dichtigkeit der fertigen Füllung rechtfertigt das beste Vertrauen in deren Haltbarkeit.

Hieran schliesst sich folgende Discussion:

Herr Parreidt: Ich habe vom Collegen Herbst aus Bremen einen Brief erhalten, worin er mich bittet, bei Gelegenheit einer neuen Erfindung von ihm Erwähnung zu thun, und ich bitte zu entschuldigen, wenn ich diesen Wunsch von Herbst erst erfülle, ehe ich in die Discussion über Solilagold eintrete. Herr Herbst theilt mir mit, dass es ihm gelungen sei, ein starkes Blattgold Nr. 60 herzustellen, das so weich ist, dass man im stande ist, in verhältnissmässig kurzer Zeit grosse Füllungen damit herzustellen. Dieses Gold soll aber noch eine andere viel wichtigere Eigenschaft besitzen, man soll nämlich mit demselben auch haltbare Füllungen unter Zutritt von Speichel anfertigen können. Zum Beweis hierfür schickte Herbst mir zwei in dieser Weise gefüllte Weisheitszähne, welche ich Ihnen hiermit zur Ansicht vorlege. Zugleich übermittle ich Ihnen die besten Grüsse des Collegen Herbst.

Was nun das Solilagold anlangt, so macht mir Herbst darüber auch Bemerkungen, er beauftragt mich jedoch nicht, diese hier mitzutheilen. Ich persönlich kann im allgemeinen das bestätigen, was College Kühns darüber gesagt hat. Auch ich habe gefunden, dass man mit Solilagold bei sorgfältiger Arbeit sehr gute Resultate erzielt, namentlich wenn man es zur Herstellung von grossen Füllungen verwendet. Kleinere Füllungen in schwer zugänglichen Höhlungen, besonders in den Approximalflächen, sind dagegen mit diesem neuen Krystallgold schwerer zu machen. Man kann dabei die dünnen, schraubenzieherförmig gebogenen Stopfer nicht entbehren; und mit diesen lässt sich Blattgold besser einlegen und befestigen. Ich habe auch gefunden, dass man mit der Formirung der Höhle recht sorgfältig sein muss. Man bedarf zwar keiner Haftpunkte, um einen Anfang zu bekommen zum sicheren Aufbauen; aber man braucht sicher etwas Unterschnitt oder breite Haftlöcher, um die Füllung dauernd zu retiniren.

Herr Dr. Kirchner: Ich habe in den letzten sechs Wochen ca. 50 Füllungen mit Solilagold gemacht und gefunden, dass dieses Gold ganz hervorragende Eigenschaften besitzt: so haftet es z. B. so vorzüglich an der nur ein wenig rauh gemachten Zahnwand, wie kein anderes Goldpräparat. Es lassen sich ferner, wie schon College Parreidt mit Recht hervorhob, grosse, gut zugängliche Höhlungen in sehr kurzer Zeit füllen, so dass der Erfinder de Trey sich sogar zu dem Ausspruch hat verleiten lassen, es verarbeite sich so leicht wie Amalgam. Ich halte diese Aeusserung de Trey's jedoch für recht bedenklich, denn sie wird namentlich die Anfänger im Goldfüllen leicht dazu verleiten, das Gold beim Verarbeiten nicht mit der Sorgfalt zu behandeln, wie sie es bei den Blattgoldsorten gelernt haben. Hierdurch werden meines Er-

achtens anfangs viele recht mangelhafte Goldfüllungen mit Solilagold gemacht und nachträglich nur dem Material in die Schuhe geschoben werden. Ich möchte daher hier ausdrücklich betonen, dass die Verarbeitung des Solilagoldes, besonders im Anfang, mit der grössten Sorgfalt geschehen muss, wenn man keine Misserfolge haben will.

Ich habe gefunden, dass Nr. 2 des Goldes sich vorzüglich eignet, damit die ersten Versuche zu machen, denn diese Nummer stellt ein sehr lockeres Gewebe des Goldes dar, das sich leicht und sehr gut condensiren lässt. Man sei im Anfang auch vorsichtig in der Auswahl der zu füllenden Cavitäten und fange lieber mit ganz leichten, bequem zugänglichen Höhlungen an. Kleinere schwer erreichbare Cavitäten füllen sich mit Solilagold sehr schwer, und hier ist Folie wohl immer dem Krystallgold vorzuziehen. Ganz vorzüglich eignet sich dagegen das Solilagold zum Füllen von grösseren Cavitäten in Zähnen mit nur noch schwachen Zahnrändern. Hier leistet Solilagold in Verbindung mit Phosphatcement ganz ausgezeichnete Dienste. Die Hälfte der Cavität wird zuerst mit Phosphatcement gefüllt und dann, ehe dieses erhärtet, gleich das Schwammgold in das noch weiche Phosphatcement hineingestopft.

Es empfiehlt sich in solchen Fällen, das erste Stück Gold gleich so gross zu wählen, wie die Oeffnung der Cavität ist, und es gleichmässig in das Zinkphosphat hineinzustopfen, dann das Cement erhärten zu lassen und hierauf erst die Goldfüllung weiter aufzubauen. Solilagold ist meiner Ansicht nach ein sehr schätzenswerthes Goldpräparat in der Hand eines erfahrenen, geübten Operateurs.

Herr Weinreben: Herr Dr. de Trey empfiehlt Unterschnitte, wenn die Cavität nicht kastenförmig ist. Ich möchte entschieden davon abrathen, ganz auf den Hammerschlag beim Solilagold zu verzichten, denn auch de Trey verwendet den Hammer beim Condensiren der letzten Schichten. Es erscheint mir ferner ungemein wichtig, dass das Gold nicht mit anderen Goldstopfern als den von de Trey angegebenen verarbeitet wird, denn hierdurch läuft man leicht Gefahr, eine schlecht gedichtete Füllung zu legen.

Herr Parreidt: Ich kann die vom Collegen Kirchner empfohlene Verwendung des Solilagoldes in Verbindung mit Zinkphosphat nur empfehlen und habe darüber schon am 8. März in der Versammlung des Zahnärztlichen Vereins für das Königreich Sachsen Mittheilung gemacht. [Vgl. Maiheft, S. 192.]

Herr Lustig: Für grössere Füllungen halte ich das Solilagold sehr geeignet, weil man rasch damit füllen kann und es sich auch vorzüglich condensiren lässt; zu kleinen Füllungen rathe ich

das Gold jedoch nicht zu verwenden. Das Gold wird ungemein hart, so dass Herr Prof. Miller z. B., als er die Anwendung des Goldes demonstrirte und nach Beendigung der Füllung dieselbe auf ihre Dichtigkeit prüfen wollte, den Excavator abbrach. Nur gute Operateure werden meines Erachtens mit Solilagold günstige Resultate erzielen, wogegen Anfänger sich leicht verleiten lassen werden, das Solilagold nicht so sorgfältig zu behandeln wie andere Goldpräparate. Ich selbst habe eine Füllung von Solilagold im Munde, durch welche eine ganze Ecke eines Schneidezahnes ersetzt ist. Die Füllung ist vom Collegen Dieck in Berlin unter Hammerschlag eingeführt und hat sich bis jetzt sehr gut bewährt.

Herr Dr. Kühns: Ich möchte noch darauf aufmerksam machen, dass Solilagold sich auch ganz vorzüglich dazu eignet, defect gewordene Goldfüllungen auszubessern. Man braucht nur die Oberfläche der alten Füllung ein wenig rauh zu machen, um das Solilagold zum Haften zu bringen.

Herr Weinreben: Ich habe bei Herrn Dr. de Trey Füllungen aus Solilagold gesehen, die vor 15 Jahren gemacht waren, und kann nur sagen, dass alle diese Füllungen ein sehr gutes Aussehen hatten und in tadelloser Verfassung waren. Dadurch, dass das Solilagold von den beiden Söhnen de Trey's, von denen der eine Chemiker, der andere Zahnarzt ist, selbst hergestellt wird, haben wir, glaube ich, die sicherste Garantie, dass es auch immer in gleicher Güte fabricirt werden wird. Bemerken möchte ich noch, dass es Herrn Dr. de Trey leid thut, den Ausspruch gethan zu haben, das Solilagold verarbeite sich so leicht wie Amalgam. Er selbst ist allerdings im stande, es so schnell wie Amalgam einzuführen, damit ist aber noch lange nicht gesagt, dass dies ein jeder könne.

Ich rathe nochmals ganz entschieden davon ab, andere Stopfer zur Verarbeitung des de Trey'schen Goldes zu verwenden, als die vom Erfinder angegebenen, weil sonst eine ungenügende Condensirung eintritt und hierdurch Misserfolge bedingt sind.

Herr Dr. Berten demonstrirt nun noch einen sehr praktischen Löthapparat, der demnächst in den Handel gebracht werden soll.

Sodann legt er interessante Modelle vor von Kiefern mit abnorm grossen und solchen von abnorm kleinen Zähnen.

Herr Schreiter ladet zu seinen Demonstrationen der Wurzelbehandlung mit Kali causticum ein, die unmittelbar nach der Sitzung in Schneider's Poliklinik stattfinden.

Der Herr Vorsitzende schliesst hierauf die Sitzung um $5^1/_2$ Uhr Nachmittag und dankt den Anwesenden für ihre rege Theilnahme an den Verhandlungen.

# Auszüge und Besprechungen.

**W. D. Miller** (a. o. Professor an der Universität Berlin): **Lehrbuch der conservirenden Zahnheilkunde.** Mit 420 Abbildungen. (Leipzig 1896. Verlag von Georg Thieme.)

Verf. ist seit zwölf Jahren Leiter der Abtheilung für Zahnfüllung an dem zahnärztlichen Universitätsinstitute in Berlin. In seiner Lehrthätigkeit sowohl als in 18jähriger Privatpraxis hat er sich reiche Erfahrung betreffs des von ihm in vorliegendem Werke bearbeiteten Materials gesammelt. Dasselbe ist nicht allein ein Lehrbuch der conservirenden Zahnheilkunde, sondern zugleich eine höchst werthvolle Zusammenstellung aller sich auf die Therapie erkrankter Zähne beziehenden Publicationen, welche während der letzten zehn Jahre in den periodischen Fachschriften deutscher, englischer und französischer Sprache erschienen sind. Die genauen Angaben der verschiedenen Behandlungsmethoden mit Nennung der Autoren legen glänzendes Zeugniss ab für die überaus grosse Gewissenhaftigkeit und den intensiven Fleiss, mit denen Verf. die Fachliteratur verfolgt. Auch jene Methoden, mit denen er sich selbst nicht einverstanden erklären kann, finden Erwähnung, um dem aufmerksamen Leser seines Buches ein übersichtliches Bild aller bisher veröffentlichten Mittheilungen zu geben.

Wenn auch die deutsche Literatur keinen fühlbaren Mangel an Lehrbüchern der conservirenden Zahnheilkunde hat, so musste ein Werk von Miller, dessen Name hohes Ansehen in allen zahnärztlichen Kreisen der Welt geniesst, doch hochwillkommen sein, denn man konnte als sicher voraussetzen, dass das Buch eine werthvolle Bereicherung unserer Fachliteratur sein würde.

Verf. bemerkt in der Einleitung, dass in den bisher erschienenen Lehrbüchern der praktischen Zahnheilkunde dem „Füllen der Zähne" im Gegensatz zur „Technik" ein viel zu geringer Raum gewidmet sei. Die Ursache dieses Missverhältnisses glaubt M. in der grösseren Bedeutung zu finden, welche der Technik der conservirenden Zahnheilkunde gegenüber mit Unrecht beigemessen werde. Ich meine dagegen, dass wenn ein Werk über Zahnersatzkunde mit derselben Ausführlichkeit, Genauigkeit und Vollständigkeit ausgearbeitet würde, wie das Miller'sche Lehrbuch über conservirende Zahnheilkunde, es dieses an Umfang ebenfalls übertreffen würde, weil die Materie der „Technik" an sich eine weitläufigere Bearbeitung gestattet.

Verf. hebt mit vollem Rechte hervor, dass es ebenso verwerflich wäre, die Zahn- resp. Mundheilkunst, als die Ohren- oder Augenheilkunde von der gesammten Medicin loslösen zu wollen, da die Mundhöhle ein Theil des menschlichen Körpers ist, an welcher

die verschiedenartigsten pathologischen Processe auftreten und welche den weitgehendsten Einfluss auf den Gesundheitszustand des ganzen Körpers ausübt.

Das Buch zerfällt in fünf Abschnitte. Das 1. Kapitel des ersten Abschnittes bespricht die Behandlung der Zahncaries ohne Ausfüllung der Höhle. Die Behandlung oberflächlicher Caries mit Argentum nitricum, zuerst von Stebbins 1891 empfohlen, hat sich bisher wenig eingeführt, doch erscheinen Versuche dieses Verfahrens sehr empfehlenswerth.

Das 2. Kapitel enthält eingehende Beschreibung aller uns zu Gebote stehenden Füllungsmaterialien, des Instrumentariums, Vorbereitung der zu füllenden Zahnhöhlen, das Füllen derselben mit den einfachen und combinirten Materialien nach den verschiedenen Methoden.

Der II. Abschnitt enthält die Behandlung der freigelegten gesunden, der erkrankten und der nekrotischen Pulpa, ferner die Behandlung der Wurzelhauterkrankungen, der Alveolarpyorrhoe und eine Recapitulation der Ursachen der Zahnschmerzen.

Der III. Abschnitt behandelt das Reinigen und Bleichen der Zähne, der IV. Abschnitt bespricht die prophylaktische Behandlung der Zähne, der V. Abschnitt die Behandlung der Milchzähne.

Es würde den Rahmen dieses Referates weit überschreiten, wollte ich den Inhalt jedes einzelnen Kapitels eingehender Besprechung unterwerfen, doch enthält das Buch eine so grosse Anzahl scheinbar nebensächlicher Anweisungen, welche aber für die Praxis von ausserordentlicher Wichtigkeit sind und besonders derjenige voll zu würdigen weiss, der selbst die Lehrthätigkeit ausübt, dass ich die Aufmerksamkeit des Lesers auf verschiedene Angaben lenken möchte, dessen Ausserachtlassung sicher zu Misserfolgen führen muss.

Es ist bekanntlich sehr schwierig, praktische Maassnahmen derart zu beschreiben, dass der Lernende im stande ist, aus dem Gesagten ein klares Bild zu gewinnen und darnach correct zu arbeiten. Miller hat dieses von allen Autoren erstrebte Ziel durch klare, leicht fassliche Darstellung in Verbindung mit guten Illustrationen erreicht.

Hier einige Beispiele: Fig. 64 demonstrirt das nicht unwichtige Schärfen der Instrumente. Fig. 70, 71, 72 die Führung des Schmelzmessers, um Ausgleiten und dadurch Verwundung der Patienten zu verhüten u. s. w. Fig. 80, 81, 82, 83 erläutern in schematischer Zeichnung die correcte Anbringung der Löcher in der Gummiplatte, eine Schwierigkeit, welche nicht allein Studirende, sondern auch manche Zahnärzte erst nach langer Uebung und Erfahrung überwinden. An der Hand dieser Illustrationen und der

klaren Beschreibung ist auch der Anfänger im stande, die Gummiplatte zu durchlochen und anzulegen, so dass Durchsickern des Speichels oder Verdecken der Höhle während des Füllens vermieden wird.

Auch wie manches nicht gemacht werden darf, ersieht man z. B. aus den Fig. 91, 137, 151, 157a, 159, 161a u. s. w.

Verf. hält es für sehr wichtig, dass der Anfänger Schliffe von extrahirten Zähnen anfertigt, von denen Abdrücke genommen werden, um Lage und Form der cariösen Höhlen und der Pulpakammer, ferner den Lauf der Wurzelkanäle zu studiren (s. S. 267, 316 u. s. w.).

Ich kann diese Art des Studiums der Wurzelkanäle auf das dringendste anempfehlen. Der Anfänger wird ohne genaue Kenntniss der anatomischen Verhältnisse der Zähne die grössten Fehler begehen. Freilegen der Pulpa, Durchbohren des Zahnes von der Pulpakammer aus oder durch die Wurzelkanäle passirt häufig denen, welche sich mit dem anatomischen Bau des Zahnes ungenügend bekannt gemacht haben.

Dem ausführlichen Kapitel über das Füllen mit plastischen Materialien folgt die Herstellung von Zahntheilen mittelst Porzellan und Glas. Gute Illustrationen unterstützen die leicht verständliche Beschreibung ihrer Anfertigung. Fig. 206 u. 207 demonstriren das Ansetzen einer grösseren Porzellanecke, deren Herstellung schon bei pulpalosen Zähnen eine schwierige ist, da das Anschleifen des Porzellanstückes gegen die Zahnfläche selten ohne stark sichtbare Fuge gelingt; bei Zähnen mit lebender Pulpa aber, wo die Gewinnung eines ausreichenden Haltes für den Porzellanzapfen oft auf Schwierigkeiten stösst, möchte ich diese Art des Ersatzes nur in sehr geeigneten Ausnahmefällen anempfehlen.

Eine wichtige Bereicherung des Buches anderen Werken gegenüber ist das Kapitel über „combinirte Füllungen", deren Werth für die tägliche Praxis aus langer Erfahrung und scharfer Beobachtung erkannt worden ist. Der Anfänger sollte dieses Kapitel mit grosser Aufmerksamkeit studiren.

Vielfach ist von der Verwendung mehrerer Metalle (Zinngold, Gold und Amalgam) abgerathen worden, weil man dadurch die Entstehung elektrischer Strömungen fürchtet, die Schmerzen im Zahne verursachen könnten. Verf. hält diese Furcht mit Recht für völlig unbegründet, denn genaue Beobachtungen haben keinerlei Beweise für diese Annahme ergeben.

Das Kapitel über das Füllen der nach Klassen geordneten Höhlen behandelt fast jede an den Zähnen vorkommende Höhle, deren Vorbereitung und Ausfüllung. Ein wichtiger Wegweiser für Anfänger. Diesem folgt der Abschnitt über das Glätten und Finiren der Füllungen, alsdann die Behandlung der sogenannten

secundären Caries, d. h. der neben einer Füllung wieder auftretenden Caries. Nicht immer ist hier die Entfernung der ganzen Füllung erforderlich, sondern es genügt in vielen Fällen, den Defect mit Amalgam, Zinngold oder Guttapercha auszufüllen.

Die Conservirung der beim Excaviren zufällig freigelegten Pulpa strebt M. durch Ueberkappung an, während er bei bereits freiliegenden schon schmerzenden, wenn auch nur wenig gereizten Pulpen die conservirende Behandlung als eine zweifelhafte, nicht immer von Erfolg gekrönte Methode ansieht. Die Erhaltung der Pulpa, auch wenn bereits eine tiefer greifende Entzündung mit länger andauernden Schmerzen vorhanden ist, wird von Walkhoff, Tanzer, Skogsborg, Witzel u. A. nach von ihnen angegebenen Methoden versucht. Miller dagegen meint, dass bei den meisten Pulpitiden keine andere Behandlung so sicheren Erfolg verspricht, wie die Vernichtung der Pulpa mit nachfolgender Entfernung derselben und Ausfüllung der Wurzelkanäle. Ich schliesse mich dieser Anschauung vollkommen an. Mag die Theorie vielleicht beweisen können, dass die Pulpa für langjähriges Verbleiben des Zahnes im Kiefer nothwendig ist. Ich bin aber, wie M., durchaus der Meinung, dass ein Zahn mit abgetödteter Pulpa und correct behandeltem Wurzelkanal dem Patienten bessere Dienste leistet, als ein Zahn, dessen partiell oder total entzündete Pulpa seiner Zeit überkappt wurde. In den meisten Fällen wird über kurz oder lang die Pulpa doch zu sehr unangenehmen Reactionen neigen, die die Entfernung der Füllung, Zerstörung der Pulpa u. s. w. erforderlich machen.

Fig. 376 und 378 zeigen vorzügliche Abdrücke von Querschliffen der unteren Zähne und einen Schliff durch den Alveolarfortsatz des Oberkiefers. An ihnen kann man die Anzahl, Form und Lage der Wurzelkanäle sehr klar erkennen.

Fig. 383 bis 389 erläutern die mechanische Behandlung der Wurzelkanäle, in welcher Weise man sich die Zugänge zu denselben gestalten muss, um ohne besondere Schwierigkeiten in die Tiefe der Kanäle gelangen zu können. Diejenigen Abdrücke, welche zeigen, wie man die Eingänge nicht formen soll, sind für Studienzwecke besonders nützlich. Wenn die vollständige Entfernung der Wurzelpulpen auf Schwierigkeiten stösst oder, wie es bei mehrwurzeligen Zähnen häufiger vorkommt, unmöglich ist, so sucht Verf. die zurückgelassenen Wurzelstümpfe mit einem starken, nicht leicht verflüchtigenden Antisepticum zu imprägniren. Er betrachtet seine diesbezüglichen Versuche noch nicht als abgeschlossen, er empfiehlt als wirkungsvoll die von ihm angegebenen Sublimat-Thymolpastillen.

Die zahlreichen Mittel zum Ausfüllen der zugänglichen Wurzelkanäle finden in dem Buche eingehende Erwähnung. Mit dem Ausfüllen der Kanäle vermittelst Watte erklärt sich Verf. nicht

einverstanden, wenn das Foramen apicale weit, wo eine chronische Zahnfleischfistel vorhanden ist und wo die Kanäle sehr eng und krumm sind.

Ich kann Watte als bleibendes Ausfüllungsmittel der Wurzelkanäle nicht empfehlen, weil wir in der Guttapercha ein viel besseres und zuverlässigeres Material besitzen. Man muss zwar zugeben, dass Watte, früher fast ausschliesslich verwendet, Jahrzehnte hindurch in Wurzelkanälen seinen Zweck vollkommen erfüllt hat, doch sind bei der Verwendung von Guttapercha jene Fälle, in denen Wurzelhautentzündungen nach Jahren auftreten, viel, viel seltener, als wenn mit Watte gefüllt worden ist.

Ein Hauptnachtheil, Watte als geeignet zu empfehlen, ist der, dass man durch ihre Empfehlung der Pfuscherei und Nachlässigkeit Vorschub leistet. Der Behandlung der Wurzelhautentzündung folgt Besprechung der Alveolarpyorrhoe, deren Heilung Verf. nach seiner Erfahrung keine besonders günstige Prognose stellt. Die Beseitigung der constitutionellen Ursachen muss angestrebt werden, zahnärztlich ist der sich bis unter den Zahnfleischrand erstreckende Zahnstein sehr sorgfältig zu entfernen und etwa vorhandene Zahnfleischtaschen von seiten des Patienten nach jeder Nahrungsaufnahme gründlich vermittelst einer kleinen Spritze mit einer schwachen Lösung von Wasserstoffsuperoxyd auszuspritzen. Bepinselungen des Zahnfleisches mit Jodtinctur und adstringirenden Lösungen, wie Tannin, essigsaure Thonerde u. s. w., bezwecken die Zusammenziehung des Zahnfleichrandes, um das Eindringen von Speisetheilen unter das Zahnfleisch so weit als möglich zu verhindern.

In dem Abschnitte über das Bleichen der Zähne stellt Verf. die bisher gebrauchten Mittel zusammen und erklärt ihre Anwendungsweise. Ich habe von allen empfohlenen Mitteln bei weitem die besten Resultate mit Pyrozon (25 Proc.) erzielt. Das Wurzelforamen muss mit Guttapercha verschlossen sein, damit kein Pyrozon in das Alveolarfach dringt, wo es einen Reiz auf das Pericementum ausüben würde. Die Zahnhöhle muss sauber präparirt und der Eingang zum Wurzelkanal etwas erweitert werden. Der Zahn wird unter Gummiplatte isolirt, die Cavität sehr gut ausgetrocknet. Ein Wattebausch, tropfnass mit Pyrozon getränkt, wird in die Zahnhöhle und den Wurzelkanaleingang gelegt und die Cavität sofort mit vorher gemischtem Artificial Dentin von Fletcher geschlossen, um die schnelle Verdunstung des Pyrozons zu verhindern; diese Einlagen werden an drei bis vier aufeinanderfolgenden Tagen wiederholt.

Verf. widmet der prophylaktischen Behandlung der Zähne ein sehr interessantes Kapitel, dessen Studium ich warm empfehlen möchte.

Eine Anzahl auf ihren Kalkgehalt geprüfter Nahrungsmittel sowohl als auch genaue, durch eigene Untersuchungen festgestellte Säurebildungen der hauptsächlichsten Speisen im Munde geben uns einen Anhalt dafür, welche Nahrungsmittel für die Verbesserung der Zahnsubstanz und für die Verhinderung der Zahncaries wirksam sein dürften.

Das Schlusskapitel bespricht das bisher so stiefmütterlich behandelte Thema über Milchzähne. Verf. tritt energisch dafür ein, erkrankte Milchzähne zu füllen, bevor die Pulpa freiliegend geworden, damit sie den ihnen von der Natur zugewiesenen Zweck bis zum Eintritt der bleibenden Zähne vollständig erfüllen können.

Das hier besprochene Buch Miller's reiht sich würdig früheren Werken desselben Verfassers an. Es ist vollständig auf wissenschaftlicher Basis aufgebaut, die Beschreibung der praktischen Ausführungen klar, deutlich, leicht verständlich. Die Materie ist gründlich durchgearbeitet, wodurch es einen hervorragenden Platz als Lehrbuch für den Studirenden, als Nachschlagebuch für den Praktiker erlangt.

Druck und Ausstattung sind mustergültig. *W. Sachs.*

---

**F. C. W. Boedecker: Die Anatomie und Pathologie der Zähne.** Mit 325 Abbildungen. Autorisirte deutsche Ausgabe. (Wien und Leipzig, Wilhelm Braumüller, 1896.)

Wir haben über dieses werthvolle Buch, das von der „Nationalen Vereinigung der zahnärztlichen Facultäten der Vereinigten Staaten Nordamerikas" als Lehrbuch für die Studirenden der Zahnheilkunde angenommen worden ist, schon kurz nach dem Erscheinen der englischen Ausgabe berichtet und müssen jetzt auf die damalige Recension in dieser Monatsschrift 1895, S. 92 verweisen. Trotzdem es manches enthält, was mit unseren Anschauungen nicht übereinstimmt, können wir dies Werk zu eingehendem Studium empfehlen. Es giebt manche Anregung und viel Belehrung, so dass man es mit grosser Befriedigung liest. Die Ausstattung an Abbildungen, Druck und Papier ist vorzüglich.

*Jul. Parreidt.*

---

**G. P. Geist-Jacobi: Geschichte der Zahnheilkunde vom Jahre 3700 v. Chr. bis zur Gegenwart.** (Tübingen 1896. Verlag von Franz Pietzcker.)

Mehr als ein halbes Jahrhundert ist dahingegangen, seitdem die geschichtlichen Werke von Carabelli und Linderer erschienen sind, und zwar ein halbes Jahrhundert, welches auf dem Gebiete der Zahnheilkunde mehr geleistet hat, als die vorhergegangenen fünf Jahrtausende zusammengenommen. Wir müssen es daher als ein literarisches Ereigniss ersten Ranges anerkennen,

dass uns ein deutscher Zahnarzt abermals Gelegenheit giebt, die Entwicklungsgeschichte unserer Wissenschaft vom Anfange bis zur Gegenwart zu überblicken. Es giebt gewiss viele Praktiker, die denken mögen: wozu soll uns das Studium der Alten, was können uns vergilbte Folios bieten? die Zahnheilkunde ist ja eine praktische Wissenschaft, ein Kind unseres Jahrhunderts. Solche Aeusserungen geschehen wohl im Uebereifer des täglichen Berufes, der kaum Zeit lässt für die Durchsicht der ephemeren Producte der Tagesliteratur. Und doch ist das Studium der Geschichte der Zahnheilkunde kein unnützes Ding, denn der Alte van der Linden hat nicht Unrecht, wenn er sagt: „Habeant nova suam laudem, sed et vetera, sine quibus nova non exstiterunt."

Verf., der durch seine historischen Forschungen schon rühmlich bekannt ist, hat sich die Aufgabe gestellt, die Entwicklung der Zahnheilkunde sowohl in wissenschaftlicher Beziehung, als auch mit Rücksicht auf die sociale Stellung vorzuführen. Wir müssen gleich eingangs betonen, dass wir dem Verfasser Dank und Anerkennung zollen, dass er sich überhaupt dieser schwierigen Arbeit unterzogen, und dass es ihm gelungen ist, seine Aufgabe in vorzüglicher Weise zu lösen. Ganz besonders seine Ausführungen bezüglich der socialen Stellung verdienen volle Aufmerksamkeit der Fachkreise, denn sie zeigen deutlich, dass die zwei Hauptcomponenten unseres Berufes, Zahnheilkunde und Zahntechnik, ein untrennbares Ganzes bilden, und wenn wir sehen, dass seit alten Zeiten her bis heute alle jene, welche den technischen Theil pflegen (also die artifices dentium Roms, die Bader, Barbiere u. s. w.), auch die Zahnheilkunde ausüben, ob sie es können und dürfen oder nicht, so liegt wohl der Grund tiefer, als es Abulkasem glaubt, wenn er sagt, dass die Bader seiner Zeit „in impudentia sua et audacia sua" sich an Zahnextractionen heranwagen. Diese geschichtliche Entwicklung der socialen Stellung zeigt z. B. klar, wie unmöglich der Vorschlag Lührse's ist, der die Zahntechnik von der Zahnheilkunde vollkommen abtrennen möchte.

Bevor wir die einzelnen Abschnitte des Buches besprechen, möchten wir vorerst auf einige Bemerkungen des Vorwortes reflectiren. Anmerkungen und Literaturangaben beschränkt Verf. auf das kleinste Maass mit der Begründung: „Entweder bringt der Leser dem Autor ein genügendes Vertrauen entgegen, dann sind Anmerkungen überflüssig, oder er muss den betreffenden, seine Kritik herausfordernden Theil ebenso bearbeiten, wie der Verf. selbst, und dann wären diese Eselsbrücken nur hinderlich." Das gemahnt ja zu sehr an die Worte des Kalifen: entweder enthält die Bibliothek was schon im Koran steht, dann ist sie überflüssig, oder sie enthält Dinge, die nicht im Koran stehen, dann muss sie verbrannt werden! Auch der Verf. irrt mitunter — wir werden

weiter unten darauf zurückkommen —, dann sind eben Literaturangaben ganz und gar nicht überflüssig, und den Verweis auf Haeser und Sternfeld halten wir nicht für glücklich, denn es war ja gewiss die Intention der Verf., ein selbständiges Werk zu schaffen. Auf eine weitere Bemerkung des Vorwortes, die sich auf die „letzte" Ansicht eines zahnärztlichen Autors bezieht, werden wir später zurückkommen.

Die Eintheilung des Materials in Alterthum, Mittelalter und neuere Zeit finden wir nicht sehr glücklich, zumal diese Zeitabschnitte der Weltgeschichte in gar keiner Weise im Zusammenhange stehen mit den Entwicklungsphasen der Zahnheilkunde. Carabelli konnte diese Eintheilung mit mehr Berechtigung wählen, denn er wollte nichts mehr als die Daten zur Geschichte der Zahnheilkunde in chronologischer Reihenfolge zusammenhängend darstellen. Da sich aber unser Verf. auf den Standpunkt des pragmatischen Geschichtsforschers stellt und uns ein Bild der Entwicklungsgeschichte entrollen will, hätte sich wohl eine Eintheilung finden müssen, welche wirklichen Epochen in der Geschichte der Zahnheilkunde entspricht. Als erster derartiger Abschnitt könnte der ungeheuere Zeitraum vom Jahre 3700 v. Chr. bis 1728 n. Chr., als bis zum Auftreten Pierre Fauchard's, gelten. In dieser enorm langen Zeit gab es wohl einzelne Autoren, welche auf zahnärztlichem Gebiete manch Hervorragendes leisteten, aber keinen einzigen, der als Zahnarzt seinen Stempel der Zeit aufdrücken konnte. Dieser grosse Abschnitt könnte dann in die entwicklungsgeschichtlich wichtigen zwei Perioden eingetheilt werden, in denen die Zahnheilkunde einerseits als untergeordneter Theil der allgemeinen Medicin und später als solcher der Chirurgie galt.

Der zweite Abschnitt umspannt etwas mehr als 100 Jahre, von Fauchard bis 1839/40. Diese eine Thatsache, dass der erste Abschnitt 5000 Jahre, der zweite aber nur 100 Jahre umfasst, zeigt genügend, dass die Zahnheilkunde in dem Momente, als sie sich emancipirte und durch das Genie Fauchard's zum Range einer selbständigen Wissenschaft erhoben wurde, sofort einen ungeahnten und in der Geschichte der Wissenschaften unerhörten Aufschwung nehmen konnte. Diese Lehre der Geschichte sollten alle beherzigen, die heutzutage Reformen anbahnen wollten. — Der dritte Abschnitt endlich, das ist schon unsere Zeit, die Gegenwart.

Unter den Kapiteln über die alten Völker ist das, welches sich mit den Aegyptern befasst, eines der besten. Der Papyros Ebers findet eingehende Würdigung, ferner werden einige in Fachkreisen eingebürgerte falsche Ansichten, künstlichen Ersatz und Füllungen betreffend, die man bei Mumien gefunden hätte,

nach Mittheilungen von Prof. Emil Schmidt und Ebers richtiggestellt.

Etwas lückenhafter ist das Kapitel über die Zahnheilkunde der Hebräer; einige diesbezügliche Daten hätte Verf. finden können in der kleinen Abhandlung: „Dentistisches Wissen der alten Juden" von Heinr. Salomon (erschien im „A Dentista" 1893, Januar, Budapest), ferner in einer historischen Notiz des „Il Progresso Dentistico", betitelt La dentistica presso gli Ebrei, 1893, Januar.

Die Griechen finden eingehende Behandlung, ganz besonders Hippokrates, der nicht nur der Vater der Medicin, sondern auch Begründer der Zahnheilkunde ist. Die Daten des Corpus Hypocraticum sind ziemlich genau zusammengestellt, es fehlt aber z. B. eine der interessantesten Bemerkungen bezüglich der Zahnextraction, welche auch schon vielfach commentirt worden ist. Der Satz lautet: „Volsellis autem tum dentium, tum uvarum, quilibet uti potest, simplex enim usus ipsorum esse videtur", in der neuesten Uebersetzung von Dr. Robert Fuchs: Denn mit Zangen für die Zähne und das Zäpfchen versteht ein Jeder umzugehen, weil ihre Anwendung, scheint mir, einfach genug ist. Diese eigenthümlich geringschätzige Aeusserung hätte verdient, untersucht zu werden, zumal sie in auffallendem Gegensatze steht zu der angemessenen Behandlung, welche sonst die Erkrankungen der Zähne von seiten Hippokrates' und seiner Schüler finden.

Als Irrthum müssen wir es ferner bezeichnen, wenn Verf. sagt: Ueber die Entstehung der Zähne fehlt jede Angabe, obgleich wir eine höchst eigenthümliche Entwicklungsgeschichte der menschlichen Frucht durch die Hilfe des Luftgeistes vorfinden. Im Kapitel De carnibus, p. 58 (Ausgabe des Cornarius, Basel 1546) steht eine ausführliche Entwicklungsgeschichte der Zähne zu lesen, sie beginnt: „Dentes autem posterius generantur ex hac causa ..... und schliesst mit den Worten: Quin et in quarto septenario dentes enascuntur, plerique hominibus duo, qui sapientiae dentes appellantur." — Auch über Kieferbrüche schrieb Hyppokrates ausführlich, worüber hier keine Erwähnung geschieht.

Die Aerzte des alten Roms befassen sich in ihren Schriften nur nebenbei mit den Zähnen und deren Behandlung. Interessant schildert Verf. den Process, wie sich auf dem klassischen Boden Roms die Zahnheilkunde von der allgemeinen Medicin lostrennt und sich ein neuer Stand herausbildet, die sogenannten Artifices dentium, die Zahnkünstler. Dieser Theil ist ausgezeichnet behandelt, einzelne Widersprüche abgerechnet, wie z. B., dass die Courtisanen Roms nicht allgemein genug Gebrauch machten von künstlichen Zähnen; Martial's Epigramme und Juvenal's Satiren beweisen das Gegentheil. Ein ärgerer Widerspruch ist es aber, wenn Verf. schreibt: „Aber noch ein weiterer Punkt

tritt uns bei Betrachtung der Geschichte der Zahnheilkunde im Alterthume vor Augen und beweist uns, wie innig in derselben Wissenschaft und Technik vereinigt sind zu einem harmonischen Ganzen" (p. 59). Aus der bisherigen Darstellung geht aber das gerade Gegentheil hervor, denn die Aerzte des Alterthums besassen wohl die Wissenschaft ihrer Zeit, hatten aber keine Ahnung von Technik, die sie in ihren Schriften völlig ignoriren, und dass die sogenannten Zahnärzte Altägyptens oder die Cascellius des alten Roms gar wissenschaftliche Männer waren, dafür liegt kein Beweis vor, im Gegentheil, diese Techniker waren Empiriker im strengsten Sinne des Wortes. — In diesem Abschnitt hätten vielleicht die übrigen alten Völker Italiens, wie Etrusker u. s. w., Erwähnung finden können, über die Vincenzo Guerini berichtet im Progresso Dentistico 1894, Nr. 5.

Das Kapitel über die Araber ist weniger befriedigend. Die Einleitung, welche die Naturgeschichte des Arabers aus den Eigenthümlichkeiten des Klimas erklären will, ist gänzlich verfehlt, denn Arabien ist das gerade Gegentheil von dem, wie es der Verf. schildert. — Das ängstliche Bestreben, keinen Zahn gewaltsam zu entfernen, ist nicht nur dem Rhazes eigenthümlich; diese Anschauung finden wir bei sämmtlichen alten Völkern fest eingewurzelt, sowohl bei den Hebräern, wie bei den Griechen und Römern. Die Erklärung hierfür ist wohl nicht schwer, wenn wir uns die Methoden und das Instrumentarium der Alten vergegenwärtigen.

Bei Abulkasem erwähnt Verf. nicht, dass einzelne Forscher die Operation der Zahnpflanzung auf diesen Autor zurückführen. Näheres darüber ist in der Abhandlung Iszlai's zu lesen (Odontoskóp 1894, Nr. 1 und 2). Durch Abulkasem erfahren wir, dass zu seiner Zeit die Bader sich nicht mit dem Einsetzen der künstlichen Zähne begnügten, sondern sich auch in anderen Theilen der Zahnheilkunde versuchten und de facto die eigentlichen Zahnärzte waren. Es wäre an dieser Stelle angezeigt gewesen, die innere Nothwendigkeit dieses Schrittes zu erklären, denn eine Thatsache, die sich Jahrtausende hindurch hinzieht, ist wohl kein Spiel des Zufalls, sondern eine logische Consequenz.

Das 16. und 17. Jahrhundert sind in vorzüglicher Weise abgehandelt, wobei Verf. besonders den deutschen Autoren gerecht wird. Die Geschichte des goldenen Zahnes ist eine angenehme Beigabe.

Mit dem 18. Jahrhunderte beginnt eine neue Epoche der Zahnheilkunde, denn im Jahre 1728 erschien das berühmte Werk Pierre Fauchard's „Le Chirurgien Dentiste", welches die neue Zeit einleitet. Verf. würdigt das Verdienst dieses Bahnbrechers in vollem Maasse und beleuchtet auch in richtiger Weise die Ursachen und Gründe, welche diesen Entwicklungsgang der

Zahnheilkunde bewirkten. Jourdain, Bourdet werden gebührend gewürdigt und neben Frankreich auch England angemessen behandelt. Hunter scheint Verf. zu unterschätzen, sein berühmtes Hahnenkamm-Experiment hätte gewiss Erwähnung verdient. Auch die bescheidene Rolle, die Deutschland dazumal in Bezug auf Zahnheilkunde spielt, findet angemessene Beleuchtung.

Somit wären wir bei dem 19. Jahrhundert, dessen Darstellung nach den Worten der Einleitung keinen Anspruch auf Vollständigkeit macht. Das glauben wir auch! Aber die Begründung hierfür verdient etwas näher besprochen zu werden. Verf. sagt: „. . . es wurde peinlich vermieden, einen lebenden Autor anzuführen. Es irrt der Mensch solang er strebt", oder ins Zahnärztliche übersetzt: „Man kann nie wissen, welches die letzte Ansicht eines Zahnarztes sein wird." Wir hätten diesen Ausspruch einem Mediciner vielleicht verzeihen können, aber niemals einem Zahnarzte, der die Geschichte der Zahnheilkunde bis zur Gegenwart schreiben will. Mag sein, dass Verf. nur eine geistreiche Wendung gebrauchen wollte, aber wir müssen diesen Satz wenigstens als frivol bezeichnen. Und darin, dass Verf. wirklich consequent vermeidet, einen lebenden Autor anzuführen, ist er durch einen sophistischen Sprung dem lehrreichsten, aber auch schwierigsten Theile seiner Aufgabe, nämlich die kritische Beleuchtung der neuen Epoche der Zahnheilkunde, leichthin aus dem Wege gegangen. Wahrlich, Autoren wie Taft, Foster Flagg, Harlan, Magitot, Witzel, Arkövy, Baume, Herbst, Miller u. s. w. ändern nicht von Tag zu Tag ihre Ansichten, trotzdem sie noch leben. Ihr bisheriges Wirken hat solche Spuren hinterlassen, dass dies wirklich der Geschichte angehört. Wenn Tomes nicht gerade im Sommer des verflossenen Jahres gestorben wäre, so hätten wir in einem geschichtlichen Werke, das bis zur Gegenwart reicht, nicht einmal diesen Namen des Begründers der neuen Zeit erwähnt gefunden! Die bewegenden Ideen unserer Zeit sind kaum angedeutet, die conservative Behandlung der Pulpa, das Wurzelfüllen, die Methoden des Goldfüllens, die Vorbereitung der Cavität, die Amalgame, das „New departure", Zinngold, Guttapercha, die Cariestheorien, die neue Auffassung bezüglich der Diagnostik und Untersuchungsmethoden, das alles wird kaum gestreift, geschweige denn behandelt. Die hochwichtigen mikroskopischen, pathohistologischen Untersuchungen des letzten Decenniums sind gar nicht erwähnt. Die Geschichte der Obturatoren und Richtmaschinen ist äusserst stiefmütterlich bedacht, hingegen nimmt ein obskurer Charlatan, J. Guttmann aus Leipzig, anderthalb Seiten in Anspruch — denn er lebt nicht mehr!

Das Werk hat also keinen rechten Abschluss, denn der Verf. hat sich keine fixe Grenze gesteckt, bis zu welcher er seinen

Stoff verfolgen wollte, sondern liess sich von dem schwankenden, unsicheren Grundsatze leiten, ob der betreffende Autor lebt oder nicht. Dies ist der schwerwiegendste Vorwurf, den wir dem sonst verdienstvollen Werke machen können. Verf. scheint dies auch gefühlt zu haben, denn am Schlusse sah er sich gezwungen, einige Materien aus dem Zusammenhange herauszureissen und separat abzuhandeln, z. B. Ersatz verlorener Zähne, Basis für künstliche Zähne, Stiftzähne u. s. w. Da hätten aber dann noch zwei wichtige Gegenstände Platz finden können, nämlich ein geschichtlicher Ueberblick über die zahnärztliche Nomenclatur und eine Geschichte des zahnärztlichen Unterrichtes und der Gesetzgebung.

Wir waren bestrebt, die dem Werke nach unserem bescheidenen Dafürhalten anhaftenden Mängel in objectiver Weise zu beleuchten, und zwar in der Ueberzeugung, dass man gerade einem guten Buche gegenüber einzelne Fehler nicht zu verschweigen braucht. Und dieses Buch ist nicht nur ein gutes, sondern ein vorzügliches, und wenn es auch etwas paradox klingen mag: ein eminent praktisches Buch: Wer es zur Hand nimmt — es ist zu wünschen, dass es die weiteste Verbreitung erhalte —, wird es mit Vergnügen durchlesen und immer wieder durchblättern, denn es ist schön und fliessend geschrieben, anregend und belehrend.

Wir betonen abermals, dass Verfasser Dank und Anerkennung verdient, indem er sich eine so schöne und edle Aufgabe gesetzt hat, die Geschichte der Zahnheilkunde zu schreiben! — Auch die Verlagshandlung leistete ein Verdienstliches, indem sie dem Werke eine äusserst elegante Ausstattung angedeihen liess und dabei den Preis sehr billig ansetzte. *Dr. med. Heinrich Salomon.*

---

**R. Wiesendanger: Schädigung der Volksgesundheit durch die moderne Zahnheilkunde.** Ein Mahnwort zur Aufklärung des Publikums. Mit Abbildungen. (Berlin und Neuwied 1896, Heuser's Verlag.)

Unter diesem Titel liegt eine 41 Seiten starke Schrift vor, die für das grosse Publikum bestimmt ist und nach dem Vorwort einen Ueberblick über das Wissenswertheste auf dem Gebiete der Zahnheilkunde geben will. Der erste Abschnitt soll den „Standpunkt der Zahnheilkunde" zeigen. Dies ist nun freilich in nicht objectiver Weise geschehen. Wenn ein Unbefangener den Standpunkt der modernen Zahnheilkunde objectiv kurz kennzeichnen wollte, so müsste er unserer Ansicht nach etwa sagen: Die Zahnheilkunde verfolgt die Aufgabe, die Zähne (selbst noch Wurzeln, die geeignet sind, Ersatzzähnen Halt zu geben) den Menschen so lange als möglich brauchbar zu erhalten, sie aber schonend zu entfernen, wenn sie nicht mehr zu erhalten sind oder dem betr.

Menschen schädlich zu werden drohen; die fehlenden Zähne werden möglichst vollkommen ersetzt. — Verf. aber behauptet auf Grund einiger falsch aufgefasster Aeusserungen der Literatur und im Hinblick auf Firmenschilder und Zeitungsannoncen, dass man Zähne, die Beschwerden zu verursachen anfangen, weil sie schon lange vernachlässigt sind, einfach entferne und dafür eine Kaumaschine in Form eines Platten- oder Klammergebisses in den Mund setze. Uns ist es ein Räthsel, wie Verf. zu dieser Behauptung kommen kann. Dass die Zahnärzte sich Tag für Tag von früh bis Abend redlich bemühen und die grössten Anstrengungen machen, durch die raffinirtesten Hilfsmittel nicht nur die gering erkrankten, sondern auch die schlechtesten Zähne noch brauchbar zu machen und auf viele Jahre zu erhalten, und dass ihnen das auch gewöhnlich gelingt, davon scheint Verf. keine Ahnung zu haben. Darum dürften auch seine weiteren Ausführungen keine Beachtung beanspruchen. Wo die erste Behauptung so wenig zutrifft, ist auch der weiter versuchte Nachweis einer Schädigung der Volksgesundheit durch die moderne Zahnheilkunde hinfällig.

*Jul. Parreidt.*

---

# Kleine Mittheilungen.

**„Die Wurzelbehandlung vermittelst der Galvanokaustik."** So ist ein Vortrag betitelt, den der Herr College Kirchner in der diesjährigen Versammlung des Central-Vereins gehalten hat und der im Maiheft der deutschen Monatsschrift für Zahnheilkunde veröffentlicht ist. Zum Schluss desselben heisst es: „Sie sehen, meine Herren, dass wir es hier mit einer Behandlungsmethode zu thun haben, die der Beachtung werth ist, und ich bedaure nur im allgemeinen Interesse, dass meine Arbeit aus dem Jahre 1891 bisher so wenige Collegen veranlasst hat, Versuche mit diesem Verfahren anzustellen. Ich vermisse die Erwähnung meiner Methode der Wurzelbehandlung in allen neueren Werken über Kronen- und Brückenarbeiten, und gerade für diese Arbeiten hat die Wurzelbehandlung mit Galvanokaustik eine erhöhte Bedeutung." — In Nr. 51 des zahnärztlichen Wochenblattes, 3. Jahrgang, vom 21. Juni 1890 ist in einem von mir verfassten Artikel, betitelt: „Die Anwendung des elektrischen Glühbrenners in der zahnärztlichen Praxis" unter anderem Folgendes zu lesen: „Die dünnen Platinaspitzen des elektrischen Glühbrenners ermöglichen es uns, dass wir denselben ziemlich hoch in alle Zahnwurzelkanäle bringen können u. s. w. Die Verwendung ist angezeigt 1) zur Verbrennung der Pulpa, nachdem dieselbe wegen totaler Pulpitis mit Arsenik geätzt war u. s. w.; 2) zum Ausbrennen der Wurzelkanäle bei verjauchten Pulpen. Man reinigt mit den Nervextractoren den Pulpenkanal, trocknet mit Papierspitzen und brennt dann denselben mit dem elektrischen Glühbrenner aus. Die Patienten haben bei dieser Anwendung nur ein leichtes Wärmegefühl im Kiefer. Sehr empfindliche Personen haben auch wohl einen gelinden Nachschmerz, welcher aber nach ein oder zwei Stunden vollständig schwindet. Diese Methode ermöglicht uns, Zähne mit jauchigen Pulpen in einer Sitzung zu füllen, und sie

bietet mehr Garantie auf Erhaltung der Zähne und Wurzeln, als wenn sehr oft Einlagen mit Sublimat, Carbol u. s. w. gemacht sind."

Vergleicht man dies im Jahre 1890 von mir Gesagte mit dem in dem oben bezeichneten Vortrage von Herrn Collegen Kirchner Ausgesprochenen, so wird man zugeben müssen, dass Herr College Kirchner in Zukunft bei dieser Art der Wurzelbehandlung nicht mehr gut von „seiner" Methode sprechen kann. — Mit Herrn Collegen Kirchner halte auch ich übrigens die Methode für sehr brauchbar und sicher, und auch ich habe sehr bedauert, dass dieselbe scheinbar nicht in Aufnahme gekommen war.

Leider hatte ich den Artikel des Herrn Collegen Kirchner in der Monatsschrift für Zahnheilkunde vom Jahre 1891 nicht gelesen, sonst würde ich bereits früher die Sache richtiggestellt haben. Derselbe steht auch heute leider nicht zu meiner Verfügung.

*Dr. phil. Thiesing (Hildesheim).*

---

Am Sonntag, den 7. Juni, fand sich in Kaiserslautern eine Anzahl Zahnärzte zusammen behufs Gründung eines **„Vereins Pfälzer Zahnärzte"**, der sich die Hebung des collegialen Verkehrs, Pflege der Wissenschaft und Wahrung der Standesinteressen zur Aufgabe macht. Dem neugegründeten Vereine traten sofort 14 Mitglieder bei, von denen als Vorstand gewählt wurden die Herren Detzner (Speyer), Vorsitzender; Fickeisen (Zweibrücken), Schriftführer; Brader (Kaiserslautern), Kassirer. Als Ort der nächsten, im September stattfindenden Versammlung wurde Landau bestimmt. Die an diese Berathungen sich anschliessenden interessanten Demonstrationen zu Brückenarbeiten und stabilen Unterkieferersatzstücken des Herrn Collegen Detzner wurden mit grösster Aufmerksamkeit verfolgt und fanden allgemeinen Beifall. *F.*

---

Cecil Beadles theilt einen Fall mit, wo ein 20jähriger Epileptiker während des Anfalles eine **Verrenkung des Unterkiefers** bekam, der nach dem epileptischen Anfall sofort mit Leichtigkeit wieder eingerichtet werden konnte. In demselben Asyl sollen vor mehreren Jahren zwei Damen gewesen sein, Nichtepileptiker, die ihren Unterkiefer mit Leichtigkeit selbst aus- und einrenken konnten. (The Lancet, 20. April 1895.) *B.*

---

**Zur Pathologie und Therapie der Nebenhöhlenerweiterungen, speciell der Kieferhöhle.** Ueber dieses Thema sprach Dr. Weil am 6. Februar 1896 (Wiener klin. Wochenschr. Nr. 14) in der Wiener laryngologischen Gesellschaft. Seine Ausführungen sind insofern von Interesse, als er der Anlegung einer künstlichen Oeffnung, um dem Eiter Abfluss zu verschaffen, in vielen Fällen die Berechtigung abspricht. Er hat 90 verschiedene Empyeme bei 52 Kranken beobachtet, darunter 23 Kieferhöhleneiterungen bei 17 Personen. Darunter waren 7 einfache, uncomplicirte; 5 von diesen wurden ohne Anlegung einer künstlichen Oeffnung behandelt und alle in 1 Woche bis 4 Monaten dauernd geheilt durch 7, 12, 17, 30 und 41 Ausspülungen durch die natürliche Oeffnung. Die ältesten Fälle sind schon 4 und 5 Jahre alt und sind wiederholt controlirt worden. Bemerkenswerth ist ferner, dass Weil Gegner der Lehre von dem vorwiegend dentalen Ursprunge des Kieferhöhlenempyems ist, und zwar aus folgenden Gründen: „1) weil die zahlreichen pathologisch-anatomischen Untersuchungen in ungeahnter Häufig-

keit Affectionen der Schleimhäute der Nebenhöhlen bei den verschiedensten acuten Infectionskrankheiten erwiesen haben; 2) weil wir seither so viele Eiterungen der anderen Nebenhöhlen kennen gelernt haben, welche ja mit den Zähnen nichts zu thun haben, und 3) weil wir inzwischen die zwei grossen und mehrere kleine Influenzaepidemien mit ihrem zahlreichen Gefolge von Empyemen gehabt haben." Weil ist auch zu der Ueberzeugung gelangt, dass der grösste Theil der Nebenhöhleneiterungen Tendenz zur Spontanheilung hat, wenn man nur dem Eiter regelmässigen Abfluss sichert. *P.*

---

## Nachruf.

Der unerbittliche Tod hat uns einen vortrefflichen Collegen, **Alexander Scheller** in Warschau, entrissen, der nach langem und schwerem Leiden am 26. Mai 1896 in Gleichenberg in Steiermark starb.

Alexander Scheller, Sohn des Zahnarztes Wilhelm Scheller, war in Warschau geboren, woselbst er auch die Schulbildung genoss. Nach Beendigung derselben befasste er sich im Auslande mit dem Studium der Chemie. Nach Rückkehr in das Vaterland widmete er sich der Zahnheilkunde. Während seiner fast 30jährigen Praxis in Warschau war er ein tüchtiger Zahnarzt, guter Operateur, dienstfertiger Freund, liebenswürdiger und geschätzter College. Aus diesem Grunde verursachte sein Hinscheiden das tiefste Schmerzgefühl nicht nur in seiner trauernden Familie, in welcher er ein gefühlvoller Gatte, musterhafter Vater, guter Sohn und geschätzter Bruder war, sondern auch unter seinen Collegen, welchen er stets bereit war, mit seinen Kenntnissen und seiner reichen Erfahrung zu dienen.

Der Verstorbene war trotz seiner vielseitigen Beschäftigung und seiner grossen Praxis schriftstellerisch thätig in der polnischen und deutschen Sprache. Er übersetzte 1868 das Werk Süersen's: „Ein Rathgeber zur Pflege der Zähne und des Mundes" ins Polnische. Ausserdem verfasste er in polnischer Sprache zwei populär-wissenschaftliche Werke, jedes im Umfange von mehreren Druckbogen, und viele andere Abhandlungen, welche in den polnischen ärztlichen Zeitschriften „Gazeta lekarska" und „Medycyna" gedruckt wurden. In der deutschen Sprache haben wir von ihm mehrere Abhandlungen, welche in früheren Jahren in der „Deutschen Vierteljahrsschrift für Zahnheilkunde" und in der „Deutschen Monatsschrift für Zahnheilkunde" veröffentlicht wurden.

Alexander Scheller hat nur ein Alter von 49 Jahren erreicht. Er hinterlässt eine trauernde Gattin, mehrere Kinder, Vater, Mutter und Brüder. — Seine Ueberreste wurden aus Gleichenberg nach Warschau gebracht, wo sie auf dem evangelischen Friedhofe beigesetzt wurden. Ein zahlreiches Gefolge von Collegen, Freunden und Bekannten begleitete den Leichnam zur ewigen Ruhestätte.

Wir werden dem lieben Collegen allezeit ein treues Andenken bewahren.

Władysław Zieliński, Zahnarzt in Warschau.

---

Druck von A. Th. Engelhardt in Leipzig.

*XIV. Jahrgang. 8. Heft.* *August 1896.*

# Deutsche Monatsschrift

für

# Zahnheilkunde.

*[Nachdruck verboten.]*

## Ueber Zahnwurzelcysten, deren Entstehung, Ursache und Behandlung.

Von

Dr. med. **Julius Witzel**, Zahnarzt,

Leiter des Kgl. Zahnärztlichen Institutes der Universität Marburg.

(Mit 1 Tafel.)

I.

Zwischen den Zahnwurzelcysten und den Granulomen, welche wir häufig an den Wurzelspitzen extrahirter Zähne als sogenannte Eitersäckchen oder Fungositäten beobachten, giebt es keinen Unterschied in der Natur, sondern nur einfache Unterschiede im Grade der erreichten Entwicklung. Man kann die Granulome als Cysten betrachten, die nicht die ganze Entwicklung erreicht haben, deren sie fähig waren, die Zahnwurzelcysten als Granulome in ihrer späteren Entwicklung.

Bei der Beschreibung von Cysten, welche mit den Wurzeln der Zähne in unmittelbarer Verbindung stehen und von uns deshalb in der vorliegenden Arbeit als „Zahnwurzelcysten" beschrieben werden, haben bereits frühere Beobachter die Vermuthung ausgesprochen, dass der Ursprung dieser Cysten in den sogenannten Eitersäckchen an den Wurzelspitzen zu suchen sei. Der einwandsfreie Beweis dieser Annahme ist jedoch bis jetzt noch nicht geliefert worden. Die mikroskopische Untersuchung einer grossen

Anzahl von Wucherungen an den Wurzeln extrahirter Zähne hat uns das Material für diesen Beweis an die Hand gegeben. Durch jene Untersuchung wurde jedoch festgestellt, dass die genannten Wucherungen keine gewöhnlichen Eitersäckchen, sondern höchst interessante Gebilde sind, in denen wir die ersten Anlagen der Zahnwurzelcysten zu erblicken haben.

An den uns vorliegenden Präparaten wollen wir die Entwicklung der Zahnwurzelcysten in ihren einzelnen Stadien von Anfang an verfolgen. Wir schicken jedoch einleitend die makroskopische und mikroskopische Beschreibung einer ausgewachsenen Cyste voraus, weil wir auf eine solche bei der Untersuchung der einzelnen Entwicklungsstadien öfters hinweisen müssen.

Das Bild, welches wir in Fig. 1 von einer Zahnwurzelcyste[1]) geben, ist ganz besonders geeignet, uns über die Form dieser Geschwulste zu belehren. Die Cyste hat sich um die Wurzel eines oberen Mahlzahnes gebildet. Die Krone des Zahnes ist durch Caries vollständig zerstört; die drei Wurzeln sind durch einen Zahnbeinring (Zahnhals) mit einander noch fest verbunden. Der obere Theil der Wurzeln liegt frei, während die Spitzen derselben von einem kirschgrossen Sacke umgeben sind. Die Form des Sackes, welcher an dem vorliegenden Präparate durch einen Längsschnitt eröffnet ist, war länglich rund und in der Mitte etwas ausgebuchtet. Die äussere Fläche des Cystenbalges, welcher aus Bindegewebe besteht, ist glatt; hier und da gewahrt das unbewaffnete Auge sehr feine schlauchförmige Anhängsel, welche offenbar als Reste von eintretenden Gefässen anzusehen sind. Die Bindegewebsfasern verlaufen in einer der Ausbreitung der Membran parallelen Ebene und verschmelzen an der Insertionsstelle einige Millimeter unter dem Zahnhalse mit der Zahnwurzelhaut. Die Verwachsung mit derselben ist an dieser Stelle so innig, dass selbst der starke Extractionszug eine Lösung der Verbindung nicht herbeiführte.

Die innere Fläche der Cystenmembran ist nicht glatt, sondern höckerig; die Wurzelspitzen, welche in die Höhle hineinragen und sich mit einer feinen Sonde abtasten lassen, sind mit weichen, warzenförmigen Auswüchsen bedeckt. Die Warzen sind dicht

1) Das Präparat verdanke ich meinem Bruder, dem Privatdocenten Dr. med. Ad. Witzel in Jena.

nebeneinander gelagert, umschliessen die Wurzeln wie mit einer Kappe und setzen sich auf die Wand der Cyste fort. Nach dem Grunde des Cystensackes hin werden die Auswüchse immer kleiner und liegen dort als ganz kleine Knötchen vereinzelt auf der Cystenwand.

Die Cystenwand besteht aus einer bindegewebigen Membran. Bei der mikroskopischen Betrachtung ist auf dem Durchschnitte Fig. 2 eine deutliche Schichtung zu erkennen.

Die äussere peripherisch gelegene Schicht (a) ist aus derbem Bindegewebe aufgebaut, dessen Fasern parallel zur Oberfläche verlaufen; nach innen wird das Bindegewebe lockerer und zeigt stellenweise einen welligen Verlauf.

Zwischen den Fasern liegen längliche Kerne von spindelförmigen Bindegewebszellen, die in den äusseren Schichten reichlicher und etwas grösser sind. Die einzelnen Schichten sind durch Rundzellenlagen unterbrochen, an manchen Stellen ist die Ablagerung von runden, kernhaltigen Zellen so massenhaft, dass dadurch ein Einblick in die Structurverhältnisse des constituirenden Gewebes genommen ist.

In der mittleren Schicht (b) des Cystenbalges liegen ziemlich zahlreiche, meist blutleere Gefässe, unter denen man sowohl kleine Arterien, wie kleine Venen und Capillaren unterscheiden kann, die entweder den Fasern parallel verlaufen oder dieselben durchkreuzen. In vielen Gefässen befinden sich zahlreiche Rundzellen mit kleinen, dunkelgefärbten, nicht selten multiplen Kernen, augenscheinlich farblosen Blutkörperchen; dieselben Zellen sind auch in kleinen Haufen oder Reihen zwischen den Fasern des Bindegewebes vertheilt. An den Stellen, wo die Anhäufung von Rundzellen am reichlichsten ist, sieht man auch Wucherungserscheinungen der Bindegewebselemente, rundliche Zellen mit grossen Kernen.

Die innere Schicht der Cystenwand (c) verhält sich an verschiedenen Stellen verschieden. An den platteren Theilen geht das fein fibrilläre Gewebe bis an die Innenfläche heran, so dass sich dort die erwähnten rundzellenreicheren Theile auf die mittlere Schicht der Wand beschränken. An den unebenen höckerigen Vorsprüngen (d) verändert sich das Aussehen wesentlich, indem hier wieder eine mehr oder weniger dicke, sehr zellenreiche Schicht auftritt, welche vollständig den Charakter des Granulationsgewebes

besitzt. In den ersten Anfängen bildet diese Schicht kleine circumscripte Verdickungen, welche weiterhin gleichmässiger werden oder an deren Stellen in die oben erwähnten Vorsprünge übergehen. In diesem zellenreichen Gewebe erkennt man bei starker Vergrösserung grössere zellige Elemente mit rundlichen Kernen (Granulationszellen), dazwischen sehr dicht gedrängte Leukocyten. Stellenweise hängt diese Schicht mit dem erwähnten zellen- und gefässreichen Theile der mittleren Schicht zusammen. An einer Stelle bemerkt man eine dichte Leukocyteninfiltration in Form eines circumscripten, anscheinend in der Mitte gelockerten Herdes, der sich von der inneren Schicht bis in die Mitte des Cystenbalges hinein erstreckt (Abscess), siehe Fig. 2 e.

An vielen Stellen sieht man theils im Zusammenhange mit der inneren Schicht, theils durch den Schnitt abgetrennte und deshalb scheinbar frei liegende, rundliche Durchschnitte (f) der mehrfach erwähnten papillären Vorsprünge; zuweilen in Gruppen von mehreren nebeneinander liegend. Im ganzen zeigen diese Gebilde dieselbe Zusammensetzung wie die übrige innere Schicht, sie sind mit zahlreichen Gefässen durchzogen und sehr stark mit Leukocyten durchsetzt.

Die ganze Innenfläche der Cyste ist mit geschichtetem Epithel ausgekleidet, dessen oberflächliche Lagen zum grössten Theile gelockert, stellenweise abgelöst sind. Die Epithelschicht hebt sich durch eine scharfe Grenze von dem bindegewebigen Theile der Cystenwand ab.

Das Epithel lässt an manchen Stellen eine Anordnung wie Cylinderepithel mit starkgefärbten Kernen erkennen, welche senkrecht zur Oberfläche gerichtet sind. In den oberflächlichen Schichten gehen die Zellen, soweit sie noch erhalten sind, in mehr glatte, zuweilen spindelförmige Formen über. Unmittelbar unter dem Epithel ist vielfach eine starke Anhäufung von Leukocyten wahrnehmbar, welche auch das Epithel durchsetzen, besonders an dem zellenreichen Theile der Innenfläche. Durch diese Anhäufung von farblosen Blutkörperchen wird die Grenze zwischen Epithel und Unterlage vielfach verwischt.

An der Oberfläche der papillären Vorsprünge bildet das Epithel, wo es erhalten ist, eine dünne Schicht aus platten Zellen. Die losgelösten Epithelzellen liegen frei, vereinzelt oder in kleinen Haufen den correspondirenden epithelfreien Stellen der Oberfläche

gegenüber. Die Spalten zwischen den oben erwähnten, scheinbar freien papillären Vorsprüngen sind ebenfalls mit Epithel ausgefüllt.

Die makroskopische und mikroskopische Beschreibung einer Zahnwurzelcyste, welche wir einleitend gaben, bietet nichts wesentlich Neues; das Resultat unserer Untersuchung deckt sich im ganzen mit dem Befunde früherer Beobachter. Dagegen weicht unsere Anschauung über die Entstehung dieser Geschwulstformen von den bisher geläufigen Ansichten wesentlich ab. Bevor wir jedoch auf die Pathogenese der Zahnwurzelcysten eingehen, schicken wir in kurzer Uebersicht die bemerkenswerthesten Theorien, welche für die Entwicklung dieser Cysten vorgebracht worden sind, voraus.

In erster Linie nennen wir die umfangreichen Arbeiten von **Magitot** (15, 16, 20, 26, 40), der in der richtigen Erkenntniss ihrer verschiedenen Entwicklung die Kiefercysten in follikuläre und periostale Cysten schied und dadurch der bisherigen Verwirrung auf diesem Gebiete ein Ende machte. Magitot unterschied drei Arten von Follikularcysten.

1) Cysten, die sich in der embryoblastischen Periode vor der Entwicklung der harten Zahnsubstanz bilden;

2) Cysten, deren Entstehung in die odontoblastische Periode fällt;

3) Cysten, welche in der Coronarperiode, nachdem die Krone gebildet ist, zur Entwicklung kommen.

Darunter sind aber nicht etwa drei verschiedene Entwicklungsstufen der Cysten, sondern Cystenbildung in drei verschiedenen Stadien der Zahnentwicklung zu verstehen.

Die Gruppe der Follikularcysten liegt ausserhalb des Rahmens unserer Abhandlung. Wir haben uns hier nur mit den periostalen Cysten zu beschäftigen, weil Magitot unter diesem Namen dieselben Neubildungen beschreibt, welche wir in der vorliegenden Arbeit als „Zahnwurzelcysten" behandeln.

Magitot stellt den Grundsatz auf, dass jede Kiefercyste wesentlich und ausschliesslich von krankhaften Störungen der Zähne oder deren Entwicklung abhängt, dass eine jede eigentlich cystische Erkrankung der Kieferknochen in ursächlichem Zusammenhange mit der Erkrankung der Zähne steht.

Die periostalen Cysten lassen sich stets auf eine traumatische Verletzung eines Zahnes oder auf einen entzündlichen Vorgang in

der Zahnpulpa, welcher sich durch den Zahnkanal auf das Zahnperiost fortsetzt, zurückführen. Infolge derartiger pathologischer Vorgänge kommt es in der Umgebung der Wurzelspitze zur Production eines flüssigen entzündlichen Exsudats. Findet dasselbe durch den zufällig oder künstlich verstopften Zahnkanal keinen Abfluss, so sammelt es sich zwischen dem Periost und der Wurzelspitze an. Das Periost, anfangs durch die Entzündung verdickt, wird durch die angesammelte Flüssigkeit unterwühlt und von der Wurzelspitze abgehoben; auf diese Weise entsteht zunächst ein kleines Säckchen, das aber durch die andauernde Secretion an Umfang immer mehr zunimmt. Schliesslich bildet sich ein mit Flüssigkeit gefüllter Hohlraum, welcher gegen die Umgebung durch eine Kapsel abgegrenzt ist, d. h. eine periostale Cyste. Ebenso wie bei den Follikularcysten wird auch bei den periostalen-Cysten der Cystenbalg von dem Zahnsäckchen, das sich an der erwachsenen Zahnwurzel zum Periost umwandelt, gebildet, derart, dass die wuchernden Elemente desselben das Material zum Aufbaue des Cystensackes abgegeben. Die Innenfläche des Cystensackes ist mit Epithel ausgekleidet. Magitot glaubte anfänglich, dass das Epithel erst nach der Bildung der Cystenwand in die Erscheinung trete und sich durch die directe Genese — „par voie de genèse directe“ — aus den Bindegewebszellen des Periosts bilde, oder, wie er an einer anderen Stelle sich ausdrückte, durch eine „Transformation“ der Bindehautzellen im Epithel. Gegen diese Anschauung erhoben sich so lebhafte Widersprüche, dass Magitot dieselbe aufgab und in der follikulären Wand den Ursprung des Cystenepithels suchte; er nahm an, dass das Epithel, welches die Innenseite dieser Wand auskleidet, persistire und sich an der inneren Fläche des Periosts wiederfinden müsse, dass dieses Epithel auf ganz natürliche Weise die Epithelauskleidung der periostalen Cysten bilde.

Wir werden sehen, dass Magitot mit dieser Vermuthung den thatsächlichen Verhältnissen am nächsten kommt, nur entbehrt seine Theorie jeder Stütze und bewegt sich auf dem Gebiete einfacher Hypothese.

**Malassez** (44, 45) eröffnet in seinem verdienstvollen Werke einen scharfen Streit mit Magitot und dessen Anhängern. Mit einem seltenen Scharfsinn stellt Malassez die paradentäre Theorie

auf und wendet dieselbe auf alle epithelialen Kiefergeschwülste, so auch auf die periostalen Cysten Magitot's an. Die von Malassez mit grosser Consequenz durchgeführte Lehre von der Entstehung der Kiefercysten kann jedoch auf Grund später festgestellter Thatsachen in manchen Punkten nicht mehr als einwandsfrei gelten. Wir werden weiter unten Gelegenheit nehmen, die paradentäre Theorie einer Kritik zu unterziehen, und müssen deshalb diese Lehre hier vorausschicken.

Der häufige Befund von Epithel in Kiefertumoren, die Aehnlichkeit dieses Epithels mit den Zellen der epithelialen Gebilde, welche zur Bildung des Zahnes beitragen oder dieselbe begleiten, brachte Malassez auf den Gedanken, dass im Innern ausgewachsener und normaler Kiefer epitheliale Reste der Zahnanlage vorhanden sein müssten. Diese Vermuthung wurde durch die Resultate seiner umfangreichen anatomischen Untersuchungen bestätigt. Eine bedeutende Beobachtungsgabe setzte Malassez in den Stand, den Nachweis dieser bis dahin hypothetisch angenommenen persistirenden Epithelreste zu liefern.

Diese epithelialen Zellenmassen haben an der Innenseite des Periodontiums ihren Sitz; die oberflächlichsten reichen bis ins Innere des Zahnfleisches und liegen dort in Trümmern zerstreut, die tiefsten setzen sich bis zur Wurzelspitze fort und lagern sich netzförmig um dieselbe. Die meisten Zellen liegen nackt inmitten von Bindegewebe, das sie umgiebt; einige besitzen eine Art eigener Umhüllung. Diese paradentären Epithelreste zeigen eine grosse Aehnlichkeit mit den zahlreichen Epithelknospen, welche während der Fötalzeit vom Schmelzorgane und dessen Verbindungsstrange mit dem Mundepithel ausgehen.

An diesen abortiven Zahnanlagen unterscheidet Malassez drei Schichten: eine oberflächliche, an die tiefe Schicht des Zahnfleisches angrenzende, eine tiefe, mit dem Schmelzorgane selbst zusammenhängende und eine intermediäre Schicht. Je mehr man von den oberflächlichen Partien zu den tieferen gelangt, desto mehr haben die Epithelialsprossen die Tendenz, den Malpighischen Typus anzunehmen oder sich dem Schmelztypus zu nähern, eine Eigenheit, welche als eine Art hereditäre Disposition aufzufassen ist. Die Verwandtschaft zwischen diesen Epithelien führte Malassez zu dem Schlusse, dass die epithelialen Massen

um die Zahnwurzeln Erwachsener Reste jener aberranten fötalen Epithelialproductionen seien.

Diesen im Kiefer persistirenden epithelialen Zellenmassen schreibt Malassez eine grosse pathogenetische Bedeutung zu, er führt jede in der Kiefersubstanz zur Ausbildung kommende Geschwulst mit epithelialem Charakter auf die paradentären Epithelreste zurück. Auf diese Weise gelingt es ihm, einen einheitlichen Gesichtspunkt für die Entstehung aller dieser pathologischen Bildungen zu schaffen. So findet die paradentäre Theorie auch auf die Neubildungen Anwendung, welche Malassez als Kystes radiculo-dentaires beschreibt. Unter der Einwirkung eines entzündlichen Reizes werden die Epithelreste zu einer veränderten lebhafteren Lebensthätigkeit angeregt, und zwar hypertrophiren sie zunächst, um sich dann an den Zahn anzulegen und an diesem auszubreiten. Derselbe Reiz, welcher die Hypertrophie und die Anordnung der Epithelreste als Auskleidung zu stande gebracht hat, führt zu gleicher Zeit ihre Differenzirung nach dem Malpighischen oder dem Schmelztypus herbei. Nach vollständiger Differenzirung bildet sich infolge eines angesammelten Exsudates zwischen den hypertrophirten Epithelresten und der nackten Wurzel die Cystenhöhle. Ueber die weitere Bildungsweise der Wand und des Cysteninhaltes spricht sich Malassez nicht aus.

Die Arbeiten von Magitot und Malassez haben eine lange Reihe von wissenschaftlichen Abhandlungen über diesen Gegenstand veranlasst. Beide Theorien haben ihre Anhänger und Gegner gefunden.

Der wichtigste Punkt in der Pathogenese der hier in Betracht kommenden Cysten, der den Beobachtern die meiste Mühe macht und um den sich die ganze Discussion dreht, ist der Ursprung des Epithels, welches die Cysten auskleidet.

Diejenigen, welche der Meinung waren, dass das Schmelzorgan mit seinen Fortsätzen nach Vollendung seiner Bestimmung einer graduellen Resorption unterliege und schliesslich vollständig verschwinde, konnten sich die Entstehung des Cystenepithels nicht anders erklären, als dass sie mit Magitot die „directe Genese" des Epithels aus Bindegewebe annahmen. Diese Erklärung lag um so näher, als Virchow gerade in der damaligen Zeit zum erstenmale die Ansicht aussprach, dass im Bindegewebe der Keim-

stock eines jeden Gewebes zu suchen sei. Dagegen verlor die Theorie von Magitot über den Ursprung des Epithels immer mehr an Wahrscheinlichkeit, je mehr sich der Gedanke Bahn brach, dass die Entwicklungstypen der Gewebe eines Keimblattes primär niemals in denen eines anderen Keimblattes entstehen könnten. Als schliesslich die Auffassung von Remak, Thiersch, Billroth und Waldeyer, **dass Epithel nur von Epithel abstammen könne**, sich allgemeine Geltung und Anerkennung verschaffte, führten die meisten Beobachter den Ursprung der epithelialen Cystenauskleidung auf die paradentären Epithelreste zurück. Auch Magitot änderte seine Ansicht und nahm, wie gesagt, an, dass das unter dem Wurzelperiost persistirende Schmelzorgan das Epithel für die Cystenwand abgebe. Für diese Ansicht konnten sich die wenigsten Beobachter erwärmen, weil ein solches Persistiren des Schmelzepithels noch niemals beobachtet, auch von Magitot nicht bewiesen, sondern nur hypothetisch angenommen worden war.

Die Unsicherheit in der Erklärung des Ursprungs des Cystenepithels kommt noch deutlicher in den anderen darüber aufgestellten Theorien zum Ausdruck.

**Aguilhon de Sarran** (39) glaubte, dass das Epithel vom Endothel der zahlreichen Gefässe, die sich zur Wurzelspitze und zur Pulpa des Zahnes begeben, herkommen müsste.

**Gosselin** (31) stellte die Ansicht auf, dass die uniloculären Kiefercysten einer speciellen Form von Ostitis zuzuschreiben seien, welche Höhlungen, ausgefüllt mit Flüssigkeit, wahrhafte Cysten, herbeiführe, daher der Name „Ostéite kystogénique".

**Vernenil** (41) vermuthet, dass die Cystenhöhle einfach das Resultat einer Dilatation eines Epithelrestes durch Production einer serösen Flüssigkeit in dessen Innern sei, nach Art der Ueberreste des Wolff'schen Körpers, wenn sie zu Cysten sich umbilden.

**Falkson** (29) leitet die Kiefercysten von einer abnormen Einstülpung des Schmelzorganes, die von Theilen des Cylinderepithels und wohl auch des Stratum intermedium zusammengesetzt ist, her.

**Busch** (51) hält es für wahrscheinlich, dass durch einen error loci bei der Bildung des Kiefers eine Einstülpung eines

Stückchens des äusseren Keimblattes stattfinden kann. Ein solches Epithel bildendes Stück kann Jahrzehnte hindurch ohne Thätigkeitsäusserung an seinem Platze verharren, um später, gleichsam wild geworden, zu einer Geschwulstbildung Veranlassung zu geben.

**Parreidt** (53) nimmt an, dass die durch **Wedl** (37) bekannt gewordenen, den Glomeruli der Nieren analogen Gebilde im Zahnperiost den Anlass zur Cystenbildung geben können. Diese Gefässknäuel sind von einer bindegewebigen Kapsel umgeben, und es ist nicht unwahrscheinlich, dass eine Anzahl Cysten auf Erweiterung dieser Kapsel und Abschnürung der durch dieselbe gehenden Gefässe zurückzuführen ist.

---

Wir sehen also, dass bis in die neuere Zeit in vielen und zwar nicht gleichgültigen Punkten noch widerstreitende Ansichten herrschen. Obenan steht die Frage nach der Herkunft des Cystenepithels. Bei dem damaligen Stande der Kenntnisse über die Entwicklung der Zähne ist es begreiflich, dass so ausgezeichnete Beobachter, wie die genannten, eine solche Fülle von Scharfsinn anwenden mussten, um eine einigermaassen annehmbare Theorie über die Herkunft des Epithels aufzustellen. Wir dürfen uns gar nicht so sehr wundern, dass einige Forscher bei ihren Schlüssen in so handgreifliche Irrthümer verfielen; war doch damals die Ansicht allgemein anerkannt und geläufig, dass das Schmelzepithel nicht über den Kronentheil des Zahnes hinausreiche. Diese Anschauung erschwerte in hohem Grade das Verständniss für das Vorkommen von Epithel an der Wurzel, die sich vom Zahnbeinkeime aus, ohne Betheiligung des Schmelzkeimes, entwickle.

Heute sind wir in der Lage, auf Grund neuerer entwicklungsgeschichtlicher Untersuchungen, eine einheitliche und anatomisch wohl begründete Erklärung bezüglich der Herkunft des Epithels in den Zahnwurzelcysten zu geben. Zum Verständnisse unserer Erklärung müssen wir das Resultat einer werthvollen Arbeit v. **Brunn's** (52) vorausschicken, weil der Ursprung des Cystenepithels erst durch die v. **Brunn'sche** Untersuchung „über die Ausdehnung des Schmelzorganes und seine Bedeutung für die Zahnbildung" unserem wissenschaftlichen Verständnisse erschlossen wird.

Es ist höchst auffällig, dass selbst in den jüngsten Arbeiten über Kiefercysten auf die paradentäre Theorie zurückgegriffen wird und der v. Brunn'schen Arbeit nicht Erwähnung geschieht. Partsch (64) ist der einzige und erste, der in seiner Arbeit über Kiefercysten die durch v. Brunn festgestellten anatomischen Thatsachen verwerthet. Wir halten es deshalb für nöthig, in dieser Abhandlung, welche das vorliegende Thema möglichst völlig erschöpfen soll, die Resultate der v. Brunn'schen Untersuchungen mitzutheilen, weil das Resultat derselben keinen Zweifel mehr über die Herkunft des Cystenepithels zulässt.

Die Untersuchungen von v. Brunn über die Vorgänge bei der Zahnentwicklung haben das überraschende Resultat ergeben, dass das Schmelzorgan sich nicht blos so weit erstreckt, als sich später Schmelz bildet, sondern, vielmehr über die Schmelzgrenze hinaus wuchernd, nach und nach den gesammten Zahnkeim bis zur Wurzelspitze überkleidet. Diese Verlängerung des Schmelzorgans war bereits von Hertwig (23) beschrieben, und v. Brunn adoptirte die von Hertwig gegebene Bezeichnung „Epithelscheide" für diesen scheidenartigen Epithelfortsatz.

Diese Epithelscheide der Zahnwurzel, Fig. 3, ES umgrenzt den in der Verlängerung der Pulpa gelegenen Theil des Bindegewebes. Dieses selbst nimmt zugleich die zellenreiche Beschaffenheit der Pulpa an; sodann lässt es Odontoblasten (Od) aus sich hervorgehen, die sich an der Innenseite der Epithelscheide festsetzen und dann bald mit der Bildung des Dentins beginnen. Dabei betont v. Brunn ganz besonders, dass die ersten Odontoblasten immer erst in einiger Entfernung von dem freien Rande der Epithelscheide gefunden werden, dass das Vordringen der Epithelscheide das Primäre sei, und zieht daraus den Schluss, dass das Vorhandensein der Epithelscheide die conditio sine qua non für die Bildung und Lagerung der Dentinzellen und so auch des Dentins selber ist. Die Epithelscheide spielt eine formbildende Rolle bei der Zahnentwicklung, sie bildet die „Matrix" für die spätere Dentinmasse. Hat die Epithelscheide ihre Aufgabe für diesen Process erfüllt, so verschwindet sie allmählich und macht dem Alveolodentalperiost Platz. Der Vorgang, auf den wir ganz besonderen Werth legen, ist dabei folgender: „Das unterdessen sehr niedrig gewordene, nur noch zweischichtige und

in beiden Schichten aus glatten Zellen bestehende Epithel wird zuerst von vereinzelten, von aussen herantretenden, spindelförmigen Zellen durchsetzt, die alsbald in grösserer Menge auftreten, und denen bald auch zahlreiche Bindegewebsfasern folgen. Das ursprüngliche Aussehen des Epithels muss dadurch ein total anderes werden: statt des geschlossenen Epithelstratums sehen wir alsbald nur noch einzelne grössere oder kleinere Nester von Zellen EZ, hier und da einzelne Zellen, alle durch Bindegewebe von einander getrennt."

Die Fig. 3 ist der Arbeit v. Brunn's entnommen und stellt den Sagittalschnitt durch die vordere Wurzel des unteren Backzahnes einer 17 Tage alten weissen Ratte dar. An diesem sind die Veränderungen an der Epithelscheide deutlich zu erkennen. Wir selber haben bei unseren Untersuchungen nicht allein an einer weissen Ratte im gleichen Alter, sondern auch an den Schnitten, welche wir durch die Kiefer eines drei Wochen alten Kindes legten, ähnliche Bilder gefunden.

Auffällig war an unseren Injectionspräparaten der grosse Reichthum an Gefässen, die in geradezu typischer Weise an das Epithel in dessen ganzer Ausdehnung herantreten. An anderen Präparaten, die uns Herr Professor Marchand aus der Sammlung des Marburger pathologischen Institutes in liebenswürdiger Weise zur Verfügung stellte, fanden wir dieselbe höchst charakteristische Anordnung der Gefässe. Wir werden in einer besonderen entwicklungsgeschichtlichen Studie diese Verhältnisse eingehend beschreiben.

Um schliesslich der langen Reihe von Arbeiten, welche wir zum richtigen Verständniss für die Entstehung der Zahnwurzelcysten unbedingt als bekannt voraussetzen müssen, das letzte Glied anzufügen, weisen wir auf die Untersuchungen von Morgenstern hin. Die Arbeit v. Brunn's wird durch die Resultate, welche Morgenstern bei seinen Untersuchungen erzielte, wesentlich gestützt und ergänzt.

Morgenstern behauptet, dass die Epithelscheide keineswegs ausschliesslich eine formbildende Rolle spielt, sondern dass ihr eine gewebsbildende Function zugesprochen werden muss, und beweist seine Behauptung durch eine Reihe von Thatsachen, die er bei seinen sehr umfangreichen Untersuchungen festgestellt hat. An einigen tadellos ausgeführten dünnen Schliffen von Schneide-

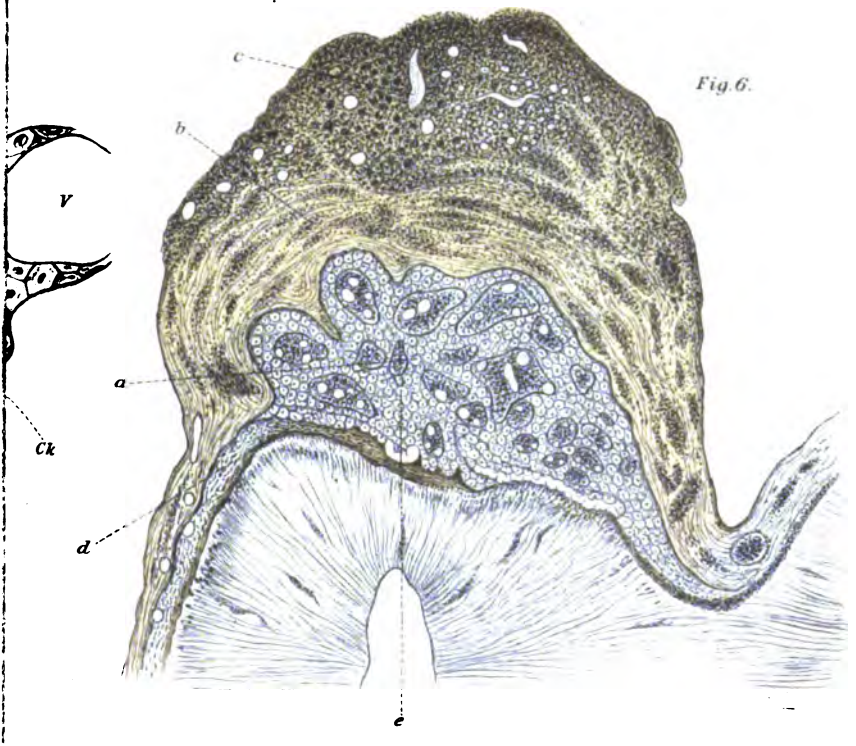


Fig. 6.

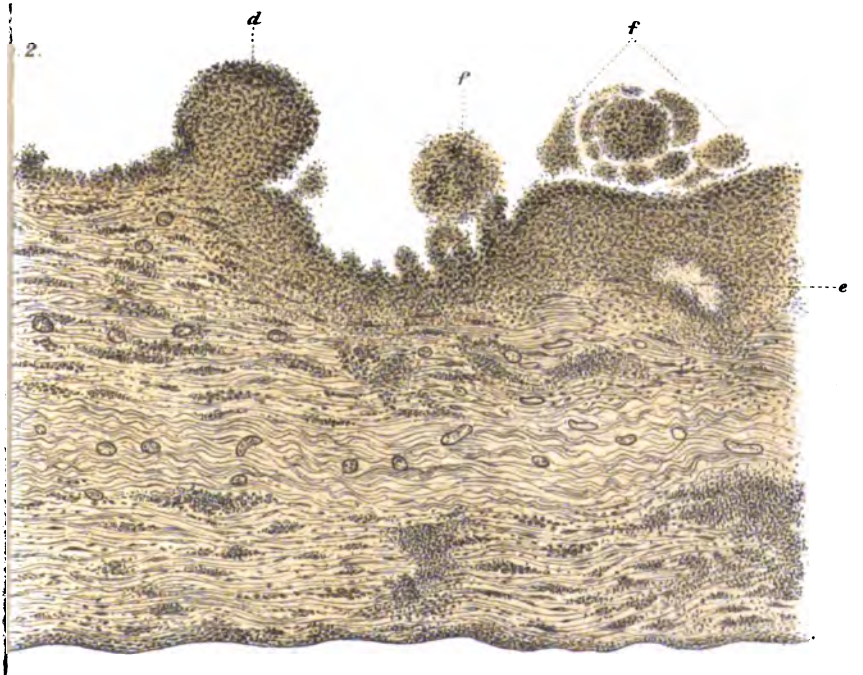


2.

Lith. Anst. Julius Klinkhardt Leipzig

zähnen junger Rinder, menschlicher Säuglinge und von Backzähnen junger Mäuse fand Morgenstern, dass der Schmelz noch nicht am Zahnhalse endigt, sondern sich als eine allmählich immer dünner werdende Schicht über einen beträchtlichen Theil der Wurzel verfolgen lässt. Die Structur des den Zahnhals und die Wurzel bedeckenden Schmelzes wird dabei verändert. Beim Menschen zeigt die Fortsetzung des Schmelzes zuerst ein zerklüftetes Aussehen, so dass die einzelnen Prismen kaum noch wahrgenommen werden können, dann verschwindet jede Structur, indem das Gewebe ein homogenes Aussehen annimmt, bis es durch das Gewebe der noch mehr oder weniger unveränderten Epithelscheide nebst den unmittelbar daran liegenden bindegewebigen Bestandtheilen, die man als Cementorgan beschrieben hat, ersetzt wird.

Ob wir die Wurzelschmelzbildung als eine normale Function der Epithelscheide aufzufassen haben, diese Frage steht noch offen; zweifellos ist jedoch, dass die Epithelscheide im stande ist, sich in Schmelz umzuwandeln. Davon haben wir uns bei der Betrachtung einiger uns vorliegender Präparate Morgenstern's überzeugt, dafür sprechen die Schmelzperlen, die wir gelegentlich an den Wurzeln beobachteten. Eine stichhaltige Erklärung dieser Gebilde, wie sie an den in Fig. 4 abgebildeten Präparaten in die Erscheinung treten, wäre ohne die v. Brunn'sche Entdeckung und ohne die Theorie Morgenstern's nicht möglich. Wir werden weiter unten bei der Besprechung eines anderen Präparates, an welchem fast an denselben Stellen, wo hier die Schmelzperlen liegen, sich Cysten gebildet haben, die Fig. 4 zum Vergleiche heranziehen.

(Fortsetzung folgt.)

*[Nachdruck verboten.]*

# Ueber die Berechtigung der frühzeitigen Extraction des sechsjährigen Molaren.[1])

Von

Dr. **H. Chr. Greve**, prakt. Zahnarzt in Schleswig.

M. H.! Wenn ich mir erlaube, Ihnen heute über die Berechtigung der frühzeitigen Extraction des sechsjährigen Molaren einen Vortrag zu halten, so bin ich mir wohl bewusst, dass ich nicht nur sehr vielen Herren zum Theil schon bekannte Sachen bringen werde, sondern dass manche mir vielleicht vorwerfen werden, es sei überhaupt überflüssig, über dieses Thema Worte zu verlieren. Es ist allerdings schon öfter, u. a. von Fenchel und neuerdings wieder von Miller in seinem Lehrbuch der conservirenden Zahnheilkunde betont und getadelt worden, in wie sinnloser Weise die Extraction des ersten bleibenden Molaren auch von sonst unterrichteten Zahnärzten betrieben wird, doch findet man fast nirgends die genügenden Erläuterungen dazu, sondern an Gründen neben oft völlig unhaltbaren höchstens diesen oder jenen. Es sei mir daher gestattet, dieses Thema heute im Zusammenhang zu behandeln. Am besten scheint es mir zu sein, wenn ich mit den indirecten Beweisen beginne.

Seit Prof. Andrieu in Paris im Jahre 1888 seine berühmt gewordene Monographie des sechsjährigen Zahnes[2]) geschrieben hat, glauben viele Zahnärzte jetzt mit gutem Rechte die zeitige Extraction des ersten bleibenden Molaren vornehmen zu dürfen. Sie thun das in der stillen Voraussetzung der Unanfechtbarkeit von Andrieu's Behauptungen. Allein bei Licht betrachtet, sind dieselben durchaus nicht als richtige zu bezeichnen.

In seiner eben citirten Abhandlung sucht Andrieu zwei Sätze zu beweisen, woraus er als Consequenz zieht, „dass es zahlreiche Fälle giebt, in denen der sechsjährige Zahn im Interesse einer besseren Anordnung und der Gesundheit der übrigen Zähne extrahirt werden kann und muss". Der erste und wichtigste Satz

1) Vortrag, gehalten auf der 22. Jahresversammlung schlesw.-holst. Zahnärzte zu Kiel am 14. Juni 1896.

2) Monographie des sechsjährigen Zahnes. Autorisirte Uebersetzung von B. Manassewitsch-Genf. Berlin 1888.

lautet: „Der sechsjährige Molar ist von anatomischem, physiologischem und pathologischem Gesichtspunkt als ein temporärer zu betrachten"; der zweite: „der Weisheitszahn kann infolge seiner pathologischen Beziehung von praktischem Standpunkt aus als dessen Ersatzzahn angesehen werden".

Sehen wir uns die Sätze und deren Beweisführung etwas näher an. Was zunächst den ersten Satz betrifft, so liegt der Schwerpunkt des Beweises in der Entwicklungsgeschichte. Ohne auf die Arbeiten von Kölliker, Waldeyer und Kollmann näher einzugehen, wählt Andrieu, wie er selbst sagt, aus den Werken von Magitot und Ch. Tomes diejenigen Begriffe aus, „welche die in dieser Denkschrift über die Natur und Rolle des sechsjährigen Molaren ausgesprochenen Ansichten unterstützen können". Ist diese Einseitigkeit an und für sich zwar bedenklich, so hat das für diesen Fall nichts zu bedeuten, da wir überhaupt zu einer anderen Auffassung der Entwicklung der Zähne gekommen sind.

Nach Legros und Magitot[1]) entsteht der erste permanente Molar — und das ist es, worauf es Andrieu ankommt — von einem epithelialen Strange, welcher seinen Ursprung direct von der Epithelplatte nimmt, also genau wie die Follikel der Milchzähne, während die beiden anderen Molaren, jeder direct von ihrem Vorgänger, vom sogenannten „Halse" des Schmelzorganes abstammen.

Durch die exacten Arbeiten von Röse[2]) und v. Brunn[3]) über die Zahnentwicklung beim Menschen wissen wir, dass die Anschauung Magitot's und nach ihm Morgenstern's[4]), der in noch schärferer Weise die Abstammung der bleibenden von den Milchzähnen betont, eine irrige ist. Der einzige, der die Unmöglichkeit dieser Annahme schon vor Röse betont hat, ist Baume[5]) gewesen, doch ist auch dieser Autor nicht zu den richtigen Er-

1) Legros et Magitot: Origine et formation du follicule dentaire chez les mammifères. Paris 1873.

2) Röse, C.: Die Entwicklung der Zähne des Menschen. Archiv mikr. Anat., Bd. 38, S. 487 ff.

3) v. Brunn, A.: Beiträge zur Kenntniss der Zahnentwicklung. Arch. mikr. Anat., Bd. 38 (1891).

4) Morgenstern, M., in Scheff's Handbuch der Zahnheilkunde I, S. 289 ff. Wien 1890.

5) Baume, R.: Odontologische Forschungen. Versuch einer Entwicklungsgeschichte des Gebisses. Leipzig 1892.

gebnissen gelangt. Röse dagegen fand, dass die Entwicklung genau so stattfindet, wie bei den Selachiern, dass von einer allgemeinen, die Zahnpapille umwachsenden Epithelleiste durch Abschnürung die Milchzähne und die bleibenden Zähne entstehen, letztere aber unmöglich von den Milchzähnen abstammen können. Wenn sich die Milchzähne von der Zahnleiste abgeschnürt haben, wachsen die tiefsten Punkte der letzteren hinter den Milchzähnen ruhig weiter. Aus ihnen entstehen später die Ersatszähne. Ebenso ist es mit den bleibenden Molaren. In einem gewissen Stadium, noch ehe der zweite Milchmolar sich abschnürt, verdickt sich die Leiste an ihrem Endtheil; diese Verdickung umwächst die Papille des ersten bleibenden Molaren derart, dass letztere seitlich eingestülpt erscheint und dass die Zahnleiste trotz der Weiterentwicklung und Abschnürung dieses Zahnes nach hinten weiter wachsen kann. Genau in derselben Weise findet die Entwicklung des zweiten und dritten bleibenden Molaren statt. Auch Walkhoff[1]) bestätigt diese Ansicht und sagt, nur dadurch, dass die Wachsthumsverhältnisse der Zahnleiste falsch gedeutet seien, sei man zu einer irrigen Ansicht über den Ursprung der bleibenden Zähne gekommen. „Dadurch, heisst es, dass das Gewebe oberhalb der Schmelzpulpa gewachsen, wodurch sich die Zahnfurche verflacht und der Epithelialstrang für den bleibenden Zahn nach hinten umknickt, ist eine Annahme, dass der bleibende Zahn ein Abkömmling des Milchzahnes sei, so gut wie ausgeschlossen."

Sie sehen also, m. H., dass der erste bleibende Molar vor seinen beiden anderen Genossen gar nichts voraus hat und letztere dem ersteren in Bezug auf Entwicklung völlig gleich, nicht aber in einem Abhängigkeitsverhältniss stehen.

Aus der irrigen Ansicht nun, dass der sechsjährige Molar sich anatomisch wie ein Milchzahn verhalte, leitet Andrieu weiter den Beweis dafür her, dass derselbe sich auch physiologisch wie ein temporärer Zahn verhalte. Allerdings, wenn ein Zahn anatomisch einem Milchzahne gleicht, so wäre es sehr zu verwundern, wenn das nicht ebenfalls von physiologischem Standpunkt der Fall wäre. Nachdem ich Ihnen aber gezeigt habe, dass diese Annahme falsch

1) Walkhoff, O.: Mikrophotograph. Atlas der normalen Histologie der Zähne. . 6; Text S. 8. Hagen i. W. 1894.

ist, so wird auch wohl die Folgerung eine unrichtige sein. Und in der That scheint mir der geführte Beweis für die aufgestellte Behauptung nur erzwungen zu sein. Andrieu kommt auch nicht zu einem folgerichtigen Schluss über die physiologische Rolle des sechsjährigen Molaren, sondern sagt nur: er „bildet ein Uebergangsorgan zwischen den Milch- und bleibenden Zähnen". Ganz abgesehen davon, dass ein einzelner Zahn niemals als ein Organ betrachtet werden kann, ist der sechsjährige Molar ebensogut nur als bleibender Zahn zu betrachten, wie alle anderen Zähne der zweiten Reihe. Dass er früher hinfällig zu werden scheint, als die übrigen Zähne, ist kein Beweis für die Annahme Andrieu's und hat, wie weiter unten gezeigt werden wird, seine besonderen und nur bedingungsweise richtigen Gründe.

Und damit komme ich zu dem dritten Punkte Andrieu's, nämlich, dass der erste bleibende Molar am häufigsten cariös werde, so die übrigen Zähne anstecke und deshalb zeitig extrahirt werden müsse. Als Beweis führt der Autor eine sieben Jahre hindurch geführte Statistik vom Findelhause zu Paris an. Von 1000 untersuchten Kindern im Alter von 9—12 Jahren war bei 74 Proc. der sechsjährige Molar cariös, bei derselben Anzahl von Kindern besser situirter Leute seiner Privatpraxis sogar bei 74,33 Proc., bei derselben Anzahl von Patienten im Alter von 55—60 Jahren sogar bei 75,5 Proc.[1]) Zu ganz ähnlichen Resultaten kommen andere Autoren. Fenchel fand z. B., dass von 335 untersuchten Schülern des Hamburger Staatswaisenhauses reichlich 96 Proc. überhaupt cariöse Zähne hatten; 78,33 Proc. betrafen die ersten Molaren.[2])

Da man sagt, Zahlen beweisen, so könnte man sich zu der Ansicht verleiten lassen, wie Andrieu es gethan hat, dass der sechsjährige Molar in der That die grösste Cariesfrequenz zeige. Das ist aber durchaus nicht der Fall, wenigstens in absolutem Sinne nicht. Eine Statistik, die nur für einen begrenzten Zeitraum aufgestellt wird, ohne die Ergebnisse mit solchen anderer, ebenso wichtiger Zeitabschnitte zu vergleichen, kann nicht als

1) Andrieu, l. c. S. 14, 18—20.

2) Fenchel: Die Cariesfrequenz der Zähne Hamburgischer Kinder. Correspondenzbl. f. Z. Bd. XXII, Heft 4.

beweisfähig gelten, weshalb also auch der dritte Grund Andrieu's für die frühe Extraction des sechsjährigen Molaren nicht stichhaltig ist.

Was nun zweitens den Weisheitszahn betrifft, den Andrieu „vom praktischen Standpunkt als Ersatzzahn des fast stets der Caries preisgegebenen ersten permanenten Zahnes" bezeichnet, so will ich so kurz als möglich sein.

Es ist nicht zu leugnen, dass nach Extraction des sechsjährigen Molaren (allerdings nur innerhalb einer bestimmten kurzen Zeit, wie unten gezeigt werden soll) in vielen Fällen der zweite Molar vorrückt und später auch der dritte Molar. Ob aber mit Rücksicht darauf eine sinnlose Extraction jedes cariösen ersten bleibenden Molaren gerechtfertigt ist, ist sehr fraglich und wird ebenfalls weiter unten erörtert werden. Hier will ich mich nur gegen die Ansicht Fenchel's wenden, dass sich die regelmässige Extraction des ersten bleibenden Molaren bei der einmal begonnenen Reduction und Degeneration (?) des menschlichen Gebisses entschieden hereditär geltend machen würde.[1]) Das ist nicht der Fall. Ebensowenig als sich, um mich der Fenchel'schen Vergleiche zu bedienen, die abgeschnittenen Mäuseschwänze, die jahrtausendalte Circumcision des Präputiums bei den orientalischen Völkern oder gar die Defloration des Hymens auf die Nachkommen vererbt, ebensowenig wird durch die fortgesetzte Extraction des sechsjährigen Molaren derselbe allmählich sich reduciren. Diese Möglichkeit wäre nur in dem einen Falle denkbar, dass er bereits von vornherein Neigung zur Reduction hätte. Beim ersten bleibenden Molaren ist davon aber nichts zu spüren. Vielmehr ist es der dritte Molar, der neben dem zweite Incis. sup. unserm Gebisse mit der Zeit verloren gehen wird. Die meistens nur dreihöckerige Krone des dritten Molaren, die oft zu einem konischen Körper geformte und verkürzte Wurzel, die Thatsache, dass er bisweilen nur einen kurzen, zapfenförmigen Fortsatz des Zahnfleisches repräsentirt oder im Kiefer verborgen bleibt, beweisen genügend, dass er in Reduction begriffen ist. Nehmen Sie

1) Fenchel: a) Entwicklung und Degeneration der Hartgebilde im Thierreich, S. 19. Hamburg 1893. b) Die Versorgung von Volksschulkindern mit zahnärztl. Hilfe. D. Monatsschr. f. Zhkde. 1884, S. 363. c) Ueber den Einfluss der Erblichkeit auf das menschliche Gebiss. D. Monatsschr. f. Zhkde. 1895, S. 382.

noch die ebenfalls sehr starke Cariesfrequenz dieses Zahnes hinzu, so haben Sie damit zugleich die Gründe, weshalb man auf ihn als Ersatz für den extrahirten ersten Molaren nicht rechnen darf.

Ebenfalls aber muss ich in Abrede stellen, dass die habituelle Extraction des ersten Molaren die Kieferbildung beeinflussen wird. Ohne auf den literarischen Streit zwischen Fenchel und Witthaus in den letzten Heften der D. Monatsschr. f. Zhkde. 1895 weiter einzugehen, da mich das über den beabsichtigten Rahmen meines Themas hinausführen würde und ausserdem sonst Gründe genug für die Erhaltung des ersten Molaren sprechen, betone ich nur, dass ich mich völlig auf Seite von Pflüger, His, Ziegler u. A. stelle, die alle eine Vererbung erworbener pathologischer Eigenschaften — denn um eine solche handelt es sich — für unmöglich halten.[1]) Eine allmähliche Verkleinerung des Kieferbogens resp. Verflachung des Winkels zwischen Corpus und Ramus ascendens mandibulae nach habitueller Extraction des ersten Molaren, wie Fenchel sie prophezeit[2]), ist kaum zu fürchten, denn durch die geräumigere Stellung und durch den unter günstigeren Umständen durchbrechenden dritten Molaren, der doch gar nicht selten wegen Raummangels bei sonst vollständigem Gebisse extrahirt werden muss, wird der Raum fast ausgefüllt. Das ganze Kieferwachsthum nach hinten, von den Molaren an gerechnet, beträgt von der Geburt bis zum Aufhören des Wachsthums oben nur 20, unten 25 mm.[3]) Auf diesem engen Raume müssen alle Molaren je einer Seite zum Durchbruch kommen. Wird nun einer derselben extrahirt, so ist bei dem Auseinanderrücken der anderen der Raum, der nicht ausgefüllt wird, sicher nur gering. Und das ist auch der Grund, weshalb man sich vor einer Extraction, die ja nicht immer zu vermeiden ist, nicht zu scheuen braucht. Wenn Fenchel an ebenderselben Stelle (Entwicklung und Degeneration u. s. w.) behauptet, die Verkleinerung des Kieferbogens durch die Extraction des ersten Molaren könne sogar im Laufe der Entwicklung Modificationen

1) Witthaus, C.: Die Vererbung erworbener Eigenschaften und der Einfluss der Cultur auf das menschliche Gebiss. Verh. d. deutsch. odont. Ges. 1895. (Vergl. ebenda weitere Literaturangaben.)

2) Fenchel: Entwicklung und Degeneration der Hartgebilde im Thierreich. Hamburg 1893, S. 19.

3) Zuckerkandl in Scheff's Handb. d. Zahnhkde. I, S. 174.

der Gesichtsbildung nach sich ziehen, so sprechen doch wohl noch andere Thatsachen mit. Die Veränderungen des wachsenden Kiefers sind nämlich nicht allein von der Zahn- und Alveolenbildung abhängig, sondern die Ausbildung des Sinus im Oberkiefer und die Verstärkung der Basis des Unterkiefers sind andere wichtige Factoren. „Dagegen nimmt die Entwicklung der Kieferhöhle (die wohl von der Zahnbildung abhängig ist) keinen Einfluss auf die regelmässige Entfaltung der Alveolen.“[1])

Ganz anders würde sich die Sache verhalten, wenn ein physiologisches Bedürfniss zur Verkleinerung des Kieferbogens vorläge. Dann würde sich allerdings selbst die geringe, durch die Extraction des ersten bleibenden Molaren entstehende Verkürzung im Laufe der Zeit erblich bemerkbar machen können. Da aber die Verkürzung der Kiefer entschieden ein Nichtbedürfniss ist, so wird sich dieselbe als durch Extraction des ersten bleibenden Molaren entstandene, also pathologische, immer nur individuell, also nicht bei den Nachkommen bemerkbar machen, da die Vererbung pathologischer Eigenschaften, besonders erworbener Defecte, bisher nicht nachgewiesen ist.

---

Durch das bisher Gesagte, m. H., habe ich Ihnen gezeigt, dass alle Beweise, die man für die Nothwendigkeit der frühzeitigen Extraction des ersten bleibenden Molaren angeführt hat, nicht stichhaltig und leicht zu widerlegen waren. Nunmehr will ich auszuführen versuchen, dass die Erhaltung des sechsjährigen Molaren mit Nothwendigkeit anzustreben und seine Extraction nur in wenigen, ganz bestimmten Fällen angezeigt ist.

Im ersten Theile meines Vortrages werden Sie jedenfalls die weitere Ausführung des Beweises, die Caries betreffend, vermisst haben. Ich sagte nur, dass Andrieu's statistischer Nachweis ohne Vergleiche geführt und deshalb nichtig sei. Das genügte zur Entkräftigung seiner Beweisführung. Will man jedoch eine einigermaassen einwurfsfreie Statistik aufstellen, so müsste man z. B. die Cariesfrequenz des ersten bleibenden Molaren im 6. bis 7. mit der des zweiten Molaren im 12. bis 13. Jahre vergleichen, was bisher nicht geschehen ist. Aber selbst derartige Untersuchungen sind nicht ganz genau, da die äusseren Einflüsse im 6. bis 7. Jahre

1) Zuckerkandl, l. c. S. 199.

ganz andere sind, als im 12. bis 13. Jahre. Ein zweiter Mangel ist der, dass alle neueren Angaben nach Untersuchungen an Schulkindern ausgeführt sind. Sehen wir uns aber einmal die Cariesfrequenz einer anderen Altersstufe an! Da finden wir in der sehr verdienstvollen Arbeit von Port,[1]) der seine Untersuchungen an Soldaten von 20 bis 22 Jahren anstellte, ganz andere Resultate. Er untersuchte im ganzen 858 Soldaten und fand im allgemeinen eine Zunahme von 7,63 Proc. im 20. bis 9,88 Proc. im 22. Lebensjahre. Bei dem ersten und zweiten Molaren fand er folgende Verhältnisse:

| | $^1M$ | $M^1$ | $_1M$ | $M_1$ | $^2M$ | $M^2$ | $_2M$ | $M_2$ |
|---|---|---|---|---|---|---|---|---|
| Cariös und extrahirt | 234 | 240 | 215 | 221 | 343 | 323 | 493 | 480 |
| | 281 | 291 | 424 | 420 | 83 | 98 | 195 | 204 |
| | 515 | 531 | 639 | 641 | 426 | 421 | 688 | 684 |

Die Zahlen lehren, dass im Unterkiefer die zweiten Molaren sich häufiger erkrankt zeigen, als die ersten, während sie im Oberkiefer den ersten Molaren nur wenig nachstehen. Ferner ergab die Untersuchung von Gebissen, die cariöse Molaren und gar keine durch Extraction verloren gegangene Zähne hatten (91 von 858), dass die zweiten Molaren bei weitem am häufigsten cariös waren:

| $^1M$ | $M^1$ | $_1M$ | $M_1$ | $^2M$ | $M^2$ | $_2M$ | $M_2$ |
|---|---|---|---|---|---|---|---|
| 22 | 22 | 42 | 39 | 30 | 30 | 76 | 73 |

Zu denselben Resultaten kommt auch Berten.[2]) Derselbe sagt, dass der erste Molar nur cariös werde während des Zahnwechsels; sei diese Zeit überstanden, so erkranke der zweite Molar häufiger als der erste. Diese Thatsachen geben denn doch zu denken.

Dass man den ersten Molaren oft so früh zu Grunde gehen sieht, erklärt sich sehr einfach. Wenn derselbe aus dem Kiefer hervorbricht, so findet er bereits eine ganze Reihe von cariösen oder in Resorption begriffenen Milchzähnen vor. Da nun in diesem Alter

1) Port, Dr. G.: Ueber Zahncaries im Anfang der zwanziger Jahre auf Grund von statistischen Untersuchungen an Soldaten. D. Monatsschr. f. Zhkde. 1895, S. 474 ff.

2) Berten, Dr.: Ueber die Häufigkeit und Ursachen der Caries bei Schulkindern nach statistischen Untersuchungen. Sitzungsber. d. phys. med. Ges. Würzburg, 1894, Nr. 9.

für die Erhaltung der Zähne meistens noch viel weniger geschieht, als in späteren Jahren, auch die Mundhöhle des Kindes infolge des Naschens von Süssigkeiten, von Unreinlichkeiten, des Genusses von Arzneien und bei Krankheiten überhaupt voll von schädlichen Gährungsproducten ist, so ist dadurch die Gelegenheit zur Ansteckung in reichlichem Maasse gegeben. Ausserdem ist der sechsjährige Molar bis zum zwölften Jahre der einzige Molar, der überhaupt schädlichen Einflüssen ausgesetzt ist, da die übrigen noch gar nicht vorhanden sind. Wenn nun im zwölften Jahre der zweite Molar erscheint, so ist er doch zunächst unter normalen Verhältnissen wenigstens intact. Untersucht man nun an Schulkindern, die doch höchstens 14 resp. 15 Jahre alt sind, die Zähne, so findet man ganz naturgemäss eine grössere Cariesfrequenz beim ersten Molaren als beim zweiten. Hat ersterer doch bereits sechs Jahre länger Dienste gethan und ist während des ganzen Zahnwechsels den verschiedensten schädlichen Einflüssen ausgesetzt gewesen.

Wenn behauptet worden ist, der erste permanente Molar besitze einen schwächeren Bau, als die anderen Molaren, und sei seine Erhaltung deshalb weniger wünschenswerth und erfolgreich, da er doch bald zu Grunde gehe, so ist meines Wissens der Beweis dafür nicht erbracht worden. Es scheint, als habe lediglich die immerhin sehr starke Cariesfrequenz zu dieser Ansicht verleitet. Aber selbst angenommen, dass er einen schwächeren Bau besitzt, als die anderen Molaren, so wäre das kein Grund zur frühzeitigen Extraction, zumal wir durch die neuesten Untersuchungen über die chemische Zusammensetzung der Zähne von Kühns[1]) und von Black[2]) wissen, dass alle Zähne, also wohl auch die sechsjährigen Molaren, mit der Zeit an festen Substanzen zunehmen, an Gewebswasser dagegen verlieren, mit anderen Worten widerstandsfähiger werden. Nach Black ist die Zunahme der Dichtigkeit am be-

---

1) Kühns, C.: Untersuchungen über die chem. Zusammensetzung der harten Zahnsubstanzen des Menschen in verschiedenen Altersstufen. D. Monatsschr. f. Zhkde. 1895, S. 362—377, 450—465.

2) Black, G. V.: An investigation of the physical characters of the human teeth in relation to their diseases and to practical dental operations, together with the physical characters of filling-materials. Dental Cosmos 1895, Heft 5—9.

deutendsten etwa bis zum 17. Lebensjahre, von da an ist sie langsamer, um vom 50. Jahre an wieder grösser zu werden. Im weiteren Verlauf seiner Untersuchungen kommt er sodann zu dem Schluss, dass es völlig unberechtigt sei, anzunehmen, dass die Zähne von Kindern unter zwölf Jahren zu schwach seien, eine Metallfüllung aufzunehmen.

Spricht also schon die einfache anatomische Thatsache für eine günstige Prognose für die Erhaltung des sechsjährigen Molaren, die Cariesfrequenz im Verhältniss zu den anderen Molaren zum mindesten nicht dagegen, so drängen uns unabweisbar die physiologischen Gründe dazu.

Als günstigster Zeitpunkt für die Extraction des ersten bleibenden Molaren empfiehlt Andrieu die Zeit vor dem Erscheinen der zwölfjährigen Molaren und nach dem vollständigen Durchbruch des ersten Bicuspidaten. Der Zeitraum zwischen diesen beiden Daten, nämlich das 10. bis 14., resp. 9. bis 13. Jahr, wird im Durchschnitt ein Jahr, mitunter natürlich auch mehr betragen. Wird nun der sechsjährige Molar genau während dieser Zeit extrahirt, so ist nicht zu leugnen, dass in vielen Fällen ein günstiges Resultat erzielt wird. Stille Voraussetzung ist dabei, dass der dritte Molar überhaupt zum Durchbruch kommt. Da der Weisheitszahn aber, wie ich schon oben betonte, in Reduction begriffen ist und daher erst sehr spät zum Durchbruch kommt, oft sogar überhaupt nicht, ausserdem ebenfalls eine sehr grosse Neigung zum Zerfalle besitzt, so darf man auf ihn, als Ersatz für den ersten Molaren, keine allzu grosse Hoffnung setzen. Nun liegt es aber in der Natur der Sache, dass man die Extraction des ersten Molaren nicht immer gerade bis zu dem genannten Zeitpunkt aufschieben kann, sondern oft oder sogar meistens früher extrahiren muss; ferner sind nicht selten mehrere Molaren diesem Schicksal verfallen, oder es werden von einigen Zahnärzten gleich alle vier weggenommen. Was hat das für Folgen?

Manches Kind würde dann zu gewissen Zeiten ausser einigen defecten Milchmolaren gar keinen, oder nach dem zwölften Jahre nur zwei Molaren jederseits statt vier besitzen — und das gerade in der Hauptentwicklungsperiode, in welcher eine gute Ernährung so wichtig ist. Die Vorbedingung aber für eine gute Ernährung ist ein gutes Gebiss.

Sodann sichert der erste Molar, während der erste Bicuspis noch nicht durchgebrochen ist, die Milchmolaren aber zum Theil schon ausgefallen oder extrahirt sind, die normale Articulation und verharrt als Grenze zwischen den Bicuspidaten resp. der Milchzahnreihe, was auch Andrieu richtig hervorhebt.

Schliesslich ist aber in einem ganz bestimmten Falle die Erhaltung des ersten bleibenden Molaren nothwendig, nämlich, wenn es sich um die Behandlung resp. Vermeidung der pathologischen Prognathie handelt. Letztere entsteht nämlich in sehr vielen Fällen gerade durch die mangelhafte Entwicklung oder den frühzeitigen Verlust des ersten Molaren.[1]) Diesen Mangel müssen dann die anderen Zähne büssen, und zwar besonders die oberen Incisivi, die nach vorn entweichen und den ganzen Druck der Kaumuskulatur aufzunehmen haben. Die Folge davon ist Prognathismus, der eben nur durch die Erhaltung resp. Ersetzung der ersten Molaren vermieden wird.

Sie sehen also, m. H., welche wichtige Rolle der sechsjährige Molar in unserem Gebisse zu spielen hat, und ich halte es für überflüssig, noch mit besonderen Worten darauf hinzuweisen, dass es unsere Pflicht ist, diesen Zahn zu erhalten, wo wir nur können. Denn auch nach dem Erscheinen des zweiten Molaren hat er seine Rolle keineswegs ausgespielt, sondern muss sich ferner noch in unseren Dienst stellen, da wir uns sonst ca. bis zum 20. Jahre oder unter Umständen gar zeitlebens mit nur je einem Molaren in jeder Kieferhälfte begnügen müssten. Welchen grossen Einfluss aber die conservirende Behandlung der Zähne hat, beweist die Thatsache, dass bei 750 von dem Schulzahnarzt Sidney Spokes behandelten Kindern der Londoner Districtsschulen, die sich jährlich zweimal zur Behandlung stellen mussten, in einem Jahre 640 Milchzähne und nur 81 bleibende (davon 12 wegen Abscess) gezogen werden mussten.[2])

Schliesslich habe ich noch die Frage zu beantworten, ob es denn überhaupt keinen Fall giebt, der uns zur frühzeitigen Extraction des sechsjährigen Molaren berechtigt.

---

1) Sternfeld: Anomalien der Zähne. In Scheff's Handbuch d. Zahnhkde. I, S. 450.

2) Sidney Spokes, Brit. Journ. of dent. sc. citirt nach Fenchel, Zahnärztl. Thätigkeit in Volksschulen. D. Monatsschr. f. Zhkde. 1893, S. 462.

Manche von Ihnen werden mir ihre guten Resultate, die sie mit dieser Operation erzielt haben, entgegenhalten, und auch ich selbst habe an mehreren Stellen meines Vortrages hervorgehoben, dass dieselbe keineswegs zu fürchten sei, doch sind die Nachtheile einer frühzeitigen Extraction viel grössere als die Vortheile. Ich kann mir nur einen Fall denken, in dem sich die Extraction rechtfertigen lässt, nämlich den eines zu engen Kiefers. Dieselbe ist jedoch mit weiser Beschränkung auszuführen und zu überlegen, ob nicht auch andere Wege zum Ziele führen. Bedenken Sie doch, wie unendlich nachgiebig der jugendliche Kiefer noch ist. Ich glaube, dass man durch mechanische Dehnung desselben zu viel schöneren Resultaten der Regulirung von Anomalien kommt, als durch jedesmalige Extraction. Man kann es daher nie und nimmer gut heissen, wenn Jessen in seinem letzten Jahresberichte der Poliklinik u. s. w. pro 1895/96 von neuem es befürwortet, in solchem Falle sofort zur Extraction von zwei oder gar vier ersten Molaren zu schreiten, „selbst wenn sie noch ganz gut gefüllt werden könnten". Die wenigsten Patienten dürften sich auch bereitwillig mit einer solchen Operation einverstanden erklären, während sie einer mechanischen Regulirung als der angenehmeren und eleganteren Methode sofort zustimmen. Handelt es sich um Unregelmässigkeiten beider Kiefer, so genügt meistens die Behandlung nur des einen (Ober-) Kiefers, da in nicht allzu schwierigen Fällen von selbst Compensation eintritt. Als selbstverständlich sehe ich diejenigen Fälle an, in denen auch bei anderen Zähnen die Extraction angezeigt ist, besonders Luxation, Fractur, Abscess und Caries, die bereits solche Fortschritte gemacht hat, dass eine conservirende Behandlung sehr schwer und von nur geringem Nutzen erscheint. Doch wird in letzterem Falle die rechtzeitige Füllung manchen Molaren vor der Zange retten.

Fasse ich nunmehr die Resultate des Vorgetragenen kurz zusammen, so lassen sich dieselben in folgenden Sätzen formuliren:

1) Die immer noch beliebte frühzeitige Extraction des sechsjährigen Molaren lässt sich weder durch theoretische, noch durch praktische Gründe rechtfertigen. Sowohl die Anatomie als besonders die Physiologie desselben verlangen mit Bestimmtheit seine Erhaltung durch rechtzeitige Füllung und geeignete Mundpflege auch im jugendlichen Alter.

2) Die frühzeitige Extraction des ersten bleibenden Molaren ist nur erlaubt, wenn er selbst unregelmässig zum Durchbruch kommt und dadurch Anomalien der ganzen Zahnreihe hervorrufen würde. Doch ist zu überlegen, ob nicht durch Dehnung des Kieferbogens oder eine andere mechanische Art der Regulirung dem Uebel auf bessere Weise abgeholfen werden kann.

---

[*Nachdruck verboten.*]

# Zur Kalibehandlung pulpenloser Zähne.[1])

Von

Dr. **B. Sachse** in Leipzig.

Meine Herren! Wenn ich mir gestatte, vor Ihnen einige Worte über die Kalibehandlung pulpenloser Zähne zu sprechen, so geschieht dieses, weil es von Wichtigkeit ist, wenn über eine neu empfohlene Methode von den Praktikern, die sich derselben bedient haben, berichtet wird. Auf diese Weise erst gelingt es dann, den wahren Werth einer Methode, ihre Vorzüge und Nachtheile zu ermitteln, die Collegen werden zu Versuchen mit derselben von neuem angeregt, und es wird dadurch, wenn es sich um etwas Gutes handelt, ein Vortheil für unsere Wissenschaft erreicht. Und als etwas Gutes kann ich Ihnen die Kalibehandlung pulpenloser Zähne empfehlen.

Es ist Ihnen bekannt, dass Schreier in Wien es zuerst war, der Kalium-Natrium zur Sterilisation der Wurzelkanäle empfohlen hat. Er ging dabei von dem Gedanken aus, dass er, da Kalium-Natrium sich, sobald Feuchtigkeit hinzutritt, bekanntlich unter grosser Hitzeentwicklung zersetzt, den Inhalt des Kanals durch Kochen sterilisiren könne. Erst der bei seinen Versuchen auftretende Seifengeruch verrieth ihm die vor sich gegangene chemische Reaction. Schreiter in Chemnitz dagegen glaubt auf die Wärmeerzeugung ganz verzichten zu können und benutzt deshalb die nicht explosive Form, das Kalium hydricum oder causticum fusum, indem er sich nur auf die chemische, verseifende Eigenschaft ver-

---

1) Vortrag, gehalten im Zahnärztlichen Verein für das Königreich Sachsen am 8. März 1896. — Die Discussion s. Maiheft der Monatsschrift, S. 195.

lässt. Und die gemachten Erfahrungen haben dann auch gezeigt, dass diese bei beiden Präparaten das hauptsächlichste Moment ist. Man hat denn auch bei beiden Präparaten ein gleich gutes Endresultat erzielt.

Man kann wohl den jetzigen Standpunkt der Wurzelfüllungsfrage dahin präcisiren, dass man zwar alle zersetzten Theile aus den Kanälen herausschaffen soll, dass es aber in den Fällen, wo dieses nicht angängig ist, wünschenswerth wäre, ein Mittel zu finden, den Inhalt der Kanäle nach Möglichkeit unschädlich zu machen. Wird also ein neues Wurzelbehandlungsmittel empfohlen, so müssen wir dasselbe nach den zwei Seiten hin prüfen, einmal ob es das Hinausschaffen des Inhalts der Wurzelkanäle erleichtert und andererseits, ob es eine desinficirende Wirkung auf den Inhalt der Wurzelkanäle ausübt.

Nach diesen beiden Seiten hin ist das Kalium causticum nun von mir geprüft worden.

Meine Herren! Wenn Sie in einen Zahn mit einer verjauchten Pulpa eine kleine Menge von Kalium causticum bringen, so geht der stets fettig degenerirte Inhalt des Kanals einen chemischen Process mit Kalium causticum derartig ein, dass sich Seifen- und wässerige Glycerinlösung bildet. Beide Körper können Sie mit Leichtigkeit durch Ausspritzen der Kanäle mit Wasser oder Wasserstoffsuperoxyd entfernen. Sondiren Sie einen solchen mit KOH vorbehandelten Kanal vermittelst einer Nervnadel, so werden Sie finden, dass derselbe ausserordentlich leicht durchgängig ist, ja Sie werden mit diesem Mittel in Kanäle hineingelangen, welche sonst für diese Nadel vollständig unpassirbar waren. Die Kanalwände sind eben mit einer Seifenschicht überzogen und so glatt und schlüpfrig gemacht worden. Da das Kalium hydricum ausserordentlich hygroskopisch ist, saugt es sich mit Leichtigkeit auch bei den oberen Zähnen bis an die Wurzelspitze hinauf, so dass wir sicher sind, dass die Umsetzung des Kanalinhalts im ganzen Kanale stattfindet. Aber das Kali laugt auch förmlich die den Kanal begrenzenden Dentinröhrchen aus. Man kann sich davon überzeugen, wenn man eine mit Kali behandelte Wurzel ausserhalb des Mundes spaltet. Man bekommt dann durchaus den Eindruck, als ob eben die Wurzelkanäle, wenn man dies so sagen darf, chemisch gereinigt wären.

Das, was ich Ihnen jetzt gesagt habe, meine Herren, ist Ihnen durch die Veröffentlichung von Schreiter alles ja schon bekannt gewesen, und ich glaube, dass in dieser Beziehung das Mittel allen an dasselbe gestellten Anforderungen entspricht.

Es war nun ferner die zweite Frage dahin zu untersuchen:

1) Ist Kalium hydricum überhaupt ein Antisepticum?
2) Vermag es den verjauchten Kanalinhalt in solch' engen Kanälen, aus welchen wir denselben nicht entfernen können, dauernd zu sterilisiren; mit anderen Worten: ist es nothwendig, einen mit Kalium hydricum gereinigten Kanal noch mit antiseptischen Mitteln weiter zu behandeln?

Um diese Frage zu klären, habe ich in Gemeinschaft mit einem mir befreundeten Arzte folgende bakteriologische Versuche angestellt:

Section am 24. Februar 1896: Diphtheriekind. Von der anämischen und etwas verfetten Leber wird ein Stück von ungefähr 3 ccm in einer feuchten Kammer 24 Stunden im Thermostaten der Körpertemperatur ausgesetzt.

25. Februar 1896: Durch den charakteristischen Fäulnissgeruch ist auf eine grosse Menge Bakterien zu schliessen. Von der schmierigen Oberfläche wird eine Menge, circa ein Theelöffel voll, abgekratzt und hiervon

1) Ausstrichpräparate gemacht und gefärbt, die eine zahllose Menge von Organismen sehen lassen;
2) Strichculturen auf Glycerinagar angelegt und 24 Stunden im Brütofen bei 37 Grad gehalten;
3) die ganze Masse mit der gleichen Menge Kalium hydricum vermischt; dasselbe löst sich schnell, die Masse wird gleichmässig breiig;
4) von diesem mit Kalium hydricum versetzten Brei werden Strichculturen auf Glycerinagar angelegt und gleichfalls 24 Stunden im Brütofen bei 37 Grad gehalten;
5) der Brei in einem, in einer feuchten Kammer verwahrten Schälchen ebenfalls in den Brütofen gestellt.

26. Februar 1896:

a) die Culturen von 2) zeigen einen mächtigen Bakterienrasen;
b) die Nährböden von 3) sind ganz steril geblieben;

c) der Brei selbst ist in der feuchten Kammer feucht und weich geblieben, hat gar keinen Fäulnissgeruch, sondern starken Seifengeruch;

d) von diesem 24 Stunden im Brütofen gehaltenen Brei wurden wieder Culturen auf Glycerinagar angelegt und in den Brütofen gestellt.

27. Februar 1896: Auch diese Culturen sind absolut steril geblieben. — Nachdem sich also gezeigt hatte, dass Kali hydricum im stande war, fäuliges Fleisch vollständig zu desinficiren, ging ich an die Beantwortung des zweiten Theiles der Frage, nämlich ob Kalium hydricum im Wurzelkanale genügend stark sterilisirend wirke, so dass derselbe nachher nicht mehr besonders mit einem Antisepticum gefüllt werden müsste.

28. Februar 1896: Eine frisch extrahirte Wurzel mit gangränöser Pulpa wurde nach der gewöhnlichen Methode mit Kali hydricum behandelt; der Hauptinhalt des Kanals wurde mit Watte herausgewaschen und dann beide Enden der Wurzel mit Cement luftdicht verschlossen; darauf wurde die Wurzel 48 Stunden in den Brütofen bei 37 Grad Temperatur gelegt.

29. Februar 1896: Die Wurzel wird sorgfältig in Sublimat abgespült, darauf mit vollständig sterilisirten Instrumenten gespalten und die Stücke auf Agar geimpft. Nach 24 Stunden gingen zahlreiche Culturen auf, so dass damit der Beweis geliefert worden ist, dass der Wurzelkanal nicht vollständig sterilisirt war.

Man wird an die Kritik der letzten Versuche nicht zu streng herangehen können, denn man darf nicht vergessen, dass es ein gewaltiger Unterschied ist, ob Keime längere Zeit dem Einflusse eines Mittels überlassen werden und sich in dem sehr wenig Nahrung bietenden Wurzelkanale aufhalten, oder ob dieselben bald wieder in den äusserst günstigen Nährboden gebracht werden, wie ihn Glycerinagar bietet. Es ist ohne weiteres anzunehmen, dass Keime sich in dem Wurzelkanale weniger günstig entwickeln werden, als sie dieses auf der Agarplatte thun. Trotz dieses nicht ganz positiven sicheren Erfolges möchte ich Ihnen doch anrathen, solche Kanäle, welche Sie mechanisch nicht vollständig reinigen können, wenn irgend möglich mit Kalium hydricum zu behandeln. Es wird oft genügen, wenn Sie ein solches Stückchen an die Oeffnung des Kanals bringen, da dasselbe sich infolge seiner

schon erwähnten ausserordentlichen hygroskopischen Eigenschaft in die Wurzel hineinsaugt und in diese sich selbst hinaufzieht.

Was die Reizerscheinungen von Seiten des Periosts betrifft, über die von mancher Seite geklagt wurde, so können sich dieselben bei vorsichtiger Behandlung auf ein Minimum reduciren lassen. Ich selbst habe nur sehr selten solche gesehen. Uebrigens gehen dieselben in allen Fällen unter Anwendung von kalten Umschlägen in kürzester Zeit wieder zurück.

Nach allem Ihnen oben Gesagten kann ich Ihnen das Kalium hydricum mit gutem Gewissen empfehlen. Ich bin der festen Ueberzeugung, dass jeder, der einmal damit gearbeitet hat, dasselbe nicht wieder in seinem Arzneischatz missen möchte und dass seine Anwendung nicht nur uns und unseren Patienten eine grosse Erleichterung schafft, sondern dass es auch gelingt, damit eine grosse Anzahl solcher Zähne zu erhalten, die sonst der Zange verfallen wären.

---

# Kurzer Bericht über die Verhandlungen

der

## 22. Jahres-Versammlung des Vereins schleswig-holsteinischer Zahnärzte.

Abgehalten am 14. und 15. Juni 1896 in Kiel.

Anwesend waren 28 Herren. Ueber 20 Telegramme und Briefe waren eingelaufen.

Die Versammlung wurde mit einer kurzen Ansprache vom Vorsitzenden, Herrn Kleinmann, eröffnet, worauf Herr Dr. Fricke die Collegen begrüsste mit dem Wunsche, dass es ihnen in Kiel gefallen möge.

Zum Andenken des am 26. März 1896 in Kiel verstorbenen Collegen Schott erheben sich sämmtliche Herren von ihren Plätzen. Ferner erwähnte der Vorsitzende, dass das Vereinsmitglied Herr Zahnarzt Carl Schmiegelow in Altona am 6. Juni d. J. sein 50jähriges Approbations-Jubiläum gefeiert habe, und bat um die Erlaubniss, im Namen des Vereins ein Glückwunschtelegramm an den Jubilar senden zu dürfen, welches allgemeine Zustimmung fand.

Darauf erhielt zuerst das Wort Herr Fenchel jun. aus Hamburg zu seinem angemeldeten Vortrage: Schnelle Kronenarbeiten und ihre Verwendung bei Regulirungen u. s. w., mit Demonstrationen.

Nach einer kleinen Einleitung ging Fenchel auf die Herstellung einer Zahnkrone aus Gold ein, die für den zweiten Bicuspidaten am Schädel oben links bestimmt war.

Die Weite des Ringes wurde nach einem Ringmaass bestimmt, derselbe gebogen und über die Wurzel geschoben, dann nahm Fenchel den Ring in eine „Klemmpincette" und löthete ihn mit Goldloth zusammen. Die Kronenfläche macht Fenchel von Herbst'schem Goldblatt Nr. 200, indem er dieselbe ausstanzt und mit einer sehr kleinen Stelle am Ringe festlöthet. Dann bringt man das Ganze auf die Wurzel und lässt zusammenbeissen, wodurch eine ganz genaue Articulation zu stande kommt. Darauf wird die Kaufläche mit dem Ringe vollständig verlöthet, und die künstliche Zahnkrone ist fertig. Bei Zähnen, die sichtbar sind, emaillirt Fenchel die vordere Fläche, indem er im Blitzofenapparat eine Schicht Emaille aufbrennt. Fenchel erklärt, nur für „abnehmbare" Brücken zu sein. Bei Regulirungen durch Brückenarbeiten löthet er kleine Ringe an die Spannen für die entsprechenden Zähne und befestigt hieran Gummiringe. Die Metallbänder müssen herzförmig um den Zahn gebogen und verlöthet werden.

An den Vortrag schloss sich eine kleine Debatte, woran die Herren Lippold, Baden und Dr. Flörke sich betheiligten. Letzterer warnt, es mit der Brücken- und Kronenarbeit zu übertreiben, und zeigt einige sehr sauber gearbeitete Brückenarbeiten. Darauf hielt Herr Dr. Greve (Schleswig) seinen Vortrag: „Ueber die Berechtigung der frühzeitigen Extraction der sechsjährigen Molaren."[1]) Das Thema gab Veranlassung zur Debatte.

Dr. Fricke (Kiel) ist der Ansicht, dass es selten gelingt, diese Zähne zu erhalten, selbst in der Privatpraxis. Lippold (Rostock) will nach dem 12. bis 15. Jahre gute Erfolge erzielt haben durch die Wegnahme der sogenannten „Schulzähne". Fenchel (Hamburg) fordert auf, darauf hinzuwirken, dass die Zähne rechtzeitig conservativ behandelt werden. Dr. Flörke sen. (Bremen) erklärt, „Grau, Freund! ist alle Theorie", die Erfahrung vieler Jahre spricht gegen die Erhaltung. Michaels (Neumünster) zieht den ersten Molaren, zumal wenn Pulpitis vorhanden ist, wenn der zweite sichtbar wird.

Hierauf hielt College Niepa (Kiel) einen Vortrag mit Demonstration „über Aktinomykose". Er zeigte Präparate von Rinderzungen mit Aktinomykose und wies an verschiedenen Stellen deutlich das Vorhandensein von Grannen in den Geschwüren nach, durch welche der Pilz in das Gewebe verschleppt sein soll, während man auf den Grannen selbst bisher vergeblich den Pilz gesucht hat. N. hebt hervor, dass namentlich auf Landstrichen, die dem

1) Der Vortrag ist S. 318 dieses Heftes zu finden.

Meere abgewonnen sind, das Vorhandensein des Strahlenpilzes beobachtet worden ist (durch Erkrankung der Kühe). Die Präparate unter dem aufgestellten Mikroskope liessen mit grosser Deutlichkeit, ohne künstliche Färbung, den „Aktinomyces" erkennen.

Fenchel bemerkt, er habe so hübsche Präparate von Aktinomykose, wie College Niepa sie hier gezeigt habe, noch nie gesehen.

Dann demonstrirte Herr Dr. med. Flörke sen. (Bremen) verschiedene zahntechnische Maschinen und Instrumente. Zunächst sahen wir einen mit vielen Schrauben versehenen Apparat zum Anschleifen von Blockzähnen. Dann eine Maschine zum Fixiren des Unterkiefers, damit er nicht vorgeschoben wird bei Regulirung des Bisses. Die Bandage besteht aus einer Kinnschraube, die durch Gummischläuche in den Ohren und durch Scheitelband fixirt wird. Ferner zeigte Flörke eine „Warmluftspritze", die sehr praktisch sein soll. In einem Metallmantel befindet sich als Kern eine präparirte Kohle, die vor dem Gebrauche glühend gemacht wird, das Ganze bedeckt eine Kautschukhülse in Form einer Spritze. Endlich sahen wir noch ein Taschen-Instrumentarium zum Goldfüllen (Etuis für Solilagold).

Kleinmann führte folgende Sachen vor, die von dem Privatdocenten der Zahnheilkunde Herrn Dr. med. Vajna aus Budapest eingeschickt worden sind:

1) Die automatische Zahnextractionszange ist nur für die unteren Mahlzähne bestimmt und hat ihren Namen von der „Spiralfederverschlussvorrichtung" bekommen, welche sich im Innern der Handgriffe befindet. Die Spiralfedern sind durch eine Verbindungsleiste verbunden; letztere wird mit dem Daumen und Zeigefinger der rechten Hand, entgegen dem Zuge der Spiralfedern, soweit als möglich zum Schloss der Zange geführt, wodurch das Zangenmaul sich genügend öffnet, um die Zahnkrone in sich aufnehmen zu können. Sobald man die Verbindungsleiste loslässt, wird durch die Zusammenziehung der Spiralfedern der Zahn im Zangenmaul festgehalten, so dass man nur nöthig hat, die Extractionsbewegungen zu machen. Nach Ansicht des Erfinders soll die Extraction der Zähne mit dieser Zange eine exactere und leichtere sein.

2) Dr. W. Vajna's Quadruplex-Instrumente für plastische Füllungen. Ein Etuis enthält sieben sauber gearbeitete und vernickelte Instrumente, die an jedem Ende zwei Stopfer oder Polirer haben.

3) Eine trephinförmige und eine Cylinderbürste, die zum Reinigen der Zähne im Munde empfohlen werden, sowohl für die vordern Zähne, als auch für die Fissuren auf der Kaufläche

der Molaren und Prämolaren. — Ueber die praktische Verwendung der eingesandten Sachen waren die Ansichten verschieden, aber fast einstimmig wurde das „Patentnehmen auf zahnärztliche Instrumente“ gemissbilligt.

Nun sprach College Hinrichsen (Rendsburg) „über Wurzelbehandlung mit verdünnter Schwefelsäure und Natriumsuperoxyd.“ Er wies auf die Arbeiten hin, die hierüber im Correspondenzblatt für Zahnärzte und im Zahnärztlichen Wochenblatte veröffentlicht worden. Er selbst habe noch zu wenig Versuche gemacht, um über die Vortheile dieser Behandlungsmethode urtheilen zu können. Bei 7—8 Fällen habe er drei Misserfolge zu verzeichnen gehabt, allerdings waren es Fälle, die allen anderen Mitteln getrotzt hätten. Die Schwefelsäure soll der Pulpa Flüssigkeit entziehen, daher leichtere Extraction derselben; das Natriumsuperoxyd wirkt desinficirend und macht den Wurzelkanal vollständig aseptisch. Ferner empfiehlt Hinrichsen das letztere Mittel zum Bleichen der Zähne, er bittet, Versuche damit anzustellen, und vertheilte das Pulver in dunkeln Gläsern mit Gebrauchsanweisung, welches dankend angenommen wurde.

Darauf hielt Fenchel jun. (Hamburg) seinen zweiten Vortrag: „Ueber den Stand der Bewegung der Volks-Zahnhygiene.“ Redner hat schon vor vier Jahren die Anregung zu einer Statistik gegeben, und jetzt soll eine Geschichte über Volks-Zahnhygiene in Form von Broschüren erscheinen zur Belehrung des grossen Publikums, welche er angelegentlichst empfiehlt. Die Erhaltung der Zähne in den breiten Schichten der Bevölkerung und die Hebung unseres Standes würden dadurch befördert werden.

Am Schlusse seines Vortrages stellte Fenchel folgenden Antrag: „Der Verein schleswig-holsteinischer Zahnärzte wolle beschliessen, abseiten des Vereins die obersten Schulbehörden der Provinz Schleswig-Holstein um die Erlaubniss anzugehen, durch die Mitglieder des Vereins eine Untersuchung der Schulkinder auf die Beschaffenheit der Zähne anzustellen.“

Der Antrag wurde angenommen, und Herr Dr. Greve erbot sich, die Eingabe der obersten Schulbehörde resp. der Regierung in Schleswig übergeben zu wollen. Zur Uebernahme der Untersuchung der Kinder meldeten sich die Herren Dr. Fricke, Dr. Sye, Niepa, Kolbe und Niemand in Kiel, sowie Dr. Greve und Doll in Schleswig.

Am Schlusse der ersten Sitzung sprach Herr College Michaels (Neumünster) noch „über das Prakticiren der Zahntechniker ausserhalb des Wohnortes“, woran sich eine kleine Debatte schloss.

Montag den 15. Juni, Morgens 8 Uhr, versammelten sich die Collegen auf Einladung des Herrn Dr. Fricke in der zahnärztlichen Klinik, wo Einspritzungen mit Eucain ausgeführt wurden. Unter den interessanten Fällen, die wir ausserdem dort sahen, ist zu erwähnen ein Wolfsrachen bei einem 18jährigen Buchbinder und eine Minderzahl der Zähne bei einem 8jährigen, sonst kräftigen Mädchen; es fehlten am Unterkiefer links und rechts die Milchbackenzähne, die sie nie gehabt haben soll.

Nach der Eröffnung der zweiten Versammlung in „Folker's Hôtel" referirte zuerst Dr. Fricke (Kiel) „über locale Anästhesie nach Dr. Schleich und über Eucain" und gab eine stärkere und schwächere Lösung an. Die Stelle, wo er den Einstich vornehmen will, wird mit Aethylchlorid unempfindlich gemacht und vorher mit Carbolwatte gereinigt. Die Wirkung des Eucains soll besser als die des Cocains sein, ohne die Nachtheile, welche bei Anwendung des letzteren manchmal vorhanden sind. An der Debatte betheiligten sich die Herren Dr. Sye, Hinrichsen, Niepa, Niemand und Dr. Greve.

Dann schilderte College Kolbe (Kiel) seine „Erfahrungen mit Formalin". Er hat das Formalin seit 2—3 Monaten in seiner Praxis verwendet, zuerst bei leichter Pulpitis zum Ueberkappen der Pulpa in einer 30proc. Lösung, aber meist Misserfolge gehabt; günstiger sei das Resultat gewesen mit Pulpenamputationen und Verwendung einer 40proc. Lösung. Bei abgestorbenen und gangränösen Pulpen hat Kolbe unter 40 Fällen über 15 Misserfolge zu verzeichnen gehabt.

Darauf zeigte Dr. Fricke Gypsmodelle mit abnormer Articulation vom Zahnarzt Jasper in Heide, ferner einen Separirfeilenhalter von einem Fabrikanten aus Freiburg (Preis 13 ℳ 50 ₰) und ein künstliches Ohr, welches für eine Dame bestimmt war; das rechte Ohr fehlt, an seiner Stelle befindet sich eine Hautwulst, äusserer Gehörgang fehlt, das künstliche Ohr ist aus Papiermaché kunstgerecht hergestellt (erstes Fabrikat 6 ℳ, die späteren à Stück 1 ℳ 50 ₰) und wird durch den vorhin erwähnten Hautwulst, sowie mittelst Haarkamm und Kopffeder gehalten. Das Ohr wird gepudert. Schliesslich erzählt Dr. Fricke noch einen Fall aus der Praxis. Ein Herr wurde wegen einer Kiefercyste, die er viele Jahre gehabt hatte, in Altona und Braunschweig erfolglos behandelt.

Hieran schliesst sich eine lebhafte Debatte:

Dr. Fricke empfiehlt das Einlegen eines gefensterten Gummischlauches (Drains) und nicht das Ausfüllen mit Jodoformgaze.

Niepa (Kiel) ätzt die innere Cystenwand mit dem Höllensteinstifte, oder kratzt dieselbe mit dem scharfen Löffel aus, um eine adhäsive Entzündung hervorzurufen.

Dr. Greve erinnert an die Arbeiten von Prof. Partsch, die in zahnärztlichen Schriften veröffentlicht sind.

Kleinmann hat in letzterer Zeit Einspritzungen mit einer 2proc. Chinosollösung gemacht, und zwar mit Erfolg.

Hierauf sprach Dr. Sye (Kiel) „über unregelmässige Zahnstellung bei künstlichen Gebissen", wobei er Gypsabdrücke und Wachsmodelle vorzeigte. Er geht von dem Grundsatze aus, dass eine angeborene Unregelmässigkeit in der Zahnstellung bei künstlichem Ersatz nachgebildet werden müsse.

Hinrichsen (Rendsburg) hat es oft so gemacht und findet es am natürlichsten.

Kleinmann versuchte bei einem Herrn, der mit seinen oberen Frontzähnen zurückgebissen hatte, die künstlichen vorzustellen, musste aber bald darauf, um die Zufriedenheit des Herrn und seiner Gemahlin zu erlangen, die künstlichen Zähne zurückstellen, wie die natürlichen gestanden hatten.

Cawe (Lübeck) ist allerdings der Ansicht, dass die Anfertigung solcher Unregelmässigkeiten oft an der Eitelkeit der Leute scheitern werden, weil die meisten derselben kleine, weisse, regelmässig stehende Zähne haben wollen.

College Schmidt (Oldesloe) bestätigt dasselbe, und Hugo Lippold (Rostock) ist der Ansicht, wenn die Patienten absolut Feinde der schiefgestellten Zähne sind, dann sollte man diese Methode nicht wählen, er könne den Beweis aus seiner Praxis liefern.

Hinrichsen (Rendsburg) findet den besten Ausweg im Einprobiren des Wachsmodelles mit den Zähnen.

Baden (Altona) hat gefunden, dass, wenn die Patienten auch mit der Stellung der Zähne zufrieden waren, die Freundinnen, Verwandte u. s. w. sie dennoch verurtheilten.

Dr. Sye bemerkt im Schlussworte, dass er nichts „Neues" habe bringen wollen, sondern er habe die unregelmässigen Stellungen der künstlichen Zähne nur erwähnt, damit sie mehr beobachtet werden.

Darauf demonstrirte College Georg Cawe (Lübeck) die Herstellung von Gebissplatten von Blitzgussmetall (Lightning Cast). Das Gypsmodell eines Oberkiefers war mit Wachsplatte, künstlichen Zähnen und einem Gypsmantel versehen. Vor unseren Augen wurde der Gypsmantel und die Wachsplatte auf kaltem Wege entfernt, dann der Gypsmantel wieder angelegt und mit Bindedraht befestigt. Das Ganze wurde mit einer Zange über eine breite Spirituslampe gehalten, damit es gleichmässig erwärmte, dann das Metall in einem Schmelzlöffel geschmolzen und in den Zuführungskanal der Gypsmodelle gegossen, wobei letztere fortwährend auf dem Tische geklopft wurden, damit das Metall überall hinfliessen konnte. Nach der Erkaltung wurde der

Gypsmantel entfernt, und wir sahen eine schön ausgeprägte, auf dem Gypsmodell überall anliegende Metallplatte mit glatter Oberfläche, die nur noch gesäubert zu werden brauchte.

Hieran schliesst sich folgende Debatte:

Kleinmann zeigte eine solche Oberplatte mit vier Schneidezähnen und zwei Nikelinklammern, die in seiner Gegenwart bei Cawe gemacht und überall hübsch ausgeprägt ist. Er hat grosse Lust, dieses Metall zu verarbeiten, findet aber den Preis (25 g kosten 10 ℳ) für unedles Metall doch zu hoch.

Lippold nimmt an, dass das Metall aus Wismuth und Zinn besteht und empfiehlt die Aluminiumplatten, die er für besser hält.

Hinrichsen hat das Metall zur Reparatur einer Kautschukoberplatte verwenden wollen, aber es gelang ihm nicht; nach seiner Ansicht wäre es bei Stiftzähnen und Brückenarbeit zu verwenden.

Schmidt (Oldesloe) fragt an, wie die Aluminiumgebisse sich im Munde bewähren.

Lippold erwähnt zwei Fälle, wo sie sich sehr gut halten.

Dr. Fricke hat nicht so gute Erfahrungen gemacht, der Geschmack wird beeinträchtigt, sie bekommen ein unschönes Aussehen und werden von Säuren angegriffen.

College Hinrichsen zeigte Gypsmodelle mit Abnormitäten:

1) Eine abnorme Abnutzung sämmtlicher Zähne bei einem 40jährigen Müller mit starker Kieferbildung und sogenanntem geraden Gebisse. Die Zähne waren ganz kurz abgenutzt.

2) Ein zwerghaftes Gebiss von einer 17jährigen Blondine (Jüdin). Zähne griffelförmig und minderzählig. Der Vater hat ein ähnliches Gebiss.

Nun kam zur Besprechung die Frage: 1) Wie steht es mit der Verwendung des Chinosols?

Kleinmann hat aus dem Berichte der Versammlung deutscher Naturforscher und Aerzte, welche im vorigen Jahre zu Lübeck abgehalten wurde, erfahren, dass College Dr. Grunert in Berlin das „Chinosol" als antiseptisches Mittel empfohlen hat. Er hat es seitdem mehrfach mit Erfolg in der Praxis verwendet, z. B. bei Alveolarpyorrhoe als Mundwasser (1 : 200 Pfeffermünzwasser, 1 Theelöffel voll in 1 Glas Wasser) und als Pinselsaft:

*Rp.*: Chinosoli 5,0,
Aq. destill. 10,0,
Mel. depur. 20,0.
MDS. Pinselsaft zum Bestreichen des Zahnfleisches.

Zum Ausspritzen der Oberkieferhöhle eine 1proc. Chinosollösung; zum Einspritzen in eine grosse Cyste am Oberkiefer 2proc. Lösung und endlich zum Füllen von Wurzelkanälen als eine Paste, indem das Chinosolpulver entweder mit Glycerin

oder Nelkenöl verrieben würde. Kleinmann lobt das neue Antisepticum, zumal da es sich in Lösungen nicht zersetzt. Cawe hat die Chinosollösung auch in einem Falle bei Antrumerkrankung mit Erfolg zu Einspritzungen benutzt. Das Präparat und die Lösung werden vorgezeigt.

Zweite Frage: Wie wird die Alveolarpyorrhoe am rationellsten behandelt?

Kleinmann erwähnt, dass man über die Natur und Veranlassung der Krankheit noch nicht einig ist, er entscheidet sich für die Miller'sche Erklärung, der „die Pyorrhoea alveolaris für eine chronische, suppurative Entzündung des Zahnperiostes hält, mit Entzündung des Zahnfleisches und Nekrose des Alveolarfortsatzes im Bereiche der erkrankten Zähne", nur mit dem Unterschiede, dass er für Nekrose des Alveolarfortsatzes Nekrose der Wurzelspitze (Necrosis apicalis) setzen möchte, weil letztere in fast allen Fällen vorhanden ist.

Als Prophylakticum empfiehlt Kleinmann die Reinigung der Zähne und des Zahnfleisches mit Phenolspiritus und einem milden Zahnpulver, auch die Bepinselung mit Retanhatinctur; bei beginnender Periostitis: Jod- mit Aconittinctur. Er glaubt in diesem Studium noch helfen zu können. Bei ausgeprägten Krankheitserscheinungen, wie bei massenhafter Eiterabsonderung, bei Wurzelnekrose u. s. w. helfen alle therapeutischen Mittel nicht, sondern nur die Extraction des Zahnes.

Lippold glaubt, dass in den meisten Fällen grosse Unreinlichkeit des Mundes die Veranlassung zu dieser Krankheit ist.

Dr. Greve citirt einiges aus der Literatur über die Aetiologie der Krankheit und ist der Ansicht, dass die Behandlung nur symptomatisch sein könne. Er glaubt, diese Krankheit kommt bei besseren Ständen vorzugsweise vor und empfiehlt das Wasserstoffsuperoxyd.

Niepa ventilirt die Frage, ob das Leiden in einigen Fällen mit der sogenannten „Schmierkur" zusammenhängen kann, und führt einige Fälle an, wo Jodkalium innerlich und Wasserstoffsuperoxyd äusserlich mit Erfolg gegeben wurde.

Niemand (Kiel) spricht hinsichtlich der Ursache von Einimpfung der Alveolarpyorrhoe, weil sie nach seiner Ansicht bakteriologischer Natur ist.

Dr. Greve zweifelt an der Uebertragung der Krankheit.

Dr. Fricke giebt Tannin mit Spirit. menthae piperitae.

Die dritte Frage: „Ist der Techniker eines Zahnarztes bei den Ortskrankenkassen versicherungspflichtig oder nicht?" wurde von den meisten Rednern bejaht.

Endlich hält Kleinmann-Flensburg noch seinen angemeldeten Vortrag: Ueber den Missbrauch des Cataplasma coctum in der zahnärztlichen Praxis. Redner erwähnt, dass er schon

seit vielen Jahren den Missbrauch der „warmen Breiumschläge“ in der zahnärztlichen Praxis bekämpft, aber noch immer nicht ganz besiegt habe. So finde man z. B. im Correspondenzblatte für Zahnärzte 1895 eine vortreffliche Arbeit: „Ueber die entzündlichen Processe an den Kieferknochen mit Rücksicht auf ihre Behandlung“ von Dr. med. Jung in Heidelberg, worin „bei fortgeschrittenem Kieferleiden“ als Nachbehandlung die Anwendung von warmen Umschlägen empfohlen wird. Diese Empfehlung ist die Veranlassung gewesen, dass Kleinmann dieselbe zum Thema seines Vortrages wählte. Er wundert sich, dass Herr College Jung gerade bei dem Kieferleiden (Ostitis maxillaris) die warmen Breiumschläge empfiehlt, da er (Jung) doch sehr richtig wörtlich sagt: „Die Ursachen der Ostitis maxillaris sind in der Mehrzahl aller Fälle septische Wurzelhautentzündungen, seltener traumatische Einwirkungen. Bei jungen Personen ist sie häufiger, auch befällt sie mehr den Unterkiefer als den Oberkiefer, da dort mehr Gelegenheit zu einer Senkung und Retention des Eiters gegeben ist.“ — Kleinmann geht nun näher auf die Wirkung der Cataplasmata emollientia ein, um zu beweisen, dass sie gerade das bewirken, was wir verhüten wollen. Einige Krankengeschichten über „Backenfisteln“ und „Kiefernekrosen“, wobei sogar der Tod eingetreten ist, illustriren die ganze Sache und Kleinmann endigt mit folgendem Schlusssatze: „Wenn man bedenkt, dass eine unrationelle Behandlung eines einzigen erkrankten Zahnes, wobei die „warmen Breiumschläge“ eine hervorragende Rolle spielen, die Ursache eines so trostlosen Leidens mit tödtlichem Ausgange werden kann, dann sollten doch wenigstens alle praktischen Zahnärzte ihre ganze Kraft einsetzen gegen den Missbrauch der warmen Breiumschläge in der zahnärztlichen Praxis.“ — Wegen Mangel an Zeit konnte über diesen Gegenstand nicht debattirt werden und wurde die öffentliche Sitzung vom Vorsitzenden geschlossen.

# Auszüge und Besprechungen.

Dr. A. Förster (Geh. Ober-Reg.-Rath, vortr. Rath und Justitiar im Ministerium der Medicinalangelegenheiten): **Die preussische Gebühren-Ordnung für approbirte Aerzte und Zahnärzte** vom 15. Mai 1896. Mit Einleitung, Anmerkungen und Sachregister. Nebst einem Anhang: Der ärztliche Gebührenanspruch und seine gerichtliche Geltendmachung. Zweite unveränderte Auflage. (Berlin 1896, Verlag von Richard Schoetz.)

Nachdem endlich die so lange von Aerzten und Zahnärzten herbeigesehnte einheitliche Gebührenordnung in Preussen zu stande gekommen ist, wird jeder Praktiker Gelegenheit nehmen, nicht nur die Taxe selbst durchzusehen und sie für künftigen Bedarf hinzu-

legen, sondern auch gern die Einleitung und die sachlichen Anmerkungen zu lesen, wie solche in dem vorliegenden Buche enthalten sind. Zwar bietet an Anmerkungen das Buch nichts Specielles für die Zahnärzte; aber das Allgemeine ist meist auch für sie mit geltend. Ebenso verhält es sich hinsichtlich dessen, was über den Gebührenanspruch und seine gerichtliche Geltendmachung angeführt ist. Was die Vorrechte für die Mitglieder des ärztlichen Standes betrifft, so würde den Zahnärzten sehr gedient gewesen sein, wenn Verf. mitgetheilt hätte, ob das Recht der Ablehnung des Schöffen- und Geschworenenamtes, sowie auch das Vorrecht im Concurse für sie in gleicher Weise Geltung habe, wie für die Aerzte.

Mit den alten Taxen braucht die neue nicht verglichen zu werden; aber wir möchten hier nicht unerwähnt lassen, dass die Mindestgrenze der preussischen Taxe für einige Operationen niedriger ist, als die der sächsischen Gebührenordnung von 1889, z. B. Zahnausziehen 1 ℳ (in Sachsen 2 ℳ), plastische Füllungen 3 ℳ (5 ℳ), Goldfüllungen 10 ℳ (15 ℳ); doch sind andere auch wieder in der preussischen Taxe höher, besonders das Reinigen der Zähne (5 ℳ statt 2 ℳ in Sachsen). Für die Privatpraxis hat das indess nicht viel zu bedeuten, da in der Regel, wie auch in der Einleitung des Buches angeführt ist, für die Honorirung das Princip der freien Vereinbarung maassgebend ist. Die Gebührenordnung hat nur die Bedeutung einer subsidiarischen Rechtsnorm, die in Streitfällen nur unter der Voraussetzung zur Anwendung gelangt, dass die Höhe des Honorars nicht vereinbart ist. *Jul. Parreidt.*

---

**Fr. W. Jay: Kiefercysten von den Zähnen ausgehend.** Mittheilung eines Falles. (Medical News, 6. April 1895.)

Jay unterscheidet zwei Arten von Zahncysten, die durch verirrte Zahnkeime hervorgerufen werden:

1) Uniloculäre Cysten, die von dem Schmelzorgane eines Zahnes ausgehen, der nicht zum Durchbruche aus dem Alveolarfortsatze kommt, dessen Zellen (Schmelzepithelzellen) aber ihre formative Fähigkeit nicht eingebüsst haben. Zwischen dem Schmelzepithel und der Zahnkrone sammelt sich eine Flüssigkeit an, welche den „Zahnfollikel" zu einer von Epithel begrenzten Cyste ausdehnt, die ihrerseits den mehr oder minder vollständig entwickelten Zahn oder auch Zähne frei in der Höhle oder in der Wandung enthält.

2) Multiloculäre oder proliferirende Zahncysten. Es sind Cysten, bei denen die eingeschlossenen Epithelzellen, ebenfalls embryonaler Natur von der Zahnentwicklung her, die Fähigkeit und Neigung zur steten Wucherung im Kiefer aufweisen und so eine Epithelgeschwulst bilden, die auch unter Umständen in Car-

cinom übergehen kann. Die an den Wurzeln bereits durchgebrochener Zähne auftretenden Cysten, das Product vorausgehender Entzündung, zieht Verf. nicht in Betracht.

Der mitgetheilte Fall betraf einen gesunden Farmer von 46 Jahren, der schon vor 28 Jahren eine Auftreibung am Kiefer, besonders am rechten Gaumengewölbe, bemerkt hatte. Fünf Jahre später vergrösserte sich die Schwellung am Gaumen, machte aber auch jetzt keine Beschwerden; gleichwohl wurde incidirt, wobei sich Blutgerinnsel entleert haben soll. Der Schnitt heilte rasch zu, und erst nach weiteren 8 Jahren stellte sich eine stärkere, fluctuirende Geschwulst ein, die ebenfalls geöffnet wurde und einen dunkelflüssigen Inhalt aufwies. Von da an wiederholte sich in Intervallen von 2—3 Jahren, dann immer kürzer der gleiche Vorgang, der Inhalt der Höhle wurde aber eitrig.

Als Verf. den Patienten untersuchte, konnte er mit der Sonde von der Umschlagstelle der Kieferschleimhaut auf die Wange rechterseits in eine tiefe, den rechten Gaumen und den Boden der rechten Nasenhöhle vorwölbende Höhle gelangen. Das ganze Gebiss war intact, Zähne vollzählig und kräftig. Zur Entfernung des so viele Jahre bestehenden Uebels wurde unter Aethernarkose die knöcherne Wand der Auftreibung am Gaumen weggemeisselt, die glatte Höhlenwandung mit dem scharfen Löffel ausgekratzt, wobei eine roggenkorngrosse Schneidezahnkrone zum Vorschein kam. Jodoformgazetamponade und Ausheilung in kürzester Zeit.

Jay hält das Tamponiren mit Jodoformgaze für die einzig richtige therapeutische Maassnahme bei derartigen Wunden in der Mundhöhle.

Was die Diagnose anlangt, so ist sie nicht schwierig bei mangelhaftem Gebisse, bei intactem vollzähligen jedoch nicht so leicht, und schlägt Verf. vor, in solchem Falle die Wand der Höhle mikroskopisch zu untersuchen; denn findet sich Epithelgewebe, so ist eine Cyste vorhanden. *Brubacher.*

---

**Kalischer: Ein Fall von Tabes dorsalis mit Kiefernekrose.** (Deutsche med. Wochenschr. Nr. 19, Mai 1895.)

Die Kiefernekrose tritt selten bei Tabes dorsalis auf, gleichwohl wurde sie schon lange als Begleiterscheinung beobachtet und beschrieben.

Im vorliegenden Falle, 42jähriger Mann, begann die Erkrankung im Frühjahr 1883 mit Blasenbeschwerden. Im Laufe der Jahre entwickelten sich alle nur für Tabes sprechende Symptome. Im December 1893 wurden in dem linken Unterkiefer zwei Backzähne und ein Mahlzahn lose und fielen alle drei nach kurzer Zeit ganz gesund ohne Entzündungserscheinungen und Schmerzen aus. „Acht Tage später traten erst Stiche in der linken Unterkiefergegend auf, das Zahnfleisch wurde roth und geschwollen und

es entleerte sich aus demselben ein blutiger, stinkender Eiter, der erst fortblieb, als ein ca. $2^1/_2$ cm grosses nekrotisches Knochenstück aus dem linken Unterkiefer entfernt wurde; die Beschwerden wichen darauf bald, und in wenigen Tagen trat Heilung und Vernarbung ein."

An der linken Gesichtshälfte ist die Sensibilität für alle Empfindungsqualitäten im ganzen Trigeminusgebiete herabgesetzt, und zwar am meisten in dem des dritten Astes. Mundschleimhaut und Zahnfleisch zeigen herabgesetzte Empfindung; an der Stelle des linken Unterkiefers, an welcher das Knochenstück sich abstiess, ist vollständige Empfindungslosigkeit.

Die Ursache im vorliegenden, wie auch in allen übrigen beschriebenen Fällen dürfte in einer Erkrankung der trophischen Fasern des Trigeminus liegen, wie ja auch fast immer die sensiblen, seltener die motorischen Bahnen des Trigeminus ergriffen sind. *Brubacher.*

---

**Newmark: Trophic lesions of the face in Tabes dorsalis.** (Medical News, 26. Jan. 1895.)

Trophische Störungen in den Kieferknochen sind seltener als solche an den Gelenken und Extremitätenknochen. Die Zahl der veröffentlichten Fälle ist eine relativ geringe. Der hier beschriebene betraf einen Mann von 43 Jahren, bei dem sich allmählich die für Tabes charakteristischen Störungen der Geschlechtsfunction, der Blase, des Ganges, die lancinirenden Schmerzen u. s. w. eingestellt hatten. Trotzdem Pat. nie an Zahnschmerz gelitten hatte, verlor er innerhalb 3—4 Monaten, während welcher Zeit er nur hier und da neuralgiforme Schmerzen in der rechten Wangen- und Schläfengegend verspürte, 13 Zähne des Oberkiefers; es blieben nur die Centralschneidezähne und ein Weisheitszahn stehen. Die Zähne des Unterkiefers vollständig. Ausserdem verlor Pat. zwei Stücke nekrotischen Knochens aus dem linken Oberkiefer. Ungefähr vier Wochen später, Ende Februar, stiess sich ein drittes Stück ab von der Höhe des Alveolarfortsatzes. Am 7. Juni stiess sich ein Knochenstück vom rechten Alveolarfortsatze des Oberkiefers ab. Am 11. Juni war neuerdings ein Geschwür zu beobachten am rechten Alveolarfortsatze und zwar, wie alle auftretenden Geschwüre, auf der Höhe oder buccalwärts, am Processus alveolaris, nicht gaumenwärts; zur Knochennekrose kam es nicht; mit einer spitzeren Sonde kam man aber leicht in die Oberkieferhöhle. Ebenso liess sich linkerseits ein von der Alveole des unterdessen ausgefallenen Weisheitszahnes aus bis zum lateralen Schneidezahn reichendes Geschwür constatiren, und obwohl auch hier keine Sequester sich abstiessen, muss der Knochen zur Resorption gelangt sein, da ohne weiteres die Oberkieferhöhle zu

sondiren war. Zahnarzt Younger in San Francisco und andere tüchtige Fachgenossen, welche ebenfalls den Patienten zur Besichtigung bekamen, konnten keine Alveolarpyorrhoe als Ursache des Zahnverlustes constatiren.

Bei der Atrophie und Erkrankung des Kiefers mit schmerzlosem Ausfall der Zähne ist hier und in anderen Fällen charakteristisch für Tabes dorsalis, dass der Oberkiefer allein oder doch zuerst befallen wird, der Unterkiefer dagegen ganz verschont bleibt oder doch erst in zweiter Linie erkrankt. Ein ferneres Charakteristicum ist der ganz schmerzlose Verlauf. Die Zeit, zu welcher die Atrophie auftritt, variirt in den einzelnen Fällen; in der Regel stellt sie sich jedoch nach der Erscheinung der anderen Symptome ein; nur über einen Fall wird berichtet, wo innerhalb Wochen die Zähne des Oberkiefers ausfielen, und zwar $1^1/_2$ Jahr vor Eintritt der für Tabes dorsalis charakteristischen Symptome.

Die Ursache des Kieferschwundes und der Nekrose sieht Verf. in einer Erkrankung des Nervus trigeminus (Atrophie) mit consecutiver trophischer Störung des von ihm versorgten Gebietes.

*Brubacher.*

---

**Peterson: Einfluss der Schwangerschaft auf die Zahncaries.** (Dental Cosmos 1895, No. 4, pag. 269.)

Bekanntlich tritt die Zahncaries häufiger während der Schwangerschaft auf als sonst. Die Ursache liegt nach Verf. nicht etwa darin, dass Kalksalze dem Zahne entzogen werden zum Aufbau des kindlichen Skelettes, weil genügend Kalk mit der Nahrung zugeführt wird: sondern sie ist zu suchen in einer veränderten Zusammensetzung der Mundflüssigkeit, welche die Entwicklung schädlicher, besonders Milchsäure bildender Mikroorganismen begünstigt. Ausserdem ist die saure Reaction des Speichels während der Schwangerschaft im allgemeinen häufiger und stärker als gewöhnlich. Erbrechen während der Gravidität soll von keinem Einflusse sein.

*Brubacher.*

---

# Kleine Mittheilungen.

Die Gesammtzahl der **Studirenden der Zahnheilkunde** im Sommersemester 1896 an den deutschen Universitäten beträgt nach einer Mittheilung der „Münch. med. Wochenschrift" 385.

---

**Eucain.** Von der Chemischen Fabrik vorm. E. Schering in Berlin ist seit einiger Zeit ein Präparat unter dem Namen Eucain in den Handel gebracht worden, das bestimmt zu sein scheint, das Cocain zu ersetzen. Kiesel berichtet darüber in der „Zahnärztlichen Rundschau", dass er eine Lösung von 1 : $6^1/_2$ zur Injection vor dem Zahnausziehen verwende und durchaus befriedigende Erfolge erziele. Die

Maximaldose des Eucains ist viel grösser als die des Cocains; man kann vom Eucain bis zu 2 g injiciren. Einigemale hatte K. nach der Injection von Eucain Schwellung der Backe zu beobachten, „obwohl die Lösung und die Desinfection der Spritze vollkommen einwandsfrei waren". Daraufhin habe er vor jeder Injection die Schleimhaut mit Watte, die in Carbol getränkt war, gut gereinigt und seitdem habe er keine Schwellungen mehr gesehen. — Louis Wolff hat infolge der Kiesel'schen Mittheilung Versuche mit Eucain in seiner „Zahnärztlichen Klinik" in 200 Extractionsfällen gemacht und berichtet uns darüber. Auch er klagt, dass „bedeutende Oedeme" nach dem Injiciren entstanden sind; aber er giebt auch an, dass es ihm durch gründliches Desinficiren des Zahnfleisches vor der Injection und durch Punktiren und Ausdrücken der nach der Extraction noch unter dem Zahnfleisch vorhandenen Injectionsflüssigkeit gelungen sei, die Anschwellungen fast ganz zu verhüten.[1]) Die Wirkung der injicirten Lösung fühlt der Patient nach 2—5 Minuten; sie hält 10—15 Minuten an. W. injicirt an jeder Wurzel, die zu extrahiren ist, und benutzt 10 proc. Lösung. Nach der Zahl der zu entfernenden Wurzeln richtet sich auch die Menge des Eucains, das bis zu 3 g angewendet werden kann. Zu einer einzelnen Wurzel gebraucht er 0,3 g. — Beschleunigung oder Verlangsamung des Pulses hat W. nicht bemerkt; Schwindelanfälle, Ohnmachten, Uebelkeit ist in keinem Falle aufgetreten. *P.*

**Odol.** Das „Correspondenzblatt der ärztlichen Kreis- und Bezirksvereine im Königreich Sachsen" veröffentlicht folgenden Bericht:

Das Königliche Landes-Medicinalcollegium hat sich vor kurzem veranlasst gesehen, die Königliche Centralstelle für öffentliche Gesundheitspflege zu beauftragen, das so ausserordentlich reclamenhaft und allerorts angekündigte Mundwasser „Odol" zu untersuchen und dessen Werth für die Erhaltung der Zähne zu prüfen. Das Ergebniss der Untersuchung war folgendes:

Das Odol wird in eigenthümlich geformten Flaschen mit einem Inhalte von 80 ccm und solchen von 90 ccm Inhalt in den Handel gebracht. Der Preis für die $^1/_1$ Normalflasche beträgt 1 ℳ 50 ₰

Das Odol, eine schwach grünlich-gelb gefärbte, nach Pfefferminzöl riechende Flüssigkeit von neutraler Reaction und süssem Geschmack, trübt, nach Vorschrift in Wasser gegossen, dieses milchig.

Die chemische Untersuchung ergab folgende Zusammenstellung des Mittels:

100 Theile Odol enthalten:

| | | |
|---|---|---|
| 16,68 | Theile | Wasser, |
| 79,04 | „ | absoluten Alkohol, |
| 1,95 | „ | Menthol, |
| 2,33 | „ | nicht flüchtigen Rückstand, darin: |
| 0,041 | „ | Saccharin, |
| 0,018 | „ | Salicylsäure, |
| 0,02 | „ | Mineralstoffe und |
| 2,051 | „ | einer Substanz, welche zu etwa zwei Dritteln Salol und einem Drittel aus salicylsaurem Mentholäther besteht. |

Zur Prüfung der angeblich vorzüglichen antiseptischen Wirkung des Odols wurde eine Anzahl von Versuchen angestellt, theils mit Rein-

1) Das Eucain war übrigens früher nicht ganz frei von Methylalkohol; jetzt wird es methylalkoholfrei hergestellt, seitdem hat W. keine Schwellungen mehr gesehen.

culturen verschiedener Bakterienarten, theils mit extrahirten cariösen Zähnen und den daran haftenden Bakterien. In keinem Versuche, selbst wenn viel grössere Mengen Odol, als die Gebrauchsanweisung vorschreibt, dem Wasser zugesetzt wurden (1 Odol auf 100 Wasser und 2 Odol auf 100 Wasser — während nach der Gebrauchsanweisung einige Tropfen je nach Geschmack mehr oder weniger auf ein kleines Glas Wasser gegossen werden sollen) und selbst bei stundenlangem Verweilen der Zähne in solchen Flüssigkeiten konnte eine Abtödtung aller Bakterien erreicht werden.

Das Odol besitzt daher die ihm in den Anpreisungen zugeschriebene desinficirende Eigenschaft nicht; wenn auch dem Salol und der Salicylsäure eine solche zukommt, so ist doch die Verdünnung, welche der an sich geringe Gehalt des Odols an diesen Desinfectionsmitteln beim Gebrauche erfährt, eine so hochgradige, dass von einer Abtödtung der Bakterien der Mundhöhle nicht die Rede sein kann.

Als ein Mittel, welches zur Verhütung einer Krankheit (Zahncaries) empfohlen wird und dessen Zusammensetzung und Zubereitung in keiner Weise bekannt gegeben ist, gehört das Odol unter die Geheimmittel.

Nach der seitens der Königlichen Centralstelle gefundenen Analyse berechnet sich der Preis des Inhaltes der Normalflasche auf 66 ₰ und unter Zurechnung der Kosten für Anfertigung jeder beliebigen Menge — wie sie sich bei Anfertigung eines vom Arzte verschriebenen Receptes stellen — auf 96 ₰.

Da es sich beim Odol aber um fabriksmässige Darstellung des Mittels handelt, so ist der Verkaufspreis sicher zu hoch normirt.

---

**Die Kraft der Kaumuskeln.** Die Kraft eines Muskels kann man bestimmen, indem man das Gewicht sucht, das dem Contractionsbestreben des Muskels gerade das Gleichgewicht hält, das Gewicht, womit belastet der thätige Muskel gerade dieselbe Länge hat wie der unthätige, aber unbelastete Muskel. J. Rosenthal hat kürzlich die Kraft der Kaumuskeln mit Hilfe eines sinnreichen Apparates zu ermitteln gesucht (Sitzungsberichte der physikalisch-medicinischen Societät in Erlangen, 27. Heft 1895, S. 85). Die Versuche wurden an sechs verschiedenen Personen angestellt. Die Belastung, die eben noch gehoben wurde, schwankte zwischen 40 und 50 kg; bei einem einzigen jungen, sehr grossen und kräftigen Manne erreichte sie 60 kg. Black hat den Kaudruck bei 50 Personen zu ermitteln gesucht und Schwankungen zwischen 30 und 270 Pfd. (also etwa zwischen 15 und 135 kg) gefunden (Dental Cosmos 1895, Monatsschr. f. Zahnheilkde., Aprilheft 1896, S. 158); bei künstlichen Zähnen ermittelte Black 20—30 Pfd., bei partiellen oberen Platten bis 40, in einem Falle bis 80 Pfd. Kaudruck. Sauer hat im Jahre 1891 Versuche veröffentlicht zur Beantwortung der Frage: Mit wieviel Gewicht beisst der Mensch? (Deutsche Monatsschr. f. Zahnheilkde. 1891, S. 503). Er fand, dass ½ Ctr. (also 25 kg) das Durchschnittsgewicht war. *P.*

Druck von A. Th. Engelhardt in Leipzig.

*XIV. Jahrgang. 9. Heft.* *September 1896.*

# Deutsche Monatsschrift

für

# Zahnheilkunde.

*[Nachdruck verboten.]*

## Beitrag zur Kenntniss der Nerven in den Zähnen.

Von

**Michael Morgenstern.**

(Hierzu eine Tafel.)

### Einleitung.

Bei den Nervenuntersuchungen an Zähnen begegnen wir technischen Schwierigkeiten, wie sie an keinem anderen Organe vorkommen; dieselben werden durch physikalische und chemische Verhältnisse bedingt. Die Inhaltsbestandtheile der Zahnbeinkanälchen und aller übrigen in der Zahnbeingrundsubstanz befindlichen Hohlräume sind durch die Resistenz ihrer Wandungen (Neumann'sche Scheiden) gegen die Einwirkung der meisten bei histologischen Untersuchungen in Betracht kommenden Chemikalien und Farbstoffe in hohem Grade gesichert. Durch die Entkalkung — nach welcher Methode sie auch ausgeführt werden möge — treten Quellungen der Grundsubstanz auf, wodurch das Volumen der Kanälchen und anderer Hohlräume verringert und ihre Inhaltsbestandtheile zusammengepresst werden. Bei nicht entkalkten Zahnschnitten, die dicker als 1 mm sind, leistet der Schmelz einerseits, die Odontoblastenschicht andererseits dem Eindringen von Fixirungs- und Färbemitteln einen so starken Widerstand, dass die meisten Inhaltsbestandtheile der Zahnkanälchen bereits zu Grunde gegangen

sind, bevor wir zur Untersuchung kommen. Bei der Anfertigung von Schliffen frischer Zähne werden die an der Oberfläche liegenden, mehr oder weniger geöffneten Kanälchen durch das Eindringen von Schleifpartikelchen und durch die Reibung theilweise zerstört, ihre Inhaltsbestandtheile aber verdorben. Der Inhalt der mehr in der Tiefe des Schliffes liegenden Kanälchen wird wegen der Zeit, die bei der Herstellung des Schliffes verloren geht, mehr oder weniger verändert, und bis ein Reagens zu ihm gelangt, vergeht wiederum so viel Zeit, dass man jede Controle über den ursprünglichen Zustand der Inhaltsbestandtheile darüber verliert.

Zu diesen Schwierigkeiten gesellen sich noch zwei andere, die — obwohl von Anderen bisher unberücksichtigt gelassen — eine hervorragende Rolle unter den Ursachen abgeben, welche bei gewissen zahnhistologischen Untersuchungen zu negativen Resultaten führen: die Capillarattraction und die Undurchlässigkeit der Odontoblasten.

Bei der Anwendung von Farbstoffen auf die Dentinkanälchen kommt die Capillarattraction ihrer Wandungen in störendster Weise zur Geltung: die Farbstoffe werden von dieser mit einer Kraft festgehalten, die im umgekehrten Verhältnisse zu ihrer Dicke, im directen zu ihrer Länge steht; diese Kraft ist nach meinen Untersuchungen in Röhren von geringerem Querschnitte als 5 $\mu$ bei einer Länge, die sich nicht genau bestimmen lässt, stärker als die chemische Energie oder die Affinität, die zwischen Kernsubstanz und den Kernfarbstoffen besteht. Wenn nukleïne Substanzen in den Dentinkanälchen vorkommen, können sie an Längsschnitten nur unter ganz besonderen Bedingungen gefärbt werden und auch dann nicht immer sicher; hingegen treten Kernfärbungen in einzelnen Kanälchen auf, wenn wir ihre Länge abkürzen, indem wir die Schnitte resp. die Schliffe in einer Richtung anfertigen, dass nur kurze Abschnitte der Röhrchen getroffen werden; die Controle, dass es sich in diesen Fällen um Kerngebilde handelt, haben wir dann an Querschnitten des Kanälchens, bei welchen die Capillarattraction Null wird und die chemischen Qualitäten der Färbung allein zur Wirksamkeit kommen.

Während die störende Kraft der Capillarattraction demnach bis zu einer gewissen Grenze überwunden werden kann, sind wir dem Widerstande gegenüber, den die Odontoblasten unseren

Färbemitteln bieten — abgesehen von besonderen Fällen — beinahe machtlos. Die Odontoblasten repräsentiren ein Uebergangsstadium zwischen dem Zellenstadium und dem Verzahnungsstadium der Zahnbeingrundsubstanz;[1]) sie sind während dieser Zeit mit einer Substanz durchtränkt, die gegen Säuren und Alkalien enorm resistent ist, Farbstoffe entweder gar nicht durchlässt oder nur eine schwache oder starke diffuse, indifferenzirte Färbung zulässt und ausserdem so eigenthümliche optische Eigenschaften besitzt, dass sie abwechselnd, d. h. stellenweise positiv und negativ doppelbrechend ist. Die innerhalb der Odontoblasten, d. h. der zwischen ihren centralwärts gelegenen Kernen und ihrem peripheren Saume vorkommenden morphologischen Bestandtheile, entziehen sich daher meistens unserer Wahrnehmung, und es ist stets als ein Glücksfall zu betrachten, wenn wir an einzelnen Stellen dieser Schicht durch unsere Behandlungsweise Kerne oder Fasern zur Darstellung bringen, die thatsächlich in enormer Zahl dort vorhanden sind, aber aus den oben angeführten Ursachen von uns gewöhnlich nicht erkannt werden können.

Ausser diesen technischen Schwierigkeiten besteht aber noch ein Hinderniss theoretischer Art; dies ist das Festhalten an Theorien der Dentinbildung, durch welche mancher Odontologe schon a priori die Möglichkeit leugnen muss, dass Nerven in den harten Zahnsubstanzen vorkommen. Die auf diesem Standpunkte stehenden Theoretiker werden selbst durch die grässlichen Schmerzen, die das Ausbohren des Zahnbeines ihnen und anderen verursucht, nicht erschüttert; sie geben lieber den Odontoblasten alle möglichen, mit ihrem eigenen physiologischen Denken im stärksten Widerspruche stehende Eigenschaften, um die Empfindlichkeit des Dentins zu erklären, als dass sie ihren Standpunkt aufgeben. In welchem anderen Organe kommen wohl noch so vielseitige Zellen vor, wie die Odontoblasten nach ihnen sein sollen, die ausser den Functionen der Assimilation und des Wachsthums Zahnbeingrundsubstanz und Zahnbeinfasern hervorbringen, sich centralwärts fortbewegen und wie Ganglienzellen Reize aufnehmen und fortleiten können?!

1) M. Morgenstern, Entwicklungsgeschichte der Zähne in Scheff's Handbuch der Zahnheilkunde. Wien 1891. S. 277. — Erwin Hoehl, Beitrag zur Histologie der Pulpa und des Dentins. Archiv für Anat. und Physiol., Anat. Abth., 1896. S. 37.

Die Frage über die Innervation des Zahnbeines ist bisher noch eine offene geblieben. Die Mittheilungen von Boll über das Vorkommen von Nervenfasern zwischen den Odontoblasten an den stets fortwachsenden Nagezähnen des Kaninchens und ihr Eindringen ins Zahnbein, sind von Anderen noch nicht hinreichend bestätigt worden. Die ersten einwandfreien Abbildungen über die Nervenendigungen zwischen den Odontoblasten gab Retzius.[1]) Doch auch er konnte das Eindringen der Nervenfasern in das Zahnbein nirgends sehen, obwohl er bei Anwendung der Golgi-Methode beim Aale, Gobius und Gasterosteus ein Schwarzfärben der Zahnbeinfasern erzielte. Etwas früher als Retzius machte ich die ersten Mittheilungen über das Vorkommen von Nerven in den harten Zahnsubstanzen,[2]) denen vier Jahre später ein neuer Beitrag[3]) von mir folgte. Bei meinem Verfahren kam die Nissl'sche Fuchsinfärbungsmethode zur Anwendung; wegen der starken Mitfärbung anderer, nicht nervöser Bestandtheile im Zahnbeine gestaltet sich die Nervenfärbung nicht differenzirt genug; ich verliess diese Methode daher und fand nach fortgesetzten Versuchen in der Golgi-Methode, besonders in der Modification von Ramón y Cajal vorläufig das beste Verfahren, die Nerven der harten Zahnsubstanzen festzustellen.

Als Object dienten mir Zähne von Menschen, Schaf, Kalb, Rind, Schwein, Katze, Maus, Blindschleiche, Eidechse und Hecht. Es wurden nur absolut frische und gesunde Zähne von neugeborenen oder meistens ganz jungen Thieren benutzt.

## I. Theil.

## Methoden zur Untersuchung der Pulpanerven.

### 1) Die Weigert'sche Markscheidenmethode.

Die frisch dem Kiefer entnommenen Zähne wurden in Müller'scher Flüssigkeit, die wiederholt gewechselt wurde, drei bis sechs Monate lang gehärtet, hierauf gespalten, die Pulpen vorsichtig

1) G. Retzius, Biologische Untersuchungen. Neue Folge, IV, 1892, S. 65, Taf. XVII, Fig. 7—10.

2) Deutsche Monatsschrift für Zahnheilkunde, IX. Jahrgang, 1891, S. 436.

3) Weiteres über das Vorkommen der Nerven in den harten Zahnsubstanzen und über eine Methode, sie aufzufinden. Deutsche Monatsschrift für Zahnheilkunde, XIII. Jahrgang, 1895, S. 109.

entfernt und zuerst in 96 proc., später in absoluten Alkohol behufs Einbettung in Celluloidin gebracht. Die mit Celluloidin imprägnirte Pulpa wurde in bekannter Weise auf einem Holzklötzchen fixirt und der Block in Weigert's typische Neurogliabeize gebracht, wo er drei bis fünf Tage bei Brütofentemperatur verblieb. Hierauf Serienschnitte, Färbung mit Weigert's Hämatoxylinlösung (Hämatoxylin 1, Alkohol 10, Sol. Lith. carb. 1, Aqu. dest. 60) während 12 bis 24 Stunden, dann theilweise Entfärbung in einer Lösung von Borax 4,0, Kali ferricyan. 5,0, Aqu. 200, Xylol, Canadabalsam.

2) Methylenblaumethode (für die Nerven der Pulpa).

Nach allen möglichen, erfolglos angewandten Modificationen der Ehrlich'schen Methylenblaufärbung hatte ich mit folgendem Verfahren noch die besten Resultate: In eine Mischung von gleichen Volumentheilen frischen Hühnereiweisses und phys. Kochsalzlösung wurde so viel von einer $1^1/_2$ proc. wässerigen Methylenblaulösung geschüttet, dass eine $^3/_4$ proc. Methylenblaumischung entstand. Dieselbe wurde filtrirt. Ganz frisch dem eben getödteten Thiere entnommene Zähne wurden gespalten und die die möglichst unversehrte Pulpa enthaltende Zahnhälfte in die obige Lösung gethan. Nach zehn Minuten bis zwei Stunden — je nach der Grösse des Zahnes — wurde der Zahn einen Augenblick im Wasser abgespült und in eine gesättigte Lösung von pikrinsaurem Ammoniak gebracht, der 2 Proc. einer 1 proc. Osmiumsäurelösung hinzugesetzt war. Aus dieser Fixirungsflüssigkeit kamen die Pulpen nach einer bis drei Stunden zur Untersuchung. Die Schnitte wurden mit dem Gefriermikrotom angefertigt. Die Methode glückte in 15 bis 20 Proc. aller Fälle; es wurden jedoch niemals sämmtliche Nerven damit gefärbt, sondern hauptsächlich die Nervenstämmchen der Wurzelpulpa und die in einiger Entfernung unter den Odontoblasten des ganzen Zahnes verlaufenden Nerven. Für besondere Fälle that mir auch Bethe's Methode gute Dienste.

3) Modification der Methylenblaumethode (für die Nerven der Pulpa).

Um die Nerven bis in die Odontoblastenschicht verfolgen zu können, wurden die nach Methode 2) behandelten Pulpen, nachdem sie circa drei Stunden in der Fixirungsflüssigkeit gelegen

hatten, in eine Macerationsflüssigkeit gebracht; am besten eignet sich hierzu eine mit dem dreifachen Volumen Wasser verdünnte Lösung des 1 Proc. Osmiumsäure enthaltenden gesättigten pikrinsauren Ammoniaks; doch auch verdünnter Holzessig gab oft günstige Resultate. Die Pulpen müssen mindestens drei Tage in der genannten Flüssigkeit verbleiben. Hierauf Schneiden mit dem Gefriermikrotom und Einlegen in eine Lösung aus gleichen Theilen von Glycerin und Wasser, dem etwas pikrinsaures Ammoniak hinzugesetzt werden muss (desgleichen für Methode 2).

4) Die Methode von Ramón y Cajal.

Die frisch dem Kiefer entnommenen Zähne werden gespalten, die Pulpa vorsichtig entfernt und je nach ihrer Grösse in mehrere Stücke geschnitten. Die ganze Pulpa oder ihre einzelnen Abschnitte kommen in die bekannte Chromsalz-Osmiumlösung, wo sie bei wiederholter Erneuerung der Lösung 24 Stunden bis drei Tage bleiben. Abspülen in 0,25 proc. Höllensteinlösung, mehrtägiges Verbleiben in einer 0,75 proc. Höllensteinlösung, Auswaschen in 40 proc. Alkohol, absolutem Alkohol, Schneiden, Carbol-Xylol, Einlegen in Canadabalsam auf dem Deckgläschen, das mit dem Präparate nach unten vermittelst vier Glasperlen über dem Objectträger befestigt wird, so dass das Präparat frei über dem letzteren schwebt.

Die Methode glückte in 10 bis 15 Proc. aller Fälle; es trat aber auch hier nur eine theilweise Färbung ein, während in fast allen Theilen des Objectes Artefacte, aus Chrom-Silbersalzen bestehend, auftraten.

5) Formol-Osmiumsäure-Ameisensäure-Methode.

Die den frischen Zähnen entnommenen Pulpen, resp. die ganzen Zähne, kommen in eine 35 proc. Formollösung, die mehrmals erneuert werden muss. Sie bleiben darin zwei bis fünf Monate liegen. Hierauf kommen die Pulpen direct in 1 proc. Osmiumsäure, wo sie mindestens fünf Tage verbleiben. Sobald die Flüssigkeit dunkelt, muss sie erneuert werden. Schneiden unter dem Gefriermikrotom; die Schnitte kommen ca. 24 Stunden in eine 5- bis 10 proc. Ameisensäurelösung, hierauf Auswaschen in destillirtem Wasser, dann Färbung mit Hämatoxylin (Dielafield), Behandeln mit Wasser, 96 proc. Spiritus, Alkohol abs., Xylol (Nelkenöl),

Canadabalsam, oder aus dem Wasser direct in halb Glycerin und halb Wasser. Diese Methode dient mir gleichfalls als Controlmethode, und zwar um den Nachweis zu führen, dass Kerne und Fibrillen in der Odontoblastenschicht vorkommen. Das Hämatoxylin darf nur einige Secunden einwirken; meistens kommt man auch mit Osmiumsäure allein zum Ziel.

6) Silbermethode ohne Schwarzfärbung.

Dieselbe verhält sich zur Methode 4) wie Methode 3) zur Methylenblaumethode und hat den Zweck, das Durchtreten der Nerven durch die Odontoblastenschicht zu verfolgen. Wenn nach der Methode des Ramón y Cajal die Schwarzfärbung der Nerven ausbleibt, so werden die Pulpen zuerst in eine Lösung von sehr verdünntem Holzessig für mehrere Tage gebracht, hierauf in destillirtem Wasser abgespült, wieder in die Chromsalz-Osmiumsäurebeize und nach einigen Tagen wieder in 0,75 proc. Höllensteinlösung, wo sie wochenlang liegen bleiben können. Hierauf Schneiden mit dem Gefriermikrotom und Einlegen in Glycerin. Die Präparate halten sich lange Zeit unter dem Deckgläschen. Sollten sich viele Niederschläge nach der zweiten Einwirkung der Höllensteinlösung gebildet haben, so bringe man die Schnitte wieder für einige Tage in die Chromsalz-Osmiumsäurelösung und hierauf direct in eine starke Lösung von Pikrokarmin, die nach den ersten Stunden gewechselt werden muss. In der Lösung verweilen die Schnitte mindestens fünf Tage. Hierauf Einlegen der roth gewordenen Schnitte in Salzsäure-Spiritus, bis sie blass geworden sind und nur noch die Ranvier'schen Zellen gefärbt erscheinen. Die Nervenfasern bleiben zwar fast farblos, treten aber scharf hervor und lassen sich bis in die Odontoblastenschicht hinein bequem verfolgen.

## Die Nerven der Zahnpulpa.

1) Untersuchungen über die markhaltigen Nerven der Pulpa.

Die nach Methode 1) behandelten Pulpen zeigten je nach dem Alter der Thiere ein verschiedenes Verhalten. Im Dentinkeime des Fötus versagte die Weigert'sche Markscheidenfärbung entweder vollständig, oder es traten nur verhältnissmässig wenig markhaltige Nerven auf. Die letzteren liegen im mittleren Theile der

Pulpa, haben einen der Längsachse des Zahnes entsprechenden Verlauf und erscheinen wie sehr schmale schwarze Bänder oder Fäden mit spärlichen Einschnürungen und sehr wenigen oder gar keinen Anschwellungen. Aber auch unmittelbar unter den Odontoblasten traten in den Zahnkeimen vom Rinds- und Schweinsfötus hier und da wandständig verlaufende markhaltige Nerven auf. Die Markscheide der Nerven der Pulpa ist eine secundäre Bildung, die erst kurz vor der Durchbruchszeit der Zähne in allen Theilen dieses Organes nachgewiesen werden kann.

Viel sicherere und durchweg positive Resultate ergaben die nach Methode 1) behandelten Zähne neugeborener und älterer Thiere. Je nach der Grösse des Zahnes ist der Reichthum an markhaltigen Nerven sehr verschieden; dies bezieht sich besonders auf die excentrisch verlaufenden Nerven. In Pulpen der verschiedensten Thierzähne verlaufen die stärksten Nervenstämmchen in ihrem centralen Theile und theilen sich erst in ihrem letzten Drittel in mehrere Bündel oder bei kleinen Zähnen (Blindschleiche, Eidechse u. s. w.) in mehrere Primitivfasern. Hierbei verlaufen die meisten Hauptstämmchen direct neben den grösseren Gefässstämmchen, und zwar liegt häufig ein Nervenstämmchen in einer von zwei Gefässen gebildeten Furche oder auch umgekehrt, es verläuft ein Gefäss in einer furchenartigen Vertiefung eines Nervenstämmchens. Bei grösseren Pulpen zweigen sich aus den stärkeren centralwärts ziehenden, aus vielen Bündeln bestehenden markhaltigen Nerven eine nur spärliche Zahl markhaltiger Primitivfasern im Wurzeltheile ab, während, wie bereits erwähnt, die Auflösung in Bündeln im oberen Kronentheile zustande kommt. Einen eigentlichen Plexus bilden die aus den centralen Stämmchen hervorgehenden markhaltigen Primitivfasern nicht, sie lassen sich bis in die Odontoblastenschicht (bei Zähnen junger Thiere) als getrennt neben einander verlaufende Parallelfasern verfolgen (s. Fig. 1).

Während ich in den Zähnen der Reptilien neben den centralwärts verlaufenden Hauptstämmchen nur wenige excentrisch oder richtiger parietal verlaufende Nerven constatiren konnte, so zeigen die Pulpen der Säugethiere einen viel grösseren Reichthum dieser Fasern, der wiederum mit der Grösse der Pulpa zunimmt. Am entwickeltsten habe ich die mehr wandständig verlaufenden Nerven in den Zähnen der grösseren Wiederkäuer gefunden; sie zeigen

mannigfaltige Abweichungen von den weit stärkeren centralen Stämmchen, so dass ich es aus theoretischen und praktischen Rücksichten für zweckmässig erachte, die Nerven der Zahnpulpa als centrale und parietale zu unterscheiden. Obwohl sich auch die parietal verlaufenden ursprünglich grösstentheils von den grösseren central verlaufenden Stämmchen abzweigen, so glaube ich doch nach den nachfolgenden Mittheilungen von einem centralen und einem parietalen Nervensystem der Zahnpulpa sprechen zu dürfen.

Die Stämmchen des parietalen Systems verlaufen in Ebenen, die mit denjenigen der Odontoblastenschicht nahezu parallel sind, und zwar haben die meisten Stämmchen dabei eine mit der Zahnachse parallele Richtung, die erst im weiteren Verlaufe, nach der Krone zu, sich excentrisch abneigt, also gegen die Achse des Zahnes divergirt. Häufig bilden Stämmchen dieses Systems unter einander und mit Zweigen des centralen Systems Verschlingungen, indem ein Nerv an der einen Seite der Pulpa gegen die Krone emporsteigt, sich meistens unmittelbar unter der Odontoblastenschicht bogenförmig abbiegt, nach der anderen Seite verläuft und sich hierauf in der Richtung gegen die Wurzel weiter fortsetzt.

Die sehr zahlreichen, dünnen Stämmchen des parietalen Systems bestehen im Vergleiche mit den starken centralen Stämmchen aus einer nur geringen Zahl von Primitivfasern. Von letzteren treten unter allen möglichen Winkeln fortwährend Fasern gegen die Odontoblasten ab; die meisten haben jedoch eine dem Verlaufe der Dentinfasern entsprechende Richtung und bilden mit den übrigen Fasern des parietalen Systems einen reichlichen Plexus. Je nach dem Alter der Pulpa zeigt dieser Plexus ein verschiedenes Verhalten. Am stärksten entwickelt fand ich ihn an der Wurzelpulpa der Schneidezähne ganz junger Kälber; in späteren Altersstufen war von einem eigentlichen Plexus markhaltiger Nerven an diesen Stellen nichts mehr zu sehen, statt dessen traten mehr parallele, ziemlich dicht neben einander liegende schmale Bündel auf. In der Pulpa älterer Schafe war die Zahl der Bündel, die radiäre Fasern austreten lassen, noch beschränkter, und gegen das Wurzelende zu war nichts mehr zu sehen, was an einen Plexus erinnerte, indem mit der Breitenabnahme der Pulpa die Odonto-

blasten schon in der Nähe des centralen Systems lagen, dessen Fasern alle unter einander parallel gerichtet sind.

Aus diesen Thatsachen geht hervor, dass im parietalen System der Pulpanerven Fasern nach zwei verschiedenen Richtungen zu unterscheiden sind, die einen haben die gleiche Verlaufsrichtung mit den Dentinkanälchen, die anderen mit der Zahnachse; das parietale System besteht daher aus radiären und achsialen Nervenfasern.

Bevor ich auf besondere morphologische Eigenthümlichkeiten näher eingehe, welche die nach der Weigert'schen Markscheidenmethode behandelten Nerven zeigen, möchte ich die Aufmerksamkeit des Lesers auf eine hochwichtige Erscheinung lenken, deren Bedeutung ich erst in den letzten Wochen erkannt habe.

Parietale (aber marklose) Nervenfasern treten bereits an der äussersten Peripherie des Dentinkeimes auf, zu einer Zeit, wo dort noch keine Odontoblasten, sondern nur eine schmale Schicht von Mesodermzellen (Elementarzellen) als deren Vorgänger gebildet sind; sie liegen als einzelne Fasern und Faserbündel theils zwischen diesen Zellen, theils nach aussen von ihnen in der blassen Saumsubstanz, die als Membrana präformativa bekannt ist. Zu ihrer Feststellung muss man Tangentialschnitte anfertigen und erhält sie dann mehr oder weniger umfangreich als Flächenschnitte. Es zeigt sich nun, dass die äussersten Faserbündel des parietalen Systems ein besonderes Nervensystem bilden, das in der äussersten Grenze des Dentinkeimes ein diesen vollkommen umschliessendes Nervenblatt bildet. Dasselbe liegt bei ausgebildeten Zähnen in der Krone zwischen Schmelz und Zahnbein, in der Wurzel zwischen Cement und Zahnbein, jedoch regelmässig in der zum Zahnbein gehörenden äussersten Schicht des letzteren. Diese Resultate wurden vermittelst der Methode 2) gewonnen.

Das Eintreten markhaltiger Nervenfasern in die Odontoblastenschicht findet am Wurzeltheile der Pulpa sehr selten statt, obwohl ich es an Querschnitten von Pulpen der Kalbszähne wiederholt gefunden habe. Viel häufiger fand ich dies in der Kronenpulpa. Die meisten markhaltigen Fasern hören, noch zu Bündeln geordnet, unter den Odontoblasten auf; es liessen sich aber einzelne markhaltige Primitivfasern zwischen den Odontoblasten feststellen,

und dieselben konnten zum Theil bis zu deren halben Höhe und darüber hinaus verfolgt werden. (Fig. 1.)

Die Richtung dieser Primitivfasern ist verschieden; streckenweise verlaufen sie mit den Odontoblasten parallel, an vielen Stellen durchkreuzen sie jedoch die letzteren unter allen Winkeln, was sich besonders nach der Methode 6) feststellen liess.

Die nach der Weigert'schen Markscheidenmethode behandelten Pulpen zeigen fast regelmässig im Verlaufe der markhaltigen Fasern knotige Anschwellungen von länglicher, ei- oder spindelförmiger Contur; ihre Grösse scheint von der Stärke der Fasern abzuhängen, indem stärkere Nerven Anschwellungen von 6—10 $\mu$ Länge und 4—6 $\mu$ Breite zeigen, während feinere Knötchen von 4—6 $\mu$ Länge und 1—3 $\mu$ Breite und darunter haben.

In anderen Organen auftretende, nach der Weigert'schen Markscheidenmethode behandelte Nerven sollen unter normalen Verhältnissen diese Bildungen nicht zeigen; sie werden theils für pathologische, theils für postmortale Veränderungen erklärt. Da die von mir untersuchten Zähne absolut frisch und frei von jeder pathologischen Veränderung waren, so glaube ich für das Auftreten der Anschwellungen der markhaltigen Fasern in der Pulpa eine andere Erklärung geben zu können. Vergleiche ich diese Präparate mit den nach der Golgi- und der Methylenblaumethode gewonnenen, so kann ich eine gewisse Uebereinstimmung constatiren; an den den Knoten entsprechenden Stellen treten in den anderen Präparaten Kerne resp. Zellen auf, deren Lage den Ranvier'schen Einschnürungen entspricht. Obwohl die Grösse dieser Zellen ganz beträchtliche Unterschiede aufweist, und zwar gleichfalls wie die Anschwellungen bei den Markscheidenpräparaten je nach der Stärke der Nervenfaser variirt, so will ich doch nicht behaupten, dass sämmtliche Knötchen Ranvier'sche Zellen seien. Dass aber diese Deutung für vielleicht die Mehrzahl dieser Bildungen gelten dürfte, geht aus der unmittelbaren Betrachtung meiner Präparate hervor; an vielen Stellen sind die Knötchen nur unvollständig gefärbt, indem sich die Markscheide als dünne Lamelle ein- oder beiderseits um einen graubraunen Kern zieht; ich konnte aber auch alle Uebergangsformen einer theilweise mitgefärbten, von der Markscheide getrennten Ranvier'schen Zelle bis zur pechschwarzen, in der Continuität der Markscheide liegenden Anschwellung ver-

folgen. Somit glaube ich constatiren zu können, dass wenigstens in der Pulpa der Zähne ein grosser Theil der bei der Weigert-schen Markscheidenmethode auftretenden knotigen Anschwellungen der markhaltigen Fasern durch Mitfärbung der Ranvier'schen Zellen erzeugt wird.

### 2) Untersuchungen der Pulpanerven auf Grund der Methylenblaumethode.

Durch diese Methode erreichte ich niemals eine Blaufärbung sämmtlicher Nerven der Pulpa, ich benutzte sie daher hauptsächlich zur Feststellung einiger Einzelheiten, welche mir nach anderen Methoden unklar geblieben waren. Hierzu gehört die Innervation der Blutgefässe, das Verhalten der Achsencylinder zu verschiedenen zelligen Bestandtheilen, die Nervenendigungen und der Bau des Nervenplexus unter der Odontoblastenschicht und innerhalb derselben.

Die Innervation der Blutgefässe in der Zahnpulpa ist eine ganz enorme; sämmtliche Arterien, selbst die kleinsten Arteriolen zeigten einen reichhaltigen feinsten Plexus ihrer Muscularis. In den grösseren Gefässen zeigt dieser Plexus eine sehr regelmässige Anordnung seiner Fasern, indem der eine Theil parallel mit den Gefässen, der andere in vertikaler Richtung darauf verläuft; jeder Zellkern kommt auf diese Weise quasi in eine Nervenmasche zu liegen. Ein oder mehrere Achsencylinder begleiten häufig die feinsten Capillaren, wobei sie dieselben oft in spiraligen Touren umgeben. Dies liess sich besonders an der Kronenpulpa vom Kalbe feststellen; dieselbe sendet eine grosse Zahl von Zotten in das Zahnbein, jede Zotte besteht wiederum aus einer unbestimmten Anzahl hervorspringender Theile; jeder dieser Zottentheile enthält eine spitzwinklig, in Gestalt eines schmalen Zäpfchens hervorspringende Capillarschlinge, um welche die Dentinzellen in ähnlicher Weise angeordnet sind, wie die Zellen um die Gefässe des centralen oder Achsentheiles im Dentinkeime junger Hechte, aus dem sich das Vasodentin bildet. Unter diesen Theilzellen befinden sich nun solche, bei welchen die Capillaren in spiraligen Touren von Achsencylindern umwunden werden, während zwischen den Theilzellen oft Nervenendigungen wahrgenommen werden können. Der Achsencylinder trennt sich dann von seiner Capillare, steigt

meistens noch etwas höher als diese hinauf und biegt sich dann gegen den genannten schmalen Zwischenraum um, wo er mit einem rundlich-ovalen Körperchen endigt; dasselbe hängt häufig an ihm, wie eine Beere an ihrem Stengel (Fig. 2). Da eine ähnliche Endigung dieser Achsencylinder mit einem Körperchen von stäbchenartiger Gestalt an diesen Stellen gleichfalls häufig von mir beobachtet worden ist, so glaube ich annehmen zu müssen, dass beide Körperchen nur zwei verschiedene Seiten ein und desselben Gebildes darstellen, das demnach eine scheibenförmige Gestalt haben muss. Ich bemerke hier in Parenthese, dass ich analoge Gebilde im Zahnbeine gefunden habe, das nach der Sublimatmethode (Golgi) behandelt und später mit Hämatoxylin gefärbt worden ist; daselbst haben diese Scheiben jedoch häufiger die Gestalt eines Rhombus mit abgerundeten Winkeln.

Die meisten Nerven zeigen innerhalb ihrer mehr oder weniger gestreckten Richtung einen wellenförmigen, spiraligen oder zickzackartigen Verlauf; die stärkeren Fasern haben in ziemlich regelmässigen Abständen Ranvier'sche Zellen, die feineren nur spärliche Zellen oder auch gar keine, aber viele knopfförmige Verdickungen, die bei den feinsten Fasern nur noch wie Punkte erscheinen (Fig. 3).

Die Nervenendigungen innerhalb der Pulpa sind nur unsicher zu ermitteln, weil man niemals mit absoluter Gewissheit behaupten kann, dass dort, wo eine Faser zu endigen scheint, sie sich nicht vielleicht nach einer anderen Richtung, die ausserhalb unseres Beobachtungsfeldes liegt, noch fortsetzt. Dennoch glaube ich aus der enormen Dickenabnahme vieler Fasern schliessen zu können, dass dieselben als freie Fasern endigen, besonders wenn dieselben sich pinselartig in mehrere feinste Fäden theilen (Fig. 3, *PEF*). Mit grösserer Bestimmtheit liess sich jedoch feststellen, dass viele Achsencylinder mit kleinen knopfartigen Endanschwellungen endigen, aus denen meistens noch ein kurzer feinster Faden heraustritt (Fig 2, *NF*).

Zwischen den Odontoblasten und unter diesen hörten die Nerven häufig in zellenartigen, rundlichen Körpern auf, die sich nach einer anderen Methode (3) besser darstellen liessen, indem sie sich schärfer von ihrer Umgebung abheben; ob diese Körper

identisch mit den oben beschriebenen Endscheiben sind, lässt sich wohl annehmen.

Die wichtigste Frage, ob die Nerven durch die ganze Odontoblastenschicht hindurchgehen, konnte durch die Bethe'sche Modification der Methylenblaufärbung im positiven Sinne gelöst werden. Im Innern der Pulpa treten nach dieser Methode nur spärliche Nervenfärbungen auf. Zuerst fürchtete ich, dass auch die scheinbar diffuse Blaufärbung der Odontoblastenschicht keine Nervenfärbungen erkennen liess und warf deswegen ganze Serien von nach dieser Methode hergestellten Präparaten fort. Als ich aber an einem sehr hellen Tage diese Schicht bei stärkeren Vergrösserungen unter Oel-Immersion untersuchte, löste sich die diffuse Färbung in eine ziemlich scharf differenzirte auf (s. Fig. 4).

An den sogenannten Pulpahörnern oder richtiger dem Pulpakamme lagen überall zwischen den nur unvollkommen zu Odontoblasten verschmolzenen Elementarzellen Nervenfibrillen; diese bilden dichte Parallelzüge und senden reichliche Seitenästchen zwischen die reihenweise neben einander gestellten Elementarzellen. Die letzteren sind hellblau gefärbt und ihre durch Aufnahme von dentinogener Substanz bereits theilweise in der Auflösung begriffenen Zellkörper werden förmlich von Fäserchen eines intercellulären Netzwerks umflochten; diese erweisen sich durch starke Blaufärbung und ihr Heraustreten aus den Nervenprimitivfasern als integrirende Bestandtheile des die Pulpa erfüllenden Nervensystems.

Ich hatte bereits früher nach der von Ciaglinsky angegebenen und anderen Anilinblaumethoden (Stroebe) Dentinkeime von menschlichen und thierischen Föten behandelt und es war mir aufgefallen, dass sich die Fibrillen der Weil'schen Schicht blau wie Achsencylinder, aber die dentinogene Substanz gleichfalls blau färbte. Aus diesen Präparaten konnte ich somit nicht beweisen, dass diese Fibrillen und ihre Ausläufer, die zwischen die noch nicht conjugirten Elementarzellen treten, Nerven seien. Wo sich Odontoblasten gebildet haben, traten an ihnen in ziemlich bestimmten Abständen sehr häufig blaue schmale Querleisten auf,[1])

1) Entwicklungsgeschichte der Zähne in Scheff's Handbuch der Zahnheilkunde, 1. Band, Seite 280—281.

durch welche erstere wie in Segmente zerfallen erschienen. Ich hielt diese feinen blauen Streifen für dentinogene Substanz, die sich in dieser Form in den Odontoblasten bilde. Erwin Hoehl[1]) nahm diese Erscheinung gleichfalls wahr, deutet jedoch diese Querleisten richtig als Fibrillen des intercellulären Netzes. Dass dieses Netz grösstentheils aus Elementen des Nervensystems gebildet wird, konnte ich nun mit Bestimmtheit durch die Methylenblau- und andere (Nikiforoff) Methoden nachweisen.

Als besonders wirksam nach dieser Richtung erwies sich meine Formol-Osmium-Ameisensäuremethode. In den in ihrem mittleren und centralen Theile sehr dunkel gefärbten Odontoblasten erkennt man noch vielfach die Conturen von ursprünglichen Elementarzellen; zwischen ihnen treten schwarze Fasern auf, die sich centralwärts als fibrilläres Gewebe der Weil'schen Schicht fortsetzen und sich an vielen Stellen des Präparates bis in die markhaltigen scharf gefärbten Nerven zurückverfolgen lassen.

In der Odontoblastenschicht konnte ich bei diesen Präparaten wegen der dunklen Färbung nur selten Querleisten resp. quer verlaufende Fibrillen nachweisen, um so deutlicher trat jedoch das intercelluläre Netzwerk in der Weil'schen Schicht auf. Ich bemerke hier quasi in Parenthese, dass nach meinen neueren Untersuchungen auch die Weil'sche Schicht trotz ihrer scheinbaren Zellenarmuth aus einem dichten Gefüge durch eine eigenthümliche chemische Veränderung umgeprägter Zellen besteht. Von diesen Zellen ist ein Theil unverändert geblieben und tritt als vereinzelte Kernzelle in dieser Schicht auf, während die übrigen, nachdem sie ihre Kerne eingebüsst haben, meistens nur noch durch die Fäserchen des intercellulären Netzwerkes markirt werden. Die fibrillären Bestandtheile dieses Netzwerkes haben sich ursprünglich zwischen den ehemaligen Elementarzellen (Mesodermzellen) entwickelt, um die sie förmliche Scheiden bilden; nach der Umprägung der Zellen, wobei ihr Inhalt zuerst durchsichtig, dann körnig getrübt wird, tritt das Netzwerk erst stärker hervor und imponirt als besondere Schicht. Bei der nächsten Entwicklungsstufe, die darin besteht, dass die umgeprägten Zellen reihenweise sich unter Bildung von dentinogener Sub-

1) Beitrag zur Histologie der Pulpa und des Dentins von Erwin Hoehl, Arch. f. Anat. u. Physiol. 1896, Anat. Abtheilung, Seite 38 u. 44.

stanz zu Odontoblasten vereinigen (Conjugation der Elementarzellen), wird infolge der optischen Eigenschaften dieser Substanz das intercelluläre Netzwerk wieder unsichtbar und erscheint erst unter dem Bilde der Dentinfasern und ihrer Ausläufer, wenn die zwischen diesen sich befindenden Felder sich durch Aufnahme von Kalksalzen in Zahnbeingrundsubstanz umgebildet haben.

Dass zwischen den Odontoblasten Zellen vorkommen, die dem Nervensysteme angehören, beweisen sowohl meine nach der Methode 2) wie die nach Methode 6) hergestellten Präparate. Diese Zellen sind sehr schmal, durchschnittlich 2—4 $\mu$ breit und 4—7 $\mu$ lang; sie sind wegen ihrer Kleinheit und ihrer schwierigen Färbbarkeit bisher von Anderen übersehen worden (Fig. 4). Nach der Methylenblaumethode von Bethe färben sie sich hellblau, violett oder grünlich-blaugrau; nach der Osmiumsäure-Methode schwarzbraun oder tiefgrau. Wie bereits in der Einleitung hervorgehoben, sind die eigenthümlichen der Odontoblastenschicht anhaftenden chemischen und optischen Eigenschaften die Ursache, weswegen die morphologischen Bestandtheile daselbst und in der Membrana präformativa so schwer wahrgenommen werden können. Je mehr sich die Odontoblastenschicht dem Verzahnungsprozesse nähert, um so mehr erscheint sie von einer hyalinen Substanz durchtränkt, die jeder Forschung ein fast unüberwindliches Hinderniss entgegenstellt.

Die Frage, ob Ganglienzellen in der Pulpa der Zähne vorkommen, konnte mit Hilfe der Methylenblaumethode dahin gelöst werden, dass auffallend grosse, mit mindestens zwei Nervenfasern in Verbindung stehende Zellen, besonders in der Nähe der grösseren Blutgefässe, also im achsialen Theile der Pulpa, auftreten (s. Fig. 5). Die innere Structur dieser Zellen konnte ich durch diese Methode nicht erschliessen. — Der Uebergang von Achsencylindern aus einer Nervenfaser in eine andere, beziehungsweise der Austausch von Achsencylindern verschiedener Nerven, liess sich an vielen Stellen der Pulpa constatiren.

## Untersuchungen der Pulpa auf Grund der Silbermethode.

Nach der von Ramón y Cajal modificirten Golgi-Methode wurden von mir über 100 Pulpen behandelt. Die Resultate waren ausserordentlich verschieden. Sehr störend wirken dabei die Chromsilberniederschläge und die Mitfärbung eines Theiles des fibrillären

Pulpagewebes. Am wenigsten eignet sich diese Methode zur Darstellung der Nerven, die durch die Odontoblastenschicht treten, indem die letztere sich als vollkommen indifferent gegen die Silberreaction erweist. — Es kommen nur wenige Stellen in meinen Präparaten vor, wo in der Pulpa bei dieser Methode eine ausschliessliche Nervenfärbung eingetreten ist, und selbst, wo dies der Fall, werden nicht alle Achsencylinder schwarz gefärbt, sondern ein Theil wird überhaupt nicht, ein anderer nur braun gefärbt, so dass er sich von den übrigen braun gefärbten fibrillären Bestandtheilen der Pulpa nicht unterscheiden lässt. — Trotz dieser Mängel konnte ich doch durch dieses Verfahren einige wichtige Resultate über die Ausbreitung, die Ramificationen und die Vertheilungen der Nerven in der Pulpa gewinnen.

Vor allem fällt der Reichthum an feineren Nervenfasern auf. Wo eine Silberfärbung eintrat, wurde neben den grösseren Nervenstämmchen ein Nervengeflecht feinster Fasern sichtbar, von dem jeder Theil der Pulpa dicht erfüllt ist. Es zeigt sich, dass aus den in Bündeln angeordneten Nervenstämmchen, noch bevor dieselben sich in sogenannte Primitivfasern auflösen, fortwährend feinere Fasern abtreten und sich nach allen Richtungen hin baumförmig vertheilen. Dort, wo Ranvier'sche Zellen liegen, scheinen die Prädilectionsstellen für das Abtreten solcher Fasern zu sein; da jedoch nur ein Theil dieser Zellen mitgefärbt wird, liess sich nicht ermitteln, ob dies stets der Fall ist.

In den mittleren Theilen der Pulpa liess sich kein bestimmter Typus des feinfaserigen Nervengeflechtes wahrnehmen. Die kleinen Fäserchen verlaufen dort regellos nach allen Richtungen und verästeln sich unter meistens dichotomischen Theilungen, wobei sie sich in immer feinere Fäserchen auflösen. Gegen die Oberfläche der Pulpa zu konnte ich jedoch ein mehr typisches Verhalten erkennen, das an vielen Stellen in einer ganz bestimmten Form auftritt.

In der Pulpa kleiner Zähne, wie der Backzähne junger Mäuse, haben die kleineren Primitivfasern mit ihren Ausläufern genau den Bau der Dentinfasern; die Uebereinstimmung ist eine so überraschende, dass ich mich wiederholt davon überzeugen musste, ob ich nicht veritables Zahnbein vor mir habe. Aber auch in den Pulpen grösserer Zähne, wie die vom Kalbe, zeigen

die Nervenfasern des Kronentheiles, zumal an den Pulpazotten, die gleiche Configuration: dicht nebeneinander verlaufende Parallelfasern von verschiedener Stärke senden unzählige feinere, meistens kurze Seitenästchen ab, genau wie die Dentinkanälchen im Kronentheile der Zähne.

Auffallend anders gestaltet sich jedoch das Bild im Wurzeltheile der Pulpa. Ich habe bei der Behandlung der Markscheidenmethode bereits hervorgehoben, dass wir ein central- und ein parietal verlaufendes Nervensystem in der Pulpa unterscheiden müssen. Bei der Silbermethode zeigt sich, dass wir innerhalb des parietalen Systems die Nervenfasern ebenfalls nach zwei Richtungen hin zu unterscheiden haben, nämlich nach der radiären und der achsialen. Ein grosser Theil der Nervenfasern hat die gleiche Richtung mit den Dentinkanälchen, verläuft daher radiär; ein nicht unbeträchtlicher Theil von achsial, d. h. parallel mit der Längsachse des Zahnes verlaufenden Fasern kreuzt sich mit den radiären unter den verschiedensten Winkeln. Je jünger die Pulpa ist, um so mehr tritt das radiäre System in den Vordergrund, je älter und schmäler sie ist, umsomehr wiegt der achsiale Typus vor, bis schliesslich das parietale System ganz verschwindet und wir, wie in den Pulpen der Zähne von älteren Menschen, nur noch Nervenfasern des centralen Systems mit ihrer achsialen Richtung vor uns haben.

In sehr schöner Weise zeigen die nach dieser Methode behandelten Präparate die zwischen den Nerven verschiedener Bündel häufig zur Erscheinung kommenden Schlingenbildungen. — Eine auffallende Erscheinung sind grössere Gebilde, die durch ihre zahlreichen Ausläufer wie stark verzweigte Knochenkörperchen aussehen (Fig. 6, *NK*). Sie haben entweder einen schwarzen mittleren Theil, aus dem unmittelbar eine Anzahl sich vielfach verästelnder schwarzer Fasern nach allen Richtungen heraustreten, oder sie haben gar keine oder eine braun gefärbte mittlere Partie, aus der nicht unmittelbar, sondern erst in einem Abstand in gleicher Weise Fasern nach verschiedenen Richtungen oder auch nur nach einer Seite abtreten, wodurch das Gebilde oft ein pinselartiges Aussehen bekommt. Ich halte viele dieser Gebilde für Querschnitte von Nerven, die an Stellen getroffen wurden, wo eine grössere Anzahl von Seitenästchen abtreten; andere mögen Kunstproducte

sein, die sich an Ranvier'schen Zellen oder anderen zelligen Bestandtheilen durch Chromsilberniederschläge bilden.

Zum Schlusse möge noch einiger Bildungen Erwähnung gethan werden, welche zwar nur in spärlicher Zahl von mir in der Pulpa der Zähne angetroffen wurden, aber um so mehr durch ihre Grösse und Form auffielen. Sie färben sich intensiv schwarz oder schwarzbraun, haben spindelförmige oder rhombische Gestalt und strecken nach zwei entgegengesetzten Richtungen je einen Achsencylinder aus (s. Fig. 6, *GZ*); in Bezug auf Grösse stimmen sie mit jenen bei der Methylenblaumethode beschriebenen Gebilden überein, die ich für Ganglienzellen halte und glaube daher, dass auch diesen Bildungen die analoge Bedeutung zukommt.

## Schlussresultate.

1) Die Nerven der Zahnpulpa lassen sich nach Lage und Vertheilung in centrale und parietale unterscheiden. Die ersteren enthalten die stärkeren Stämmchen, theilen sich grösstentheils erst in der mittleren Kronenhöhe in Theilbündel, die sich erst kurz unter der Odontoblastenschicht in Parallelzüge von Primitivfasern auflösen; sie treten hauptsächlich durch die sogenannten Pulpenhörner oder richtiger dem Kamme der Pulpa durch die Odontoblastenschicht in das Zahnbein. — Die Nervenstämmchen des parietalen Systems sind dünner, aber viel zahlreicher als die des centralen. Sie verbreiten sich nach zwei verschiedenen Richtungen, einer achsialen und einer radiären. Die ersteren haben gleiche Richtung mit der Längsachse des Zahnes, die letzteren mit den Dentinkanälchen.

2) Gleichfalls dem parietalen System angehörend, bildet die äusserste Lage desselben ein System für sich. In Gestalt eines dünnen Blattes umzieht es den ganzen Dentinkeim, indem seine Faserbündel zwischen der Membrana präformativa und den peripheren Theilen der Odontoblasten, resp. zwischen Mesodermzellen verlaufen.

3) Die stärkeren Nervenfasern des centralen Systems bilden in der Pulpa keinen eigentlichen Plexus; diejenigen des parietalen Systems bilden bei jungen Pulpen vorübergehend einen wandständigen Plexus.

4) Die Markscheiden der Pulpanerven sind secundäre Bildungen, die sich erst am durchgebrochenen Zahne überall mit Sicherheit nachweisen lassen. Bei der Einschmelzung der Nerven in das Zahnbein verschwinden die Markscheiden grösstentheils wieder.

5) Die Odontoblastenschicht wird nach den verschiedensten Richtungen hin von Nervenfasern durchzogen; dieselben sind bereits als intercelluläre Fibrillen zwischen den Elementarzellen (Mesodermzellen) des Dentinkeimes vorhanden gewesen, aus denen sich die Odontoblasten bilden.

6) Viele Nervenfasern endigen frei in der Pulpa, andere mit knopfförmigen Anschwellungen, aus denen meistens noch eine kurze Faser heraustritt; andere mit eigenthümlichen zellenartigen Körpern von rundlicher Scheibenform; die letzteren kommen häufig in der Odontoblastenschicht vor.

7) Im centralen Theile der Pulpa treten grosse Zellen auf, die nach ihrem anatomischen Verhalten für Ganglienzellen angesehen werden müssen.

## Erklärungen zu den Abbildungen.

Fig. 1. Längsschnitt aus der Pulpa eines Kalbszahnes vom Kammtheile der Kronenpulpa nach Methode 1) behandelt. Zeiss $^1/_{12}$, Oel-Imm., Oc. II.

*m N* markhaltige Nervenfasern, von denen viele zwischen den Odontoblasten verlaufen. *O* Odontoblasten. *r B* rothe Blutkörperchen. *C* Capillaren zwischen den Odontoblasten. *K* Kerne im peripheren Theile der Odontoblasten, wahrscheinlich Ranvier'schen Zellen und Nervenendkörpern angehörend.

Fig. 2. Nervenendigungen aus dem Kammtheile der Kronenpulpa eines neugeborenen Kalbes nach Methode 2). Zeiss $^1/_{12}$, Oel-Imm., Oc. II.

*N* Nervenfasern. *NE* scheibenartige Nervenendkörper. *C* Capillare einer Pulpatheilzotte, an der der Nerv *N* heraufsteigt. *RZ* Ranvier'sche Zellen. *NF* Nervenendfäserchen. *EA* Endanschwellung des Nervs.

Fig. 3. Nerven aus der Pulpa eines Kalbszahnes, Methylenblaufärbung nach Bethe. Zeiss $^1/_{12}$, Oel-Imm., Oc. II.

*RZs* Einschnürungen zwischen den Ranvier'schen Zellen. *REF* pinselartige Endigung eines Nervs.

Fig. 3.

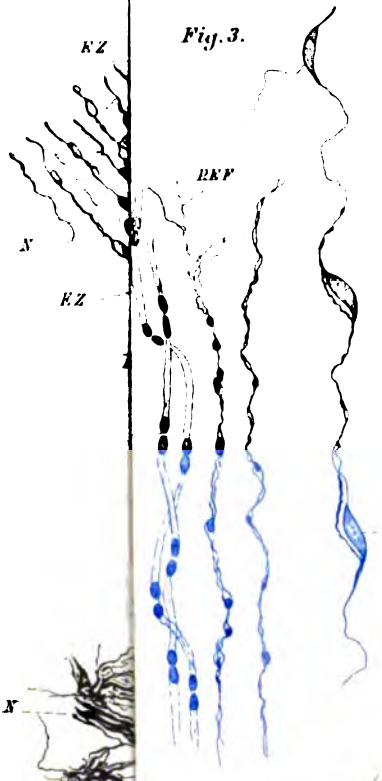


Fig. 2.

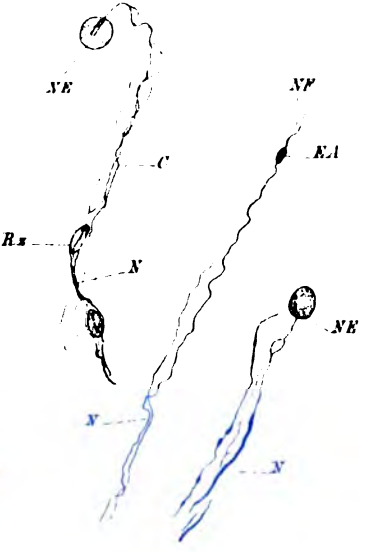


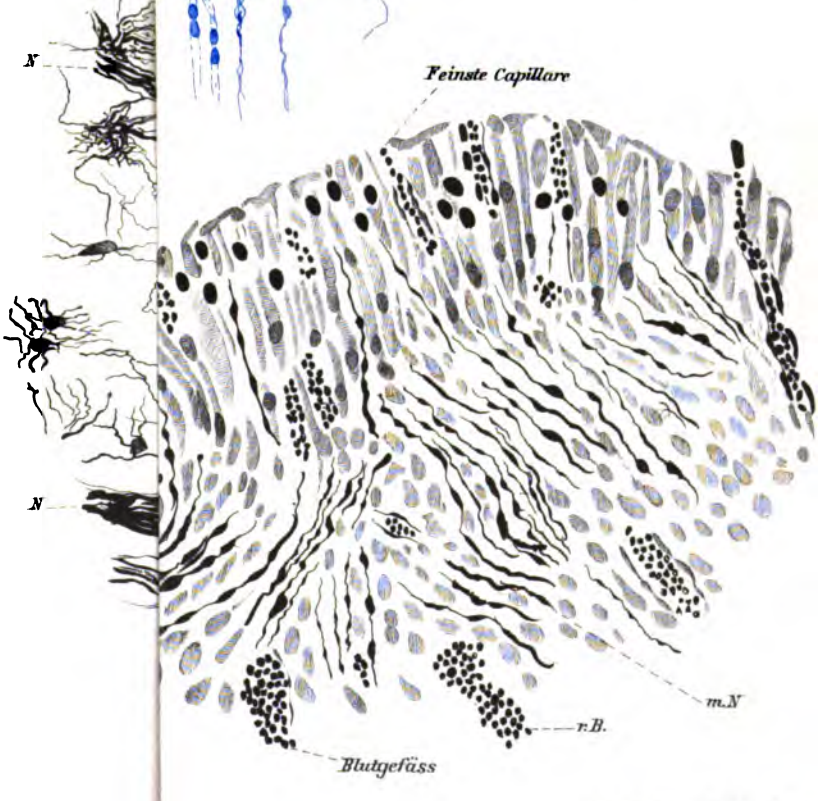


Lith. Anst. Julius Klinkhardt, Leipzig.

Fig. 4. Längsschnitt durch die Odontoblastenschicht am Kamme der Kronenpulpa eines neugeborenen Kalbes. Methylenblaufärbung nach Bethe. Zeiss $^1/_{12}$, Oel-Imm., Oc. II.

*MP* verkalkte Zone (die sogenannte Membrana präformativa). *EZ* durch Umprägung in dentinogene Substanz veränderte Elementarzellen, die sich nur unvollständig zu Odontoblasten conjugirt haben. *N* Nervenfasern; sie bilden Parallelzüge zwischen den Odontoblasten und senden zahlreiche Seitenästchen *Na* zwischen die Elementarzellen, dieselben gleichsam mit einem fibrillären Geflechte umhüllend. *RZ* Ranvier'sche Zellen.

Fig. 5. Nerven aus dem mittleren Theile der Pulpa eines Schafzahnes nach Methode 2). Zeiss Obj. D, Oc. IV.

*N* Nervenfasern. *GZ* Ganglienzellen.

Fig. 6. Nerven aus der Kronenpulpa von einem Kalbszahne nach Methode 4). Zeiss $^1/_{12}$, Oel-Imm., Oc. II.

*N* Nerven. *NF* feines Nervengeflecht. *GZ* Ganglienzellen. *NK* Querschnitte von Nerven. *RZ* Ranvier'sche Zellen, theilweise mitgefärbt.

---

*[Nachdruck verboten.]*

# Ueber Zahnwurzelcysten, deren Entstehung, Ursache und Behandlung.

Von

Dr. med. **Julius Witzel**, Zahnarzt,

Leiter des Kgl. Zahnärztlichen Institutes der Universität Marburg.

(Fortsetzung.)

## II.

Die wesentliche Bedeutung der v. Brunn'schen Entdeckung für die krankhaften Vorgänge an den Zahnwurzeln besteht darin, dass durch dieselbe eine feste biologische Basis geschaffen wurde, von welcher man ausgehen muss, um zur richtigen Erkenntniss in der Entwicklung der Zahnwurzelcysten zu gelangen. Halten wir daran fest, dass die Epithelscheide die Matrix für die spätere Dentinmasse bildet, dass sie in ihrer ganzen Ausdehnung bis zur Wurzelspitze von zahlreichen Gefässen und jungem Bindegewebe umgeben ist und von diesem nach der Anlage des Zahnbeines

allmählich durchwachsen wird, so können wir uns von dem so gewonnenen Standpunkte aus leicht ein klares Bild über die örtlichen Verhältnisse an den Zahnwurzeln jüngerer Individuen entwerfen.

Die junge Wurzel ist noch von mehr oder weniger indifferentem Gewebe umgeben, an der Spitze ist die Epithelscheide noch gut erhalten, während dieselbe an den Seitenflächen der Wurzel von jungem Bindegewebe durchsetzt ist, dessen Fasern um so dichter werden, je näher wir dem Zahnhalse kommen. Das Epithel um die Wurzelspitze ist vorläufig erst von einer Schicht spindelförmiger Bindegewebszellen umlagert, welche dazu bestimmt sind, den Rest der Epithelscheide zu durchsetzen (siehe Fig. 3). Es bestehen also hier die günstigsten örtlichen Verhältnisse für das Zustandekommen einer Neubildung.

Virchow weist bereits in seinem Geschwulstwerke darauf hin, dass die mehr indifferenten Gewebe am häufigsten der Ausgangspunkt neuer Entwicklungen werden. „Von den Epithelformationen sind es immer die jüngsten Schichten, welche noch keine specifische Entwicklung erreicht haben, namentlich die Elemente des Rete Malpighii, die in solche Wucherung gerathen und durch Theilung aus sich neue Elemente hervorbringen können. In der Bindegewebsgruppe sind es wiederum diejenigen Gewebe, welche am wenigsten eine charakteristische Höhe erreicht haben, insbesondere das gewöhnliche Bindegewebe, das Schleimgewebe und das rothe Mark der Knochen."

Nun, wir sahen eben, dass an den Wurzelspitzen junger Zähne diese günstigen Bedingungen für eine Neubildung gegeben sind: junges Epithel, das aus den Elementen des Rete Malpighii zusammengesetzt ist, und indifferentes Bindegewebe, das ununterbrochen in das Markgewebe des in Entstehung begriffenen Kieferknochens übergeht und als die der Wurzelspitze nächstliegende, beziehungsweise dieselbe umgebende Lage des Markgewebes aufzufassen ist. Aber auch an älteren Zähnen finden wir Zellenmaterial, das zu einer specifischen Höhe der physiologischen Entwicklung nicht gekommen ist, wir meinen jene Nester von Epithelzellen, welche von der Epithelscheide übrig geblieben und von Malassez als paradentäre Epithelreste beschrieben worden sind.

Diese mehr indifferenten Epithelzellen sind es nun, welche die Tendenz haben, bestimmte Reize mit

einer starken Wucherung zu beantworten. Aber noch ein wichtiges Moment ist zur Proliferation dieses Epithels bedingt. Wir wissen durch v. Brunn, dass die Epithelscheide vom Bindegewebe durchwachsen und bis zum schliesslichen Verschwinden verdrängt wird; es spielt sich hier ein Kampf ums Dasein ab, aus welchem unter normalen Verhältnissen das Bindegewebe stets als Sieger hervorgeht. Soll das Umgekehrte stattfinden, soll das Epithel, anstatt zu unterliegen, sich vermehren, so muss der Gegner, das Bindegewebe, seine grössere natürliche Widerstandsfähigkeit eingebüsst haben. Denn, um mit Cohnheim zu reden, wenn ein physiologisches Gewebe des Organismus dem Eindringen heterogenen, wenn auch noch so wucherungsfähigen Zellenmaterials einen unüberwindlichen Widerstand entgegenzusetzen resp. dasselbe zu beseitigen vermag, so scheint mit unweigerlicher Consequenz daraus zu folgen, dass die Gewebe, welche das Eindringen von wucherungsfähigen Zellen, sowie die Weiterentwicklung und das Wachsthum derselben gestatten, sich nicht physiologisch verhalten, dass ihnen die Eigenschaft fehlt, welche Cohnheim als physiologische Widerstandsfähigkeit bezeichnet hat. Ist nun das Bindegewebe um die Epithelscheide aus irgend einer Veranlassung krankhaft verändert, so sind dadurch die Bedingungen gegeben, unter welchen sich die Schwäche oder Widerstandsunfähigkeit seiner Elemente einstellt, und unter denen das wuchernde Epithel in das Bindegewebe einzudringen, resp. beide sich gegenseitig zu durchsetzen vermögen. Thatsächlich wird durch eine derartige Proliferation des Epithels an der Zahnwurzelspitze das erste Stadium der Cystenbildung eingeleitet.

Wenden wir uns jetzt zu unseren Präparaten. Der Zufall war uns bei unseren Untersuchungen günstig; die grosse Anzahl verschiedener Präparate setzte uns in den Stand, für jedes Stadium der Cystenentwicklung unzweideutige Belege zu bringen. An der Hand dieser Präparate, deren genaue Abbildungen wir in den Fig. 5—7 (vgl. die Tafel im vorigen Hefte) bringen, wollen wir die Entwicklung einer Zahnwurzelcyste verfolgen und aus dem Vergleiche der einzelnen Stadien unsere Schlussfolgerungen ziehen.

Das Präparat, welches wir in Fig. 5a abgebildet haben, stammt von dem linksseitigen oberen Schneidezahne eines 15jährigen Bauernjungen; der Zahn war nicht normal gebaut und wurde

wegen seiner entstellenden Form und schiefen Lage extrahirt. Wie aus Fig. 5b ersichtlich, sind an dem vorliegenden Präparate drei Zähne zu einer Missbildung verwachsen. Das kleine linsengrosse Granulom lösten wir von der Wurzelspitze ab, um dasselbe unter Erhaltung der seltenen Missbildung gesondert zu untersuchen. Das mikroskopische Bild dieses abgelösten Gewebes giebt uns interessante Aufklärung über das erste Stadium der Epithelwucherung.

An dem Granulome können wir mikroskopisch zwei Schichten deutlich unterscheiden, eine innere epitheliale Schicht (a), welche der Wurzelspitze unmittelbar aufliegt, und eine äussere Schicht (b) von jungem Bindegewebe, das aus vielkernigen Zellen zusammengesetzt ist. (Granulationsgewebe.) Die verhältnissmässig dicke Epithelschicht ist von dem darüber liegenden Granulationsgewebe durch einen eigenthümlich gestalteten Saum getrennt; dieser Saum setzt sich auf dem Querschnitte aus offenen Ringen zusammen, welche sich mit ihren freien Schenkeln entweder unmittelbar berühren und in eine scharfe Spitze auslaufen, oder die offenen Enden zweier benachbarter Ringe sind durch eine Epithelleiste quer verbunden. Bei starker Vergrösserung bemerkt man, dass der Epithelsaum (c) an einigen Stellen gesprengt ist; gleichsam wie aus einer geöffneten Schleuse treten hier die Epithelzellen aus, um sich mit dem gegenüberliegenden Epithelausläufer zu verbinden, und auf diese Weise den offenen Ring zu schliessen. Körperlich gedacht haben wir uns die offenen Ringe als Hohlrinnen, die geschlossenen als cylindrische Hohlräume (Alveolen) zu denken. Dieselben Alveolen finden wir in den nächsten Bildern wieder. Auf die eigenthümliche Epithelwucherung kommen wir weiter unten noch einmal zurück.

Ueber der ganzen Epithelwucherung sitzt wie ein Helm eine dicke Schicht (b) jungen Bindegewebes. Dieses Bindegewebe hat noch keine charakteristische Höhe in der Entwicklung erreicht, es besteht hauptsächlich aus spindelförmigen Zellen, zwischen denen kleinere oder grössere Haufen von Granulationszellen liegen. Dieselben Zellen füllen die oben beschriebenen Epithelringe vollständig aus. Die ganze Bindegewebswucherung ist sehr gefässreich.

Die Fig. 6 stellt den Durchschnitt des ersten oberen rechtsseitigen Prämolaren dar, welcher gelegentlich der Behandlung

einer Cyste, die vom seitlichen oberen Schneidezahne ausging, extrahirt wurde. Diese Cyste erstreckte sich nach hinten bis zur Highmorshöhle und hatte auf dem Wege dorthin den genannten Prämolaren erheblich seitlich verdrängt. An der Spitze des extrahirten Zahnes befand sich eine kleine sammtartige Anschwellung.

Das mikroskopische Bild ist von besonderem Interesse, denn es lassen sich in ihm Wucherungserscheinungen am Epithel erkennen, welche als zweites Stadium einer Cystenbildung anzusehen sind. Bei schwacher Vergrösserung hat die Wucherung eine kappenförmige Gestalt und lässt zwei verschiedene Abschnitte erkennen, einen inneren, ungefähr halbmondförmigen (a), der durch einen ziemlich breiten Bindegewebsstreifen (b) von dem äusseren Abschnitte (c) getrennt ist. Die Fasern dieses Streifens gehen seitlich der Wurzelspitze unmittelbar in die Fasern des Periodontium über. Die Wucherung steht mit ihrer ganzen Breite mit der Zahnwurzelspitze in unmittelbarer Verbindung.

Die innere Abtheilung besteht aus zwei deutlich verschiedenen Gewebsformen, einem gefässreichen Grundgewebe (d) und aus epithelialem Gewebe (e). Das erstere bildet auf dem Durchschnitte im allgemeinen rundliche Figuren, in deren Mitte mehr oder weniger zahlreiche Gefässdurchschnitte sichtbar sind. Der übrige Theil wird durch dicht gedrängte Granulationszellen ausgefüllt. In der nächsten Nähe der Zahnwurzel nehmen die Gefässe innerhalb dieses Grundgewebes einen sehr viel grösseren Raum ein und stossen fast unmittelbar an das Epithel an; ihre Lumina sind an diesen Stellen weiter.

Die epithelialen Theile, welche die Zwischenräume ausfüllen, sind mehr oder weniger deutlich in netzförmigen Strängen angeordnet, die hier und da auf dem Querschnitte getroffen sind. Die Zellen sind polyedrisch, auf dem Durchschnitte meist spindelförmig. In der nächsten Nähe des Granulationsgewebes sind die Zellen mehr platt, parallel der Oberfläche angeordnet; in den übrigen Theilen mehr unregelmässig und gelockert. Eine besondere Schicht Cylinderzellen ist nicht vorhanden, ebensowenig sind sternförmige Zellen wahrnehmbar. Wohl aber sind bei sehr starker Vergrösserung an manchen Zellen gezahnte Ränder deutlich zu erkennen.

Im Granulationsgewebe sind ebenso wie in den Lücken zwischen den Epithelzellen zahlreiche Leukocyten eingelagert,

deren Kerne nachweisbar sind. — Der ganze innere Abschnitt der Wucherung kann mit einem Badeschwamm verglichen werden, dessen Stützgerüst (e) aus Epithelzellen aufgebaut ist, und dessen Alveolen (d) mit Granulationsgeweben ausgefüllt sind.

Der äussere Theil der Wucherung besteht aus einer Schicht dicht gedrängter Granulationszellen, die von Gefässen durchzogen ist. Diese äussere Schicht hängt mit dem inneren Abschnitte der Wucherung durch breite Zellzüge, die zwischen den Schichten des erwähnten Bindegewebsstreifens liegen, zusammen.

Die Oberfläche der ganzen Masse ist uneben, augenscheinlich aus dem Zusammenhange mit der Umgebung gelöst.

Fig. 7 stellt eine Cyste dar, welche ihre volle Grösse noch nicht erreicht hat. Das Präparat stammt von einem 34jährigen Manne, der seit 8 Jahren ein künstliches Gebiss trug. Die Gebissplatte lag auf der Wurzel, welche die Cyste trägt. In letzter Zeit hatte sich die Platte erheblich gelockert, weil die genannte Wurzel sich angeblich gesenkt und dadurch die Platte abgehoben hatte.

Auffällig an der Wurzel ist zunächst die sehr starke Cementhyperplasie (a), welche breit um die ganze Wurzel gelagert ist. Bei schwacher Vergrösserung erkennt man deutlich concentrisch angelegte Schichten, welche parallel zur Oberfläche verlaufen, ähnlich denen an einem durchschnittenen Baumstamme. Dadurch hat die Wurzel eine sehr beträchtliche Verdickung erlitten, so dass der Querdurchmesser nahe dem Ende 6 mm beträgt, wovon jederseits fast 1 mm auf Cement kommt, das Ende der Wurzel ist stumpf abgestutzt und besitzt an dieser Fläche ebenfalls eine dicke Cementschicht. An dieser Cementschicht ist zunächst bemerkenswerth, dass die Begrenzung nach unten und nach der einen Seite dicke rundliche Vorsprünge bildet; an einigen Stellen finden sich auch Resorptionserscheinungen. Unter der Oberfläche des Cementes liegen eine Anzahl Havers'scher Kanälchen.

Bei starker Vergrösserung sieht man sehr deutlich das dichtfaserige kernreiche Periodontium an der Oberfläche des gewucherten Cementes. Die kleinen kernhaltigen Zellen des Periodontiums lassen sich in den Cement hinein als Cementkörperchen verfolgen. An den am stärksten gewucherten Stellen jedoch sind diese Körperchen auffallend spärlich.

Die Form des Wurzelkanals (b) ist an verschiedenen Schnitten etwas verschieden, an den meisten hakenförmig gekrümmt, an vielen Stellen mit deutlichen Resorptionslücken versehen. An einigen Schnitten nähert sich das Ende des Kanals der Wurzelspitze, ohne dieselbe ganz zu erreichen.

Die Neubildung, welche der Wurzelspitze anhängt, ist circa 8 mm lang und 6 mm breit und sitzt mit ihrer Basis auf der breiten Endfläche der Wurzel.

Man unterscheidet an der Neubildung schon makroskopisch eine Wandung (c) von 1—2 mm Dicke und einen darin eingeschlossenen Hohlraum (d), dessen Gestalt durch zahlreiche rundliche Vorsprünge der Innenfläche sehr unregelmässig buchtig ist. Die Weichtheilschicht, welche am Ende der Wurzel aufsitzt, ist 2 mm dick und wird seitlich durch derbes fibröses Gewebe gebildet, welches allmählich in die äussere Wandung der Neubildung übergeht, andererseits mit dem Periodontium der Wurzel zusammenhängt.

Mikroskopisch gleicht die Cystenwand im Baue der in Fig. 2 abgebildeten und oben eingehend beschriebenen Membran. Einige Stellen der Wand zeigen eine diffuse bräunliche Färbung, dieselbe wird durch eine starke Infiltration von rothen Blutkörperchen verursacht, welche bei starker Vergrösserung massenhaft sichtbar werden. Am stärksten ist diese Infiltration an einigen der erwähnten rundlichen Vorsprünge.

Die starken bindegewebig-papillären Vorsprünge (e) zeigen auf ihren Querdurchschnitten ein kern- und gefässreiches Stroma und sind auf der Höhe von einem mehrschichtigen, abgeplatteten Epithel überzogen. Vielfach treten Gefässe bis dicht an das Epithel heran. Die Papillen sind so dicht aneinander gelagert, dass sich einige mit ihren Seitenflächen (f) innig berühren. Die beiderseitigen Epithelsäume liegen hier dicht nebeneinander und erwecken den Anschein, als ob hier das Epithel in Form von langen Sprossen in das Innere der Cystenwand hineingewuchert sei. Diese Epithelzüge sind solid und an den Enden kolbig verdickt; das Innere dieser Kolben ist mit polygonalen Zellen ausgefüllt und von dem benachbarten Bindegewebe durch eine Schicht schlanker Cylinderzellen abgegrenzt.

Andere Papillen sind durch einen Spalt voneinander getrennt oder lassen eine mehr oder weniger breite Bucht zwischen sich;

je breiter die Buchten, um so flacher die Papillen. In diesen Buchten ist das Epithel stark verdickt, vielschichtig, in der Tiefe aus deutlichen Cylinderzellen bestehend, an der Oberfläche gelockert und überall mit Leukocyten stark durchsetzt.

Unmittelbar über der Wurzelspitze liegen dieselben netzartig angeordneten Epithelstränge (g), wie wir sie in Fig. 6 abgebildet haben. Hier sind jedoch die Maschen des Netzes grösser als im ersten Präparate, aber ebenfalls mit dem oben beschriebenen gefässreichen Granulationsgewebe ausgefüllt. Weiter nach innen schieben sich diese epithelialen Stränge zwischen die genannten Papillen und geben für dieselben das Deckepithel ab.

Der Inhalt der Cyste ist zum Theil noch erhalten, besonders in den engeren buchtigen Theilen; er besteht grösstentheils aus einer feinkörnigen geronnenen Masse, der an vielen Stellen Reste von rothen Blutkörperchen beigemischt sind. Weiter setzt sich der Inhalt aus sehr zahlreichen mehrkernigen Leukocyten zusammen, welche an vielen Stellen die Hauptmasse ausmachen. — Ausserdem erkennt man stellenweise gelockerte und abgelöste Epithelzellen, die im Zerfall begriffen sind. In der Tiefe der Buchten sieht man häufig die Zellen der oberflächlichen Epithelschichten in grosse kugelige, gequollene Elemente umgewandelt, welche sich ablösen und in den Inhalt gelangen.

Werfen wir jetzt einen vergleichenden Blick auf die Abbildungen (Fig. 1. 5—7), so ist es in der That schwer, sich der Anschauung zu verschliessen, dass man hier vier verschiedene Stadien der Cystenentwicklung vor sich hat, Cysten, die sich nur durch den Grad ihrer Entwicklung unterscheiden.

Ueber den Ursprung des Cystenepithels brauchen wir jetzt nicht mehr zu discutiren; nach den vorausgegangenen Auseinandersetzungen bedarf es auch nicht mehr einer eingehenden Abweisung der Theorien über die Herkunft des Epithels, welche bisher von einigen Autoren verfochten wurden. Auf Grund der mitgetheilten anatomischen Thatsachen ist die Behauptung unanfechtbar: **Die Epithelscheide liefert das Material für die epitheliale Auskleidung der Zahnwurzelcysten.**

Hier drängt sich uns aber gleich die Frage auf: „Wie kommt die Cyste selber zu stande?“ Die von Magitot aufgestellte und fast allgemein anerkannte Theorie über die Bildungsweise dieser

Cysten befriedigt uns nicht. Wie wir wissen, führt Magitot seine periostalen Cysten auf eine traumatische Verletzung eines Zahnes oder auf einen entzündlichen Vorgang in der Zahnpulpa, welcher sich auf das Zahnperiost fortsetzt, zurück. Die Cyste kommt nach Magitot dadurch zu stande, dass sich unter dem Periost eine anfänglich sehr geringe Menge von Flüssigkeit ansammelt, die beim verhinderten Abflusse durch den Zahnkanal stetig zunimmt und infolge ihrer Spannung das Periost unter Druck setzt. Das Periost weicht diesem Drucke und bläht sich allmählich zum Cystensacke auf.

So oft diese Theorie von den Anhängern Magitot's nachgeredet worden ist, so hat doch keiner derselben Veranlassung genommen, dieselbe auf ihre Richtigkeit genau zu prüfen.

Nach der Ansicht Magitot's ist die Bildung eines mit Flüssigkeit gefüllten Hohlraumes das Primäre in der Entwicklung der Cyste. Deshalb ist in erster Linie zu entscheiden die Frage nach der Herkunft dieser Flüssigkeit, die doch ziemlich beträchtlich sein muss, um durch ihre eigene Spannung das Periost von der Wurzel wegzudrängen und zu einem ansehnlichen Cystensacke aufzublähen. Magitot selbst geht auf diese Frage kaum ein, er begnügt sich mit dem Hinweise, dass diese Flüssigkeit an der Innenfläche des Periostes secernirt wird. „Une quantité d'abord très faible de liquide se trouve ainsi collectionnée au-dessous de la membrane et sécrétée par sa face profonde."

Eine weitere Beobachtung zieht Magitot in den Kreis seiner Betrachtung. In der Beschreibung der von ihm beobachteten Cysten hebt Magitot besonders hervor, dass die Zahnwurzelspitze **nackt** in die Cystenhöhle hineinragt und von der Cystenflüssigkeit umgeben wird; der Cystensack geht unterhalb der entblössten Wurzelspitze unmittelbar in das Periodontium der Wurzel über. Diese constante Erscheinung an den Wurzelspitzen bestärkte Magitot wesentlich in seiner Anschauung über die Bildungsweise der Zahnwurzelcysten. In der That erweckt die Betrachtung einer solchen geöffneten Cyste den Anschein, als ob dieselbe nach dem Typus Magitot's entstanden sei.

Gehen wir einmal auf die Vorstellung Magitot's ein und untersuchen wir zunächst eine Zahnwurzel, an deren Spitze sich ein kleines Säckchen, eine sogenannte Fungosität, befindet. Trennt

man diese Fungosität in der Längsrichtung der Wurzel durch einen Schnitt, so findet man häufig, dass die Wucherung nicht solid ist, es findet sich in ihr ein Hohlraum, welcher oft nur in der Form eines engen Spaltes erkennbar ist. Dieser Hohlraum ist mit einer dünnen Flüssigkeit angefüllt, und trennt die nackte Wurzelspitze von der Innenfläche des Säckchens, dessen Membran gleichsam wie eine Kappe die Wurzelspitze umschliesst und direct in das Periodontium übergeht. Da wir diese Säckchen sehr häufig aber auch fast ausschliesslich an cariösen Zähnen finden, deren Pulpen eitrig entzündet oder bereits gangränescirt sind, so ist die Erklärung für das Zustandekommen derartiger Wucherungen nicht schwer.

Offenbar haben sich in der Pulpa entzündliche Exsudate gebildet, die bei zufälliger oder künstlicher Verstopfung der Pulpahöhle ihren Ausweg durch die Wurzelspitze suchen, soweit sie in der Pulpahöhle nicht Platz finden. Das Periodontium, das bei derartig erkrankten Zähnen gewöhnlich mehr oder weniger in Mitleidenschaft gezogen wird, ist an der Wurzelspitze gelockert, und wir können uns unschwer vorstellen, dass ein im Pulpakanale befindliches Exsudat, das durch seine eigene Spannung oder künstlich unter Druck gestellt wird, im stande ist, das gelockerte Periodontium an der Wurzelspitze etwas abzuheben, und dadurch die eben beschriebenen sogenannten Eitersäckchen zu bilden vermag.

Soweit befinden wir uns in Uebereinstimmung mit Magitot. Dagegen nehmen wir im ganz entschiedenen Gegensatze zu Magitot an, dass mit der Bildung dieser gewöhnlichen Eitersäckchen der Process zum Abschluss gekommen ist. Ein weiteres Wachsthum dieser Eitersäckchen bis zur Grösse einer ansehnlichen Cyste halten wir für ausgeschlossen. Entweder bleiben die so gebildeten kleinen Eitersäckchen lange Jahre unverändert, oder die Eitererreger und septischen Reize wirken über der Wurzelspitze weiter; das führt zur Einschmelzung des Periodontiums und der benachbarten Gewebe. Es kommt zum Abscess und dessen Folgeerscheinungen, ein Process, den wir bei der Differentialdiagnose im klinischen Theile dieser Arbeit besonders würdigen werden.

Magitot ist anderer Ansicht, er behauptet: „La petite poche, une fois formée, augmente peu à peu de volume par la production continue du liquide.“

Wenn wir auf diese Anschauung eingehen, so müssen wir uns nach der Quelle umsehen, welche weiterhin die Flüssigkeit für die Cyste liefert. In der Pulpa dürfen wir diese Quelle nicht mehr suchen, denn das gefässreiche Gewebe derselben ist vereitert oder gangränescirt. Magitot selbst weist auf diese Veränderung in der Pulpa hin, indem er schreibt: „La pulpe dentaire centrale privée de tout élément de nutrition, se gangrène et la conséquence immédiate de cet accident est la coloration grise, bleuâtre ou noire de la totalité de la couronne."

Die Quelle für die Flüssigkeit ist demnach ausserhalb der Pulpa zu suchen. Magitot findet dieselbe, wie wir bereits oben erwähnten, im Periost, dessen Innenseite die Flüssigkeit secernirt. — Nach den heutigen Kenntnissen von dem Baue des Periodontiums dürfen wir die Theorie Magitot's über die Bildung einer Zahnwurzelcyste nicht mehr anerkennen.

Nach den neueren Untersuchungen von Partsch (66) wissen wir, dass das Periodontium als solches keine einheitliche, gleichmässig gewebte Membran darstellt, sondern dass die Hauptmasse desselben von einzelnen Faserzügen gebildet wird, welche von der Zahnwurzel schräg nach aussen zur Alveole verlaufen. Der Zahn hängt gleichsam in einem korbartigen Geflechte von fibrösen Faserzügen, welche sich von der Oberfläche des Zahnes zu den Endigungen der Knochenbälkchen des Markgewebes, zum Theil auch in das Fächerwerk der Markräume hinüberspannen. Zwischen den einzelnen Bündeln liegen Maschenräume oder Spalten, welche mit zartem Bindegewebe gefüllt sind, ganz besonders aber bestimmt sind, gewisse zellige Elemente in sich aufzunehmen. In erster Linie ziehen in ihnen die Nerven und Gefässe des Periodontiums.

Um nun zunächst die Frage nach der primären Flüssigkeit wieder aufzunehmen, so lag es allerdings nahe, in den zahlreichen Gefässen des Periodontiums eine weitere Quelle für den flüssigen Cysteninhalt zu suchen. Thatsächlich liefern ja bei entzündlicher Erkrankung des Periodontiums die Gefässe desselben oft ein reichliches Exsudat, und es ist begreiflich, dass nach den früheren Anschauungen über den Bau des Periodontiums Magitot zu der Annahme kam, dass die Flüssigkeit sich unter der „Membran" immer mehr ansammle und auf diese Weise eine Cystenbildung

verursache. Weil wir uns aber nach dem eben Gesagten das Periodontium nicht mehr als eine einheitliche Membran, die etwa wie ein Mantel den Zahn umhüllt, vorstellen dürfen, da wir vielmehr wissen, dass das Periodontium ein maschenreiches Gewebe ist, so drängen sich uns ganz andere Vorstellungen über den Verbleib von Flüssigkeiten, welche sich um die Zahnwurzelspitze angesammelt haben, auf. Wenn wir uns hier der Untersuchungen erinnern, welche König (47) über die Bedeutung der Spalträume des Bindegewebes für die Ausbreitung der entzündlichen Processe anstellte, so sind wir keinen Augenblick mehr über das Schicksal einer unter dem Periodontium sich ansammelnden Flüssigkeit im Zweifel. Sobald dieselbe unter einem hydrostatischen Drucke steht, wird sie sich nach den Stellen des geringsten Widerstandes verbreiten; diese sind in den Spalträumen des Periodontiums gegeben. Die Flüssigkeit wird in der Richtung der Maschenräume des Periodontiums, entlang den straffen Faserzügen, ihren Ausweg in die Markräume des Knochens finden; einerlei, ob diese Richtung den Gesetzen der Schwere entspricht oder nicht. Auf dem Wege durch die Bindegewebsspalten des Periodontiums hat das entzündliche Exsudat ungleich geringere Widerstände zu beseitigen, als bei der Abtreibung des strafffaserigen Periodontiums von der Wurzeloberfläche. — Nach alledem glauben wir, dass die Theorie Magitot's, welche auf so unsicherer Basis beruht, nicht länger aufrecht erhalten werden darf.

Verständlicher ist da schon die Theorie von Malassez. Wie wir wissen, nimmt Malassez an, dass unter der Einwirkung eines entzündlichen Reizes die paradentären Epithelreste hypertrophiren, um sich dann an die Zahnwurzel anzulegen und an dieser auszubreiten. Diese epitheliale Membran secernirt eine Flüssigkeit, welche sich zwischen der Secretionsfläche und dem nackten Zahne ansammelt und auf diese Weise eine Cyste bildet. Diese Anschauung kann uns schon eher befriedigen, denn hier haben wir eine secernirende epitheliale Membran, die einerseits die Quelle für die Flüssigkeit abgiebt, andererseits einen Abfluss der Flüssigkeit nach aussen, durch die Spalträume des Periodontiums, verhindert. Nach der Theorie von Magitot dürfen wir bei der Entstehung einer Cyste mit einer derartigen epithelialen Membran nicht rechnen, dieselbe bildet sich nach Magitot erst

dann, wenn die Cyste zur vollen Entwicklung gekommen ist; ähnlich wie sich bei älteren Abscessen eine Abscessmembran bildet. „Il se forme à la face profonde de la paroi du kyste une couche d'épithélium sphérique ou polyédrique; tantôt simple, tantôt stratifiée, présentant parfois des villosités qui baignent dans le liquide. Cette formation a lieu par genèse directe."

Partsch(64) hat die sogenannten Fungositäten genau studirt; das Resultat seiner Untersuchungen führte ihn zu einer Anschauung über die Genese der Zahnwurzelcysten, welche der von Magitot nahe steht. Die Theorie von Partsch gewinnt aber im Vergleiche zu derjenigen von Magitot einen viel höheren Grad der Wahrscheinlichkeit dadurch, dass sich bei Partsch in den Cysten gleich im Anfange ihrer Entwicklung eine secernirende Membran bildet. „Sobald die Cystenentwicklung begonnen hat, wird der vorher zwischen Wurzel und Fungosität vorhandene Spalt durch Flüssigkeitsansammlung immer grösser und weiter. Die vorher in einzelnen Buchten vorhandenen Epithelien platten sich zu einer gleichmässigen, den Innenraum auskleidenden Epithelmembran. Das Granulationsgewebe verschwindet immer mehr oder verwandelt sich zu derbem faserigen Gewebe um, welches die Aussenseite der Cystenmembran darstellt. Von dem Moment an hat die Cyste ihre eigene Wachsthumsenergie, ihr eigenes Wachsthumscentrum." „Welche letzte Ursachen es sein mögen, die im einzelnen Falle die Entwicklung einer Fungosität zu einer Cyste bewirken, entzieht sich noch unserer Kenntniss." (Partsch.)

Wäre die Anschauung richtig, dass die Bildung einer jeden Zahnwurzelcyste durch die Ansammlung einer Flüssigkeit über der Wurzelspitze eingeleitet werde, dass dadurch das Periodontium von der Wurzelspitze abgehoben und diese entblösst werde, so müssten wir in jeder Cyste die nackte Zahnwurzel finden. Unsere Präparate widerlegen diese Anschauung; sie beweisen im Gegentheil, dass die ersten Stadien der Cystenbildung sich unabhängig von jeder Flüssigkeitsansammlung entwickeln. **Das Wachsthum einer Zahnwurzelcyste beginnt mit einer lebhaften Wucherung der Epithelzellen, welche als Reste der Epithelscheide die Zahnwurzelspitze umgeben.**

Die Proliferation dieser zelligen Elemente geht in einer eigenthümlichen typischen Form vor sich. Wir wiesen bereits

bei der Beschreibung des Präparates, das wir in Fig. 5 abgebildet haben, darauf hin, dass die Ausläufer des proliferirenden Epithels die Tendenz zeigen, sich zu Ringen resp. Alveolen zu vereinigen. Diese Beobachtung stimmt mit derjenigen überein, welche Kaufmann (61) bei seinen Untersuchungen über Enkatarraphie von Epithel an Kämmen und Bärten von Hühnern und Hähnen anstellte. Kaufmann fand an allen Versuchsobjecten, dass der platte eingenähte Epithelstreifen nach einigen Tagen eine Bogenform annimmt, dass das Epithel, körperlich gedacht, eine Hohlrinne bildet, in deren Oeffnung von obenher sich ein Zapfen hineinsetzt (vergl. Fig. 5). Bereits im Anfange der zweiten Woche schliesst sich das Epithel nach oben, und wenn der Verschluss überall vollständig ist, so besteht ein epithelialer Balg, eine Alveole.

Aehnliche Beobachtungen machte Zielonko (48) bei seinen Untersuchungen über die Entwicklung und Proliferation von Epithelien; er brachte epitheliale Membranen, die er von der Hornhaut eines Frosches entnahm, in die Lymphsäcke desselben und sah bereits nach einer Woche, dass diese Membranen in durchsichtige, prall mit Flüssigkeit gefüllte, eiförmige Bläschen umgewandelt waren.

Aehnliche Vorgänge spielen sich offenbar bei der Proliferation des Epithels ab, das uns hier beschäftigt. An der Oberfläche des anfänglich verdickten Epithels bildet sich eine mehrschichtige Lage epithelialer Bälge, und zwar in der Weise, wie wir sie bei der Betrachtung der Fig. 5 beschrieben haben. Auf den Durchschnitten liegen die Alveolen mehr oder weniger dicht neben- und übereinander, dieselben sind mit Granulationszellen ausgefüllt. Zahlreiche Gefässe liegen an der inneren Alveolenwand und unterhalten ein nachbarliches Verhältniss mit den Epithelzellen, welche die Räume zwischen den Alveolen ausfüllen. **Diese Epithellager sind von ganz besonderer Bedeutung, denn von ihnen geht die Bildung der Cystenhöhle aus.**

Wir wiesen bereits oben darauf hin, dass die Epithelzellen in der Nähe der Alveolenwände mehr platt, parallel der Oberfläche angeordnet sind, im Innern der Alveolenzwischenräume dagegen unregelmässig und gelockert erscheinen. Bei genauer Durchsicht der Präparate (Fig. 6 und 7) findet man Stellen, an

welchen die Epithelzellen nicht nur gelockert, sondern in kugelige, gequollene Elemente umgewandelt oder bereits zerfallen sind. In Fig. 8 ist ein solcher Herd, an welchem die Epithelzellen im Zerfall begriffen sind, bildlich dargestellt. (Als beschreibend sei hinzugefügt, dass PZ polygonale Zellen, QZ aufgequollene polygonale Zellen, CK Colloidkugeln, V Vacuolen und $PZ^1$ zerfallene polygonale Zellen sind.) Dieser Herd (h) ist schon bei schwächerer Vergrösserung in Fig. 7 erkennbar.

Also auch hier wird die Beobachtung, welche wir an der äusseren Haut und an den Schleimhäuten machen, bestätigt: je weiter von den ernährenden Gefässen entfernt, um so mehr zeigen die Epithelzellen die Tendenz sich abzulösen und zu zerfallen.

Liegen mehrere solcher Herde nebeneinander, in welchen dieser Zerfallsprocess vor sich geht, so werden schliesslich die Zerfallsproducte der einzelnen Herde zusammenfliessen, und es entsteht auf diese Weise ein Hohlraum, die Cystenhöhle, wie wir sie in Fig. 7 innerhalb des Cystensackes finden.

Die Entstehung der ausgebildeten Cyste (Fig. 1), von welcher wir in unserer Betrachtung ausgingen, ist von dem bis jetzt gewonnenen Standpunkte aus leicht verständlich. Durch fortdauernde Secretion von Seiten der epithelialen Membran (Fig. 7) wird die Höhle immer praller mit Flüssigkeit angefüllt.

Die Cystenwand weicht dem Innendrucke und dehnt sich dadurch aus, so dass zunächst die engen Spalten zwischen den papillären Vorsprüngen (Fig. 7) sich zu Buchten verbreitern.

Je mehr sich die Spalten ausweiten, um so niedriger werden die Papillen; schliesslich verflachen die Buchten vollständig und bilden in ihrer Gesammtheit die grosse Cystenhöhle.

Nach dem bisher Gesagten darf es nicht mehr auffällig erscheinen, dass wir an der in Fig. 1 abgebildeten Cyste die Wurzelspitzen mit einer dicken Epithelschicht bedeckt finden, welche auf dem Durchschnitte einen alveolären Bau zeigt. Im Hinblick auf die von uns beschriebenen und bildlich dargestellten Entwicklungsstadien ist dieser Befund nicht überraschend, wohl aber in Anbetracht zahlreicher Beobachtungen, die an früher beschriebenen Zahnwurzelcysten gemacht worden sind. Die Zahnwurzeln wurden, wie gesagt, in vielen Cysten frei von Epithel, nackt und angefressen

gefunden; ein häufiger Befund, der bei den früheren Beobachtern die Vorstellung aufkommen liess, dass die Entwicklung der genannten Cysten regelmässig nach dem Typus Magitot zu stande käme. Wir behaupten jedoch, dass diese Blosslegung der Wurzelspitzen eine Secundärerscheinung ist, dass dieselbe erst nach fortschreitender pathologischer Veränderung des Cysteninhaltes in die Erscheinung tritt. Wir wissen, dass der Inhalt durch vorausgegangene entzündliche Vorgänge oft eitrig wird; infolge dieses eitrig-entzündlichen Processes kann das Epithel an allen Stellen der Cystenwand gelockert und abgestossen werden.

Am häufigsten wird dies im Bereiche der Wurzelspitze geschehen, weil die Eitererreger gewöhnlich durch die Wurzelspitze in die Cystenhöhle gelangen und hier zunächst in Thätigkeit treten. Davon im klinischen Theile mehr.

Die Bildung des Cystensackes ist auch nicht so einfach, wie sie von Magitot und seinen Anhängern angenommen wird. Im Gegensatze zu Magitot fassen wir den Cystensack als eine Neubildung, als Product eines fortdauernden Reizes auf. Der Reiz geht von dem Epithel aus, welches in das Granulationsgewebe hineinwuchert, hier als Fremdkörper wirkt und eine lebhafte Bindegewebsproduction hervorruft, derartig, dass sich zunächst Bindegewebszellen und dann Bündel von Bindegewebsfasern bilden, welche von zahlreichen Gefässen durchsetzt sind. Die einzelnen Stadien der Entwicklung, vom einfachen Granulationsgewebe bis zum ausgebildeten Cystensack, lassen sich an den Abbildungen Fig. 5—7 leicht verfolgen.

(Fortsetzung folgt.)

# Auszüge und Besprechungen.

**Hopewell Smith: On malignant disease of the peridental Membrane.** (The Lancet 1895, 6. Juli.)

Es giebt an „gesunden" Mahlzähnen, in der Regel von der Wurzeltheilung ausgehend, Neubildungen der Wurzelhaut, die allmählich den Raum zwischen den Zahnwurzeln ausfüllen und den Zahn lockern. Die subjectiven Symptome sind geringfügiger Natur, erstrecken sich meist über längeren Zeitraum, können aber auch plötzlich zu sehr starken Schmerzen anwachsen — secundäre Pulpitis (Referent) —, weshalb der Zahn dann zur Extraction kommt. Das mikroskopische Bild derartiger seltener Geschwülste hat Aehnlichkeit mit einem Rundzellensarkom und demnach, nach Verf., auch malignen Charakter, und glaubt er, dass bei versäumter Entfernung des Zahnes mit der Geschwulst Kiefersarkom entstehen könne. *Brubacher.*

---

**Scheild: A case of aneurism by anastomosis involving the vessels of the hard palate.** (Odont. Soc. Gr.-Brit. — Brit. Journ. Dent. Science, Nr. 682.)

Ein 57 Jahre alter Herr hatte 1893 seine Nase gebrochen und seitdem öfter an Epistaxis gelitten. Am 15., 16., 17. und 18. Januar d. J. hatte er heftige Blutungen aus dem Munde. Bereits am 17. Januar hatte der Arzt bemerkt, dass die Blutung stossweise kam, und am 16. Januar hatte man eine kleine Ulceration am Gaumen, dicht an der Alveole des linken zweiten Mahlzahnes gesehen. Am 18. Januar wurde Verf. zur Behandlung hinzugezogen. Er fand den Patienten bereits sehr bleich und bei schwachem Pulse. Man fühlte Pulsation unter der Ulceration; die Partie war etwas geschwollen, die Ränder der Schwellung nicht deutlich abgegrenzt. Ein grosses pulsirendes Gefäss hinter dem Tumor konnte man comprimiren, ohne dadurch die Pulsation im Tumor selbst zu ändern. Die Ulceration schien ganz oberflächlich zu sein, so, als ob sie infolge von Abrasion durch heisse Speisen oder durch ein Stückchen Knochen entstanden wäre. Obgleich die Pulsation sehr stark und die Schwellung sehr schwach, überhaupt kein Zeichen eines Sarkoms vorhanden war, so neigte Verf. doch der Ansicht zu, dass es sich um ein gefässreiches Sarkom handelte. An Aneurysma dachte er, hielt es aber nicht für wahrscheinlich, da es ein sehr seltenes Vorkommniss ist und weil die Ränder des Tumors so diffus waren. — Bei der Unbestimmtheit der Diagnose, und da es gewagt schien, in den Tumor einzuschneiden oder ihn zu cauterisiren, die Blutung aber auch auf jeden Fall zum Stehen gebracht werden musste, so entschied

Verf. sich für die Resection, worein Patient auch willigte. Demgemäss wurde das Stück des Oberkiefers, das den Alveolarfortsatz vom zweiten Schneidezahne bis nach hinten und den harten Gaumen bis zur Mittellinie umfasste, entfernt. — Die Tumorstelle am ausgesägten Stück war nach der Operation ganz zusammengesunken. Die mikroskopische Untersuchung ergab zahlreiche Blutgefässe, von denen einige Endarteriitis obliterans zeigten. Einige grosse Räume mit schwachen Wandungen, die mit Endothel überzogen waren, schienen erweiterte Venen zu sein. Von Sarkom oder Epitheliom keine Spur. Im weiteren nimmt Verf. noch Bezug auf Salter als einzigen Autor, der ähnliche Fälle erwähnt (in Holmes' „System of Surgery"). *Jul. Parreidt.*

---

**Karolyi: Diabetes mellitus. Diagnose nach einer Periost. ac. diffusa.** (Oesterr.-ungar. Vierteljahrsschr. f. Zahnheilk., April 1896.)

Karolyi berichtet über einen sehr interessanten Fall bei einer 49jährigen Frau mit kräftigem, sehr gutem Gebiss. Sie bekam Schmerzen am ersten Molar des rechten Oberkiefers, der nicht cariös war, verbunden mit leichter Schwellung über den Wangenwurzeln. Eine Incision verschaffte keine Besserung, vielmehr liess sich nach zwei Tagen constatiren, dass die Alveole des Zahnes fast ganz vereitert war; das Zahnfleisch hatte sich dementsprechend zurückgezogen und sah wie zerfetzt aus, der Zahn selbst war so lose geworden, dass er mit grosser Leichtigkeit entfernt werden konnte. Patientin stellte sich dann erst nach circa vier Wochen wieder ein, mit dem Berichte, dass es ihr recht schlecht gegangen sei; sie habe das Bett hüten müssen, weil die Extractionswunde nicht heilen wollte. Dass vielleicht eine Infection letzterer durch die Zange daran schuld gewesen sei, war mit Sicherheit auszuschliessen, und kam Karolyi die Vermuthung, dass eher Diabetes vorliegen könnte, was auch in der That der Fall war, wie eine Harnuntersuchung ergab. Es liessen sich 6,5 Proc. Zucker nachweisen und blieb dagegen eine sogleich eingeleitete Karlsbader Kur auch ohne Erfolg; Patientin verschied nach mehreren Wochen unter den gewöhnlichen Symptomen von Diabetes mellitus. *Dr. Jung.*

---

**Rosenthal: New treatement for pyorrhoea alveolaris.** (Dental Register, April 1896.)

Auf Grund von Beobachtungen bei Brückenarbeiten, die an Zähnen befestigt wurden, welche mit Alveolarpyorrhoe behaftet waren und die dann unter dieser Befestigung überraschend schnell ausheilten, schlägt Rosenthal eine neue Behandlungsmethode für die Pyorrhoe vor. Er legt Silberbänder um die Zähne, und zwar so, dass sie unter den Zahnfleischrand zu liegen kommen und

erzielte damit in mehreren Fällen in unglaublich kurzer Zeit (in einem Fall in fünf Tagen) vollständige Heilung (? der Ref.). Er stützte seine Methode auf die bekannten neueren Experimente, wonach metallisches Silber sich als ausserordentlich kräftiger Keimzerstörer erweist. *Dr. Jung.*

---

**Matlack: A suggestion on the origin of some cases of pyorrhoea alveolaris.** (Dental Register, Vol. L., May 1896, Nr. 5.)

In manchen Fällen mag wohl Syphilis eine prädisponirende Ursache der Alveolarpyorrhoe sein. Matlack hatte eine Dame in seiner Praxis, die sonst immer gesunde Zähne und gesundes Zahnfleisch gehabt hatte und bei der er 18 Monate nach ihrer Verheirathung Alveolarpyorrhoe fand. Sie hatte kurz zuvor auch eine schwere Iritis und Chorioiditis durchgemacht. Durch diesen Fall angeregt, untersuchte sodann Verf. 23 Syphilitische im Hospitale und fand bei 11 davon wirkliche Alveolarpyorrhoe.

*Jul. Parreidt.*

---

**Milbourne West: Two cases of gangrenous stomatitis, one ending fatally.** (Journal of British Dental Association, May 1896.)

West berichtet über zwei Fälle von Noma. Im ersten handelte es sich um eine 28jährige gesunde Frau, die anscheinend an gewöhnlicher Tonsillitis litt. Beide Tonsillen waren geröthet und geschwollen, die Halsdrüsen vergrössert, daneben bestanden beträchtliche Schmerzen und Unfähigkeit, den Mund zu öffnen und zu schlucken. Temperatur 102° F., keine Membranbildung und keine Albuminurie. Verordnung von Gargarismen und Tanninglycerin. Die Erscheinungen nahmen rasch zu, die linke Tonsille bedeckte sich mit Belag, der leicht entfernt werden konnte und eine ziemlich tiefe, geschwürige Excavation zu Tage treten liess, die mit Carbolglycerin geätzt wurde. Weiterhin wurden die rechte Tonsille und der weiche Gaumen mit ergriffen. Die Localbehandlung war von jetzt an mit grosser Schwierigkeit verknüpft. Es kam zur Zerstörung der ganzen Uvula und des Ueberzuges des harten Gaumens, worauf die Patientin plötzlich verschied. Gesammtdauer der Krankheit vier Tage. — Der zweite Fall betraf den 8jährigen Sohn der Vorigen, bei welchem die Krankheit unter ähnlichen Symptomen, aber in milderem Grade, auftrat. Beide Tonsillen waren ergriffen unter Bildung tiefer Geschwüre; auch der weiche Gaumen war an verschiedenen Stellen zerstört. Behandlung ausschliesslich mit Carbolglycerin und ab und zu Spülungen mit antiseptischen Lösungen. Heilung erfolgte nach zehn Tagen unter Verlust beider Tonsillen und eines Theiles des weichen Gaumens. *Dr. Jung.*

---

**Ashton: Hemorrhage, an interesting case in practice.** (Ohio Dental Journal, April 1896.)

Ashton berichtet über einen interessanten Fall von Nachblutung bei einer 44jährigen Frau, Mutter von vier Kindern Extrahirt wurde der erste untere Molar links ohne besondere Schwierigkeiten. Am nächsten Morgen schrieb der Ehemann, dass seine Frau während der Nacht viel Blut verloren hätte und bat etwas zu senden, um die Wunde zu verstopfen. Ashton sandte etwas pulverisirtes Eisen und Watte mit der Vorschrift, wie solches anzuwenden sei. Die Blutung stand dann bis Nachmittags, zu welcher Zeit Ashton gerufen wurde, mit der Angabe, dass die Frau sehr schwach sei. Nach neuerlicher Tamponade und Verabreichung von Ergotin stand die Blutung wieder für kurze Zeit, um gegen Abend mit erneuter Heftigkeit wieder aufzutreten. Ashton verordnete nun heisse Getränke und ein heisses Fussbad mit Senfmehlzusatz, worauf die Blutung sichtlich nachliess und in kurzer Zeit vollkommen stand. *Dr. Jung.*

---

**Dzierżawski** (Warschau): **Ein Fall von Contractur des M. pteryg. ext. infolge der Erkrankung eines Zahnes.** (Oesterr.-ungar. Vierteljahrsschr. f. Zahnheilk., April 1896.)

Patient, ein 33jähriger Beamter, war Dzierżawski überwiesen worden, mit der Bitte, die Reposition des anscheinend luxirten Unterkiefers auszuführen. Er klagte über Schwellung und schiefe Stellung des Gesichtes, welcher Zustand seiner Meinung nach infolge Schlafens bei einem nicht geschlossenen Fenster entstanden war. Status präsens: Unterkiefer nach links verschoben, so zwar, dass die Medianlinie etwa 1 cm nach links steht; rechte Wange dementsprechend etwas eingesunken, linke etwas erhaben. Patient kann den Mund ohne Beschwerden öffnen und schliessen, doch nicht in normaler Weite. Regio parotidea und retromandibularis rechts etwas geschwollen und auf Druck ein wenig schmerzhaft; durch Palpation lässt sich feststellen, dass auch bei geschlossenem Munde der rechte Condylus etwas nach vorne und aussen verschoben ist. Von den Zähnen ist nur der dritte obere Molar rechts cariös (Pulpa abgestorben) und nachweisbar periostitisch; bei Druck auf das geschwollene Zahnfleisch entleeren sich einige Tropfen dicken, übelriechenden Eiters.

Einseitige Luxation konnte nicht vorliegen, da in diesem Falle ja der Mund dauernd offen gestanden hätte; auch war ein ätiologisches Moment dafür nicht vorliegend; ebensowenig war die Annahme einer Fractur des aufsteigenden Astes gerechtfertigt, welche ähnliche Erscheinungen darbietet. Es blieb so nur die Wahrscheinlichkeit, dass es sich um eine Contractur des M. pteryg. ext. dext. handelte, welcher physiologisch ja bei der seitlichen

Verschiebung betheiligt ist; über das Maass der physiologischen Breite ging die Seitwärtsverschiebung ja auch nicht hinaus. Als Ursache war die Periostitis anzusehen, welche vom dritten Molaren ausgehend, sich in Form einer Entzündung der Nachbartheile speciell auch auf den genannten Muskel ausgebreitet hatte.

Extraction des Zahnes wurde nicht gestattet und erschien auch nicht gerade dringend nöthig, da der Abscess sich beim Sondiren entleert hatte. Spontanes Zurückgehen des Processes, wobei die Kaubewegungen aber noch für circa zehn Tage erschwert blieben. *Dr. Jung.*

**Charles S. Tomes: Further notes opon amalgams.** (Odontol. Soc. Gr.-Brit. — Brit. Journ. Dent. Scient., Vol. XXXIX, Nr. 682, 15. June 1896.)

In einer früheren Arbeit hat Tomes darauf aufmerksam gemacht, dass bereits erstarrtes Amalgam, durch Erwärmen wieder plastisch gemacht, sehr schnell wieder erstarrt und sich dann, wenn man einen Zahn damit gefüllt hat, nachträglich nicht weiter verändert. Die Erhärtung geschieht jedoch so schnell, dass es kaum gelingt, einen Zahn gut mit solchem Amalgam zu füllen. Tomes stellte nun an kleinen, breitgedrückten Scheibchen gewöhnlichen und aufgewärmten alten Amalgams durch Betrachtung unter dem Mikroskope fest, dass das Amalgam beim Hartwerden krystallisirt. Wahrscheinlich ist diese Krystallisation schuld daran, dass viele Amalgamfüllungen später nicht mehr anliegen. Altes, wieder plastisch gemachtes Amalgam krystallisirt aber so schnell, dass, nachdem die Füllung fertig ist, keine weitere Veränderung mehr folgt. Und mischt man derartiges Amalgam mit frischem, so krystallisirt die Mischung ebenfalls sehr schnell, ähnlich wie die gesättigte Lösung eines Salzes schnell krystallisirt, sobald man nur ein Krystall hineinfallen lässt. Deshalb schlägt Tomes vor, die Zahnhöhlen zum grössten Theile mit frischem Amalgam zu füllen, die Oberfläche aber aus aufgewärmtem herzustellen. Auf diese Weise erzielt man genauen Anschluss an den Wänden und verlässt die Füllung so, wie sie bleibt. Zur Noth kann man auch frisches Amalgam erwärmen und oben auflegen, da auch dieses schnell härtet. *Parreidt.*

---

**Talbot** (Chicago): **Dental and facial evidences of constitutional defect.** (Internat. Dent. Journ. vol. XVII, May 1896, Nr. 5.)

Ein Degenerirter ist, wissenschaftlich betrachtet, eine Person, deren Gehirn und Nervensystem nicht taktfest ist, infolge ererbter oder erworbener Fehler der Eltern. Die embryologischen Veränderungen zu einem höheren Typus der Gewebe haben bei ihr nur unvollkommen stattgefunden, und die Person zeigt daher die Tendenz, unter gewöhnlichen Verhältnissen im Kampfe ums Dasein das Geschlecht aussterben zu lassen. Verschiedene Abnormitäten,

die der Degenerirte zeigt, haben von Morel die Bezeichnung „Stigmata" erhalten. Die Knochen stehen bezüglich ihrer Grösse und Entwicklung ganz unter dem Einflusse des Nervensystems. Ein normal entwickeltes Knochensystem kennzeichnet gewöhnlich — alles übrige gleich gesetzt — eine gute Natur. Sind die Theile nicht in Harmonie, so erscheinen Stigmata der Degeneration. Lombroso behauptet, diese Stigmata kennzeichneten die Entarteten als eine besondere Klasse, worin die einzelnen Glieder sich weit vom elterlichen Typus entfernen, sich unter einander aber so nähern, dass sie einen besonderen „Typus" ausmachen. Dagegen ist jedoch zu bemerken, dass Stigmata bei normalen Personen als Ausdruck von Factoren, die ganz ausserhalb des Gebietes der Entartung wirken, oft genug vorkommen. Je höher und älter die Civilisation, um so ausgeprägter die Zeichen der Entartung. Demgemäss werden, wie Verf. angiebt, in Europa mehr Stigmata beobachtet als in Amerika, unter dem Adel mehr als beim Volke.

Da die Functionen des Nervensystems nicht darauf beschränkt sind, Bewegung und Empfindung zu vermitteln, sondern auch im Controliren der Ernährung bestehen, so können Defecte im Nervensysteme Akromegalie oder auch Hemmungen in der Entwicklung erzeugen.

Die Prostituirten sollen von allen Entarteten die entschiedensten Stigmata darbieten. Lombroso zählte bei 50 Prostituirten 26 mit übermässig entwickeltem Unterkiefer, 23 mit Plagiocephalie, 8 mit asymetrischer Nase, 40 mit vorragendem Jochbogen. Verf. untersuchte 30 Insassen des Chicagoer Zuchthauses und fand zehnmal V förmigen Kiefer, 17 mal theilweise V förmigen, siebenmal halb V förmigen, 27 mal sattelförmigen, zehnmal theilweise sattelförmigen, zehnmal halbsattelförmigen Kiefer. Die Zähne waren bei allen unregelmässig und dabei stark zerstört: 16 Personen zeigten Entfärbung des Schmelzes, 9 Abrasion, „supernumeräre Tuberkel" waren zahlreich vorhanden, 8 Personen hatten keine Weisheitszähne im Oberkiefer, 6 keine im Unterkiefer. Hypertrophie des Kiefers und Alveolarfortsatzes war allgemein. — Bei 1977 Idioten fand Verf. 1095 mal (55,3 Proc.) normalen Kiefer, 152 mal (7,6 Proc.) vergrösserten, 92 mal (4,6 Proc.) vorragenden Unterkiefer, 159 mal (7,9 Proc.) vorragenden Oberkiefer, 318 mal (16 Proc.) hohen Gaumen, 236 mal (6,5 Proc.) V förm. Kiefer, 31 mal Daumensaugkiefer, 207 mal sattelförmigen Kiefer, 71 mal abnorm kleine Zähne. — Bei 1935 Taubstummen: 901 (45,3 Proc.) normale, 305 zu grosse Kiefer, 92 vorragende Unterkiefer, 205 vorragende Oberkiefer, 418 hohen Gaumen, 169 V förmige Kiefer, 192 theilweise V förmige, 203 sattelförmige Kiefer, 113 Personen mit zu kleinen Zähnen. Wir führen nur diese Zahlen

an als Beispiele aus mehreren Tabellen, die uns vorliegen. Verf. geht dann auf andere Stigmata (Kopf, Ohren, Schilddrüse u. s. w.) ein, bespricht die Eigenthümlichkeiten der Genies und erörtert ferner die Akromegalie, die Empfindlichkeit, die Lipomatose oder krankhafte Corpulenz der Kinder, Entartung des Nervensystems nach dem 40. Jahre, Entartung der Nasenhöhle u. s. w. In den letzten Abschnitten spricht er über das Zahnen, Abrasion und Zerfall der Zähne.

Hinsichtlich des Zahnens meint Verf., er sei überzeugt, dass die Kinder, die beim Zahnen irgendwelche krankhafte Complicationen zeigen, das Opfer angeborener oder erworbener neurotischer Constitution seien. Man müsse in solchen Fällen das Zahnfleisch einschneiden, habe sich dabei aber auf gefährliche Blutungen gefasst zu machen, denn auch die Haemophilie sei ein Zeichen der Entartung. Die Abrasion hält er für auffallend abhängig vom Nervensystem. In einem Asyl hätten 332 an Dementia paralytica Erkrankte sämmtlich Abrasion gezeigt, ebenso 47 Atactische. Auch 17 Atactische, die Verf. in der Privatpraxis zu behandeln hatte, zeigten sämmtlich Abrasion. Durch Störung in den trophischen Nervencentren werde die Ernährung beeinträchtigt, und nicht nur Nägel, Haare und Haut würden afficirt, sondern auch die Zähne nutzten sich ab. Auch die Zahncaries werde durch nervöse Störungen verschuldet. Man kann oft beobachten, dass die Zähne eines Menschen sich viele Jahre nur mässig zur Erkrankung geneigt zeigen, dann plötzlich schlecht werden, wenn eine Nervenstörung eintritt, um mit Beseitigung dieser auch ihre Neigung zur Caries wieder zu verlieren. Wo keine günstigen Bedingungen zur Entwicklung von Mikroorganismen im Munde vorhanden sind, kommt es bei Nervenkranken zur Abrasion, sonst zur Caries.

[Aus den Angaben des Verf.'s ist natürlich nicht zu folgern, dass Abrasion u. s. w. nur bei Nervenkranken vorkomme; aber es ist doch möglich, dass sie bei diesen sich häufiger finde, als gewöhnlich. Auf jeden Fall verdient der trophische Einfluss des Nervensystems auf die Zähne weit mehr beachtet zu werden, als es bisher geschehen ist. Ref.] *Jul. Parreidt.*

# Kleine Mittheilungen.

**Auszeichnung.** Herrn Dr. W. Sachs, approb. Zahnarzt und Lehrer am zahnärztlichen Institut der königl. Universität in Breslau, ist der Charakter als Professor verliehen worden.

**Ueber Phosphornekrose und die Entfernung des erkrankten Oberkiefers vom Munde aus.** Prof. Riedel aus Jena hielt über dieses Thema auf dem 25. Congress der deutschen Gesellschaft für Chirurgie einen Vortrag (Münchener med. Wochenschr. 1896, Nr. 25). Er hat in den letzten acht Jahren 24 Patienten an Phosphornekrose behandelt. Die Erkrankung betrifft nicht nur die Kiefer, sondern auch die Extremitätenknochen. An diesen äussert sie sich als abnorme Brüchigkeit. So behandelte Riedel einen Kranken, der in späteren Jahren an einer Nekrose litt und der vorher 13 Fracturen gehabt hatte. Bei einem anderen Kranken, der früher Phosphorarbeiter gewesen war, dann aber 19 Jahre nichts mit Phosphor zu thun gehabt hatte, brach bei einer Zahnextraction der Kiefer mitten durch. Acht Wochen darnach exstirpirte Riedel den ganzen Kiefer; es zeigte sich, dass an der Bruchstelle durch vorausgegangene Erkrankung ein grosses Loch entstanden war. Zur Nekrose kommt es am erkrankten Knochen erst durch septische Infection des Knochens. Riedel operirt frühzeitig und erzielt gute Erfolge. Seine 24 Kranken sind sämmtlich geheilt, während früher 25 Proc. der Fälle zu Grunde gingen.

---

**Ueber Fisteln des Ductus Stenonianus.** Nicoladoni hat (wie in der Münchener med. Wochenschr. 1896, Nr. 25, vom 25. Chirurgencongress berichtet wird) den Ductus Stenonianus mit erstarrenden Massen injicirt und dabei gefunden, dass der Ductus nach seinem Eintritt in die Drüse nahezu senkrecht nach abwärts verläuft, während von der Seite kleinere Gänge in ihn einmünden. Man kann einen buccalen, masseteren und glandulären Theil des Ganges unterscheiden. — In einem Falle der Praxis fand Nicoladoni den buccalen Theil narbig verschlossen; er legte daher den masseteren Theil frei und pflanzte diesen in die Mundschleimhaut ein. Eine massetere und eine glanduläre Fistel brachte Nicoladoni operativ zur Heilung. Für die Fälle, wo ein narbiger Verschluss der masseteren und glandulären Partie besteht, empfiehlt Nicoladoni nach Leichenversuchen, durch Bildung eines mucös-muskulären Lappens, der nach hinten umgeklappt und mit dem centralen Theile vereinigt wird, den Verschluss der Fistel und die Wiederherstellung eines Ganges zu bewirken.

---

**Tödtlich verlaufende Synkope nach einer Zahnextraction.** Eine Frau (Alter nicht angegeben) liess sich am 13. Mai von Thomas Hodgson einen Zahn (den ersten Mahlzahn unten links) ausziehen und wurde unmittelbar darauf ohnmächtig. Man gab ihr Branntwein, jedoch ohne Erfolg, da die Kranke nach ein bis zwei Minuten todt vom Stuhle fiel. Die zwei Tage später vorgenommene Obduction ergab eine grosse Fettanhäufung unter dem Pericardium. Die Coronararterien erschienen gesund. Beide Ventrikel bleich und schlaff. Die Wandung des linken Ventrikels besonders dünn und anämisch. Die Musculi papillares zeigten die charakteristische Streifung der fettigen Degeneration, die wahrscheinlich auch die Ursache der Synkope gewesen ist. (Journ. of the Brit. Dent. Ass. 1896, S. 383.)

---

**Ein neues französisches zahnärztliches Journal.** Seit diesem Jahre erscheint bei J. Périé & Fils in Toulouse eine Monatsschrift unter dem Titel: Archives nationales de Stomatologie et d'Art dentaire, organe de l'École et des Praticiens de Bordeaux. Diese Erscheinung verdient besonders deshalb beachtet zu werden, weil es ein Unternehmen von Zahnärzten der Provinz ist, während die bisherigen Journale sämmtlich von Paris ausgingen.

---

Druck von A. Th. Engelhardt in Leipzig.

*XIV. Jahrgang. 10. Heft.* *October 1896.*

# Deutsche Monatsschrift

für

# Zahnheilkunde.

*[Nachdruck verboten.]*

## Ueber das Eindringen von Fremdkörpern in Trachea und Oesophagus.[1])

(Mit Berücksichtigung der zahnärztlichen Praxis.)

Von

Prof. Dr. **Klaussner,**

Vorstand der chirurgischen Universitätspoliklinik zu München.

Das Eindringen von Fremdkörpern in den Pharynx und Larynx, den Oesophagus und die Trachea giebt gar nicht so selten Veranlassung zu ärztlichem Eingreifen.

Alle möglichen Fremdkörper haben sich schon in den Luft- und Speisewegen vorgefunden und neben den häufig beobachteten, wie einem grossen Bissen Fleisch, einem spitzen Knochenstücke, einer Fischgräte, einer Nadel, einer Bohne, einer Münze, einem Ringe finden sich die seltensten Gegenstände; so liest man von Blutegeln, die, mit dem Trinkwasser in die Trachea gelangt, sich dort ansaugten, von lebenden Fischen, die beim Verschlucken in der Speiseröhre stecken blieben, weiterhin von lebenden Kanarienvögeln, Rosenkränzen und Wasserhähnen, die Irre verschlungen hatten.

[1]) Vortrag, gehalten anlässlich des zehnjährigen Stiftungsfestes des Vereins bayerischer Zahnärzte am 28. Juni 1896 in München.

Es sei erwähnt, dass man die Fremdkörper, um eine bessere Uebersicht über dieselben zu haben, nach Adelmann in zwei Gruppen einzutheilen pflegt, nämlich in solche mit rauhen, spitzen, schneidenden Oberflächen und in solche mit mehr glatter Oberfläche. Beide Arten werden auch in der zahnärztlichen Praxis beobachtet; kann es sich doch gerade bei dieser leicht ereignen, dass ein Fremdkörper in die Tiefe gelangt und sofort oder auch späterhin zu schweren Erscheinungen führt.

So kann ein Zahn bei der Extraction abbrechen und das abgebrochene Stück aspirirt werden oder in den Oesophagus gelangen, ein gezogener Zahn kann der Zange entgleiten, wenn der Patient unruhig ist, oder es bricht ein Stück der Zange ab, oder es bricht eine Separirfeile unversehens; endlich können sich Piecen mit ein oder mehreren Zähnen oder auch ganze künstliche Gebisse lockern und in den Schlund gerathen, oder aber es gelangt unglücklicher Weise bei Narkotisirten Blut, Erbrochenes, ein zur Reinigung der Mundhöhle verwendeter Schwamm in die Tiefe und giebt zu Stickbeschwerden Veranlassung.

In allen diesen Fällen ist ein zielbewusstes, sicheres, meist auch rasches Eingreifen nöthig. Es dürfte daher nicht ohne Interesse sein, ein Bild von den Erscheinungen, die Fremdkörper in der Luft- und Speiseröhre hervorrufen, über die weiteren Veränderungen, die solche Gegenstände im Organismus mit sich bringen und endlich über die einzuschlagende Therapie zu entwerfen. — Dasselbe lässt sich in dieser Stunde nur in kurzen Umrissen zeichnen, und wird es sich empfehlen, dabei zwei Gruppen ins Auge zu fassen, deren erste die in den Larynx und die Trachea, deren zweite die in Pharynx und Oesophagus gelangten Fremdkörper berücksichtigen soll.

## I. Ueber Fremdkörper im Larynx und Trachea.

Das Eindringen von Fremdkörpern in den Larynx und die Trachea ereignet sich am häufigsten bei tiefen Inspirationen während des Lachens, des Schreiens im Schreck, beim Niesen zur Zeit des Mahles, oder wenn gerade irgend welche Gegenstände zufällig im Munde gehalten werden.

Auch in der Berauschung und in der Betäubung vermag die Aspiration eines Fremdkörpers zu erfolgen, daher der Rathschlag,

während jeder Narkose künstliche Gebisse zu entfernen, wohl zu beachten ist.

Die Giesskannenknorpel weichen bei tiefem Einathmen sehr weit auseinander, woraus sich die Möglichkeit des Eindringens grösserer Fremdkörper, so z. B. von Stücken eines Gebisses, erklärt. (König.)

Die Stimmritze, normaler Weise einen engen, länglichen Spalt vorstellend, erweitert sich beim erwachsenen Manne während des Schreiens im Maximum bis auf einen 1,4 cm weiten Rhombus, beim Weibe und Knaben betragen die Maasse 4/5 des angegebenen Werthes. (Rauber.)

Die Trachea schwankt in ihrer Weite zwischen 1,5 bis 2,7 cm, je nach dem Individuum. Der rechte Hauptbronchus ist, wie ja bekannt, weiter, kürzer und mehr senkrecht gestellt als der linke; daher kommt es, dass Fremdkörper, wenn sie überhaupt so tief eindringen, meist in diesem stecken bleiben.

Von den flüssigen Fremdkörpern sind, abgesehen von Wasser, anderweitigen Getränken und flüssigen Nahrungsmitteln — man spricht bei deren Eindringen davon, dass sich jemand „überschluckt" habe, dass ihm etwas in „den unrechten Hals" gekommen sei — besonders Blut, Eiter und Erbrochenes zu nennen.

So kann Blut eindringen bei Extraction mehrerer Zähne oder Eiter in die Trachea gelangen beim Platzen oder unvorsichtigen Eröffnen eines Abscesses, der in Mund- oder Rachenhöhle sich entwickelt hat.

Nicht zu grosse Mengen Flüssigkeit werden ausgehustet oder resorbirt; grössere Massen dagegen bedingen Erstickungsanfälle, die um so bedenklicher werden, wenn sich der betreffende Patient unter Einwirkung der Narkose befindet. Man hat also bei Operationen an Zähnen und im Munde überhaupt für oftmalige Entfernung derselben mittelst gestielter Tupfer, unter Zuhilfenahme eines Mundsperrers, Sorge zu tragen; auch darf die Narkose in solchen Fällen nicht zu tief gehalten werden, oder man wendet noch vortheilhafter die sogenannte combinirte Morphium-Chloroformnarkose an, damit Patient auf künstliche Erregung von Hustenbewegungen oder schon auf blosses Anrufen hin die aspirirte Flüssigkeit heraufzubefördern vermöge.

Bei wagerechter Körperhaltung fliessen Blut und erbrochene Massen direct in den Kehlkopfeingang hinein und obturiren ihn auf diese Weise. In solchen Fällen ist für Seitenlage des Kopfes, Oeffnen des Mundes und Auswischen der Flüssigkeiten Sorge zu tragen.

Sind grössere Mengen bereits eingedrungen und schwerere Suffocationserscheinungen da, so muss die Tracheotomie sofort vorgenommen werden und ist die Entfernung der eingedrungenen Massen durch Ansaugen mit einem Katheter anzustreben. Auch bei grösseren weichen Fremdkörpern, die durch ihr Volumen die Trachea verstopfen oder die durch den von ihnen erregten Stimmritzenkrampf Erstickung veranlassen, muss der Luftröhrenschnitt vorgenommen werden.

Während flüssige Fremdkörper, in geringer Menge in die Trachea gelangt, nur zu vorübergehenden Reizerscheinungen führen, in grösserer Menge aufgenommen, aber baldigst schwere Suffocationserscheinungen veranlassen, ist das Symptomenbild, das ein eckiger, spitziger in der Luftröhre befindlicher Fremdkörper mit sich bringt, meist ein ganz anderes, wechselvolleres.

Bevor wir auf dasselbe näher eingehen, sei erwähnt, dass die Tiefe des Eindringens des Fremdkörpers sich nach dessen Grösse und Gestalt zu richten pflegt. Grössere Gegenstände bleiben im Larynx, in den Morgagnischen Taschen, in der Luftröhre stecken, kleinere wandern tiefer, bis in die Bronchien. Durch im Lungengewebe bedingte Veränderungen, Eiterungsprocesse u. s. w. können sie sich mitten in diesem einnisten, oder dasselbe durchbrechen und somit in den Pleuraraum gelangen.

Was die Häufigkeit der Localisation betrifft, sei erwähnt, dass nach einer von Ahronsohn mitgetheilten Statistik über 170 Fremdkörper 56 auf den Larynx, 45 auf die Trachea, 69 auf die Bronchien treffen.

Von den durch das Eindringen eines Fremdkörpers, der sich mit seinen Spitzen und Kanten in der Schleimhaut verfängt, bedingten Symptomen ist als das hervorstechendste der Husten zu nennen, der in fast keinem Falle fehlt; anfänglich gewöhnlich trocken und quälend, führt er späterhin zu schaumigem, blutigem, selbst eitrigem Auswurf und kann so hochgradig convulsivisch werden, dass durch ihn der Tod herbeigeführt wird.

Die Erscheinungen dauern aber oft nur so lange, als der Fremdkörper in der Luftröhre steckt und hören auf, wenn er tiefer eingedrungen ist. Dadurch darf man sich nicht irreführen lassen und sich der Meinung hingeben, der Fremdkörper sei, ohne dass es bemerkt wurde, ausgehustet worden oder mit dem Stuhle abgegangen.

Wie man durch eine solche Intermission der Erscheinungen getäuscht werden kann, dafür bietet ein von Marow citirter Fall ein lehrreiches Beispiel:

Einem Chemiker geriethen während des Hustens vier aus einem zusammenhängenden Stücke Elfenbein bestehende künstliche Zähne nebst der silbernen Befestigungsklammer in den Kehlkopf. Ausser den asthmatischen Anfällen, woran Patient schon von Kindheit an litt, traten keine Beschwerden auf, so dass er glaubte, die Zähne seien mit dem Stuhle abgegangen. 13 Jahre später trat nach dreivierteljährigem Fieber infolge acuter Pleuritis Exitus letalis ein und wurde das Gebiss bei der Autopsie frei in der Brusthöhle liegend gefunden.

Ambler erwähnt einen Fall, in dem ein Knochensplitter nach einem Jahre ausgehustet wurde.

Stockes erzählt von einem, in dem der Fremdkörper nach 17 Jahren, Hösslin von einem, in dem er erst nach 35 Jahren entleert und somit Heilung erreicht wurde.

So glücklich geht es nicht immer; viel häufiger findet man, dass schweren Stickanfällen vollständige Ruhe für kürzere oder längere Zeit folgt, dann aber neue Stickanfälle auftreten, mit Convulsionen, blaurother Verfärbung des Gesichtes, Anschwellen der Venen an Stirn und Hals, Injection der Augen, Auftreten von Bewusstlosigkeit, Erkalten der Extremitäten, welchen Erscheinungen der Tod folgt.

Ausser dem Husten findet man mehr oder weniger Athemnoth je nach Lage und Grösse des Fremdkörpers, Schmerzen im Verlaufe der Luftwege, weiterhin Heiserkeit, rauhe, unterdrückte Stimme; auch Rasseln ist ab und zu zu hören.

Wird der Fremdkörper durch den Luftstrom in der Trachea auf- und niederbewegt, so hört man oft, besonders mittelst des Stethoscopes, ein deutliches Klappern oder aber man spürt mit dem aufgelegten Finger deutlich das Hin- und Herfahren.

Sitzt der Fremdkörper tiefer, meist, wie schon erwähnt, in dem weiteren rechten Bronchus, so hört man pfeifende, klappernde und später, durch die Exsudation bedingt, rasselnde Geräusche.

Sitzt der Gegenstand in einem Bronchialaste, und ist die Luftzufuhr zu dem betreffenden Lungengebiete abgesperrt, dann ist circumscripte Dämpfung nachweisbar.

Merkwürdigerweise wurde auch in manchen Fällen von Fremdkörpern in den Luftwegen Zellgewebsemphysem in den unteren Parthien des Halses wahrgenommen, und zwar, ohne dass die Luftwege durch den Fremdkörper verletzt worden waren. Schuh nimmt an, dass ursprünglich durch die Hustenanstrengungen ein interstitielles Lungenemphysem entsteht, welches längs der Bronchien in das Zellgewebe des Mediastinum sich ausbreitet und von da in das Zellgewebe des Halses hinaufwandert.

Was die weiteren Folgen nach dem Eindringen eines Fremdkörpers in die Luftwege anlangt, so kann entweder bald nach dem Eindringen der Patient unter stürmischen Suffocationserscheinungen zu Grunde gehen, oder die Erstickung erfolgt langsam durch beträchtliche Behinderung von Lufteintritt in die Lungen, oder es kommt zur Entzündung der Kehlkopf-, Luftröhren- oder Bronchialwandungen mit nachfolgender Eiterung und Abscessbildung. Der glücklichste Ausgang ist der Durchbruch eines solchen Abscesses nach aussen, doch erfolgt derselbe selten; viel häufiger kommt es zu Gangrän der Lunge, zu Empyen der Pleurahöhle und Tod durch Sepsis.

Ist ein Fremdkörper in die Luftwege eingedrungen, so ist das therapeutische Handeln klar vorgeschrieben: der Fremdkörper muss entfernt werden. Die einfachste Therapie ist auf den ersten Blick hin die Inversion. (Johnson.) Patient wird horizontal gelagert, der Kopf hängt über den Rand der Lagerstätte nach rückwärts herunter und in dieser Stellung wird durch Erregen von Husten, Niesen, Erbrechen der Fremdkörper herauszubefördern versucht. Doch ist diese Manipulation, ebenso wie das Verabreichen eines Brechmittels oder das directe Stellen auf den Kopf immerhin unsicher in dem Erfolge. Kurz in Florenz geht so vor, dass er den durch aspirirten Fremdkörper in Stickgefahr befindlichen Patienten quer über das Bett legt mit vorn übergebeugtem Oberkörper und gleichzeitig auf den Boden ge-

stützten Händen. Er lässt die Patienten in dieser Stellung tief inspiriren und husten. So ist es ihm schon ein paarmal gelungen, den Fremdkörper durch spontane Expectoration zu entfernen.

Da man nun nicht wissen kann, ob nicht bei diesen Manipulationen der Fremdkörper sich so verlagert, dass sofortige Sticknoth auftritt, ist es empfehlenswerth, stets alles für die Tracheotomie Nöthige bereit zu halten.

Ausser bei hoch im Larynx sitzenden Fremdkörpern, die auf Untersuchung mit dem Kehlkopfspiegel hin direct mit einer Zange gefasst werden können, wird die Tracheotomie überhaupt das einzige rationelle Verfahren sein und wird dieselbe auch dann vorgenommen werden müssen, wenn der Fremdkörper nach seinem Eindringen auch keinerlei schlimme Symptome mit sich bringt. Wie gefahrvoll ein langes Zuwarten ist, beweisen die vorhin angeführten Beispiele.

Also selbst auf das Risico hin, den Fremdkörper nicht zu finden, ist der Luftröhrenschnitt auszuführen, zudem die Operation, gut ausgeführt, ja gerade nicht zu den gefährlichen zu rechnen ist.

Abgesehen davon, dass in vielen Fällen schon der Schmerz und Hustenreiz zu baldigem Eingreifen auffordern, soll die Operation möglichst kurze Zeit nach der Aspiration vorgenommen werden, ehe das Corpus alienum weiter in die Tiefe vorgedrungen ist.

Gar nicht selten findet man nun, dass nach Eröffnung der Luftröhre der Fremdkörper durch einen heftigen Hustenstoss herausgeschleudert wird. Dies gilt namentlich für glatte Fremdkörper, wie Bohnen, Münzen, Perlen u. s. w. Ein andermal sieht man nach Eröffnung der Trachea von einem Fremdkörper nichts, sei es, dass er — ohne Wissen des Patienten schon zu Tage gefördert wurde — sei es, dass er so hoch oben im Larynx oder so tief unten an der Bifurcation steckt, dass man ihn nicht zu sehen vermag. In diesen Fällen muss man eine genaue Sondirung nach oben und unten vornehmen und wird so einmal eine Nadel, einen spitzen Knochen im Kehlkopf eingeklemmt oder eine Glasperle, einen Knopf im Bronchus (besonders rechten) stecken finden.

Erstere sucht man nun von der Wunde aus oder auch von oben her unter Leitung von der Wunde aus mittelst Korn- oder

Polypenzangen zu fassen und zu extrahiren, letztere versucht man in gleicher Weise zu bekommen, oder — wenn nicht fassbar — zunächst mittelst Haken oder gebogenem Drahte zu lockern.

Ein Fall, der hier Erwähnung finden möge, ist von Croly citirt: Ein Gebiss mit sieben Zähnen war während eines epileptischen Anfalles in den Larynx gelangt und hatte Sticknoth verursacht. Es wurde die Tracheotomie vorgenommen, von der Wunde aus eine Zange in den Larynx eingeführt, das Gebiss gelockert und in die Mundhöhle zurückgeschoben und von hier mit dem Finger extrahirt.

Findet man keinen Fremdkörper vor, so muss die Wunde für die nächste Zeit offen gehalten werden, um dem Fremdkörper, wenn er sich lockert, leichten Ausgang zu ermöglichen. Zu dem Zwecke legt man eine recht grosse Canüle ein oder vernäht die Schnittränder der Trachealwunde mit der äusseren Haut.

Bei diesem Verfahren wurde schon öfter beobachtet, dass der Fremdkörper gelegentlich eines Hustenanfalles in weitem Bogen herausgeschleudert wurde, ja, dass man ihn im Bette des Patienten vorfand, ohne dass man wusste, in welcher Weise er zum Vorschein kam.

Von den Operationen, die allenfalls durch tief in der Lunge sitzende, Gangrän und Empyem bedingende Fremdkörper geboten werden, kann hier nicht die Rede sein.

## II. Ueber Fremdkörper im Pharynx und Oesophagus.

Häufiger und leichter als in die Luftwege gelangen die Fremdkörper in die Speisewege. Fremdkörper, die in den Schlund kommen und auf dem Wege zum Magen stecken bleiben, wirken entweder „obturirend auf den Nahrungsschlauch oder comprimirend auf die Luftwege", oder es kommt zu Verletzungen in den Speisewegen.

Grosse, weiche Gegenstände bleiben gerne in den oberen Theilen der Speiseröhre stecken, spitze, eckige Körper verfangen sich in der ganzen Länge derselben, haben jedoch ihre besonderen Lieblingssitze.

Mouton, der zahlreiche Gypsabgüsse von Speiseröhren anfertigte, wies nach, dass es besonders drei Stellen des Oesophagus

sind, die unter normalen Verhältnissen eine Verengerung darbieten, und daher gerne Veranlassung zum Hängenbleiben von Fremdkörpern geben. Diese engen Parthien entsprechen 1) der Höhe des Ringknorpels, 2) der Bifurcationsstelle der Trachea und der Aortenkreuzung und 3) der Zwerchfellspassage. — Besondere Schwierigkeiten für den Durchgang der Speise entstehen selbstverständlich bei pathologischen Verengerungen; ein Steckenbleiben der Nahrungsmittel bietet für die Therapie hier die grössten Schwierigkeiten.

Das klinische Bild zeigt sich nun wesentlich verschieden, je nachdem ein weicher, voluminöser oder ein harter, kleinerer, spitzer Fremdkörper sich in den Deglutitionswegen befindet.

Fassen wir zunächst ersteres Bild ins Auge. Hier werden die Erscheinungen der Sticknoth sofort gegeben sein. Es kommt zum Würgen und Erbrechen, Patient ist unruhig, ängstlich, er wird cyanotisch und kann schliesslich durch Erstickung zu Grunde gehen. Dies ist namentlich der Fall, wenn der Fremdkörper am Aditus pharyngis gelagert ist; hat er seinen Sitz etwas tiefer, so sind die Erscheinungen des Verschlusses in der Regel weniger ausgesprochen. Schmerz fehlt, Patient klagt aber über das Gefühl von Druck; in manchen Fällen ist der Nahrungsschlauch völlig abgeschlossen, in anderen geht wenigstens etwas Flüssigkeit neben dem Fremdkörper in den Magen.

Da bei dem Verschlucken voluminöser Gegenstände die Sticknoth eine augenscheinliche und Gefahr im Verzuge ist, versucht auch der Laie sofort einzugreifen und vielen auf diese Weise Bedrohten ist durch einen herzhaften Schlag auf den Rücken mit Lockerung des steckengebliebenen Bissens schon das Leben gerettet worden.

Ist ein Arzt zur Stelle, so wird er den Mund, wenn nöthig, gewaltsam öffnen und zunächst — selbstverständlich mit gehöriger Vorsicht, um nicht gebissen zu werden — mit dem Zeigefinger möglichst tief gegen den Rachen eingehen und, wenn ausführbar, gleich den Fremdkörper vorziehen.

Gelingt es auf diese Weise nicht, so versucht man, den Gegenstand mit einer Schlundzange zu fassen und in toto oder partiell hervorzubringen; letzteren Falles lockern sich oft die

verkleinerten Stücke von selbst, so dass sie leicht zu entfernen sind.

Weiss man sicher — und die Anamnese ergiebt dies ja sehr oft — dass es sich um einen ganz weichen fremden Körper — ein Stück Wurst, einen Knödel, eine Kartoffel handelt, so lässt sich derselbe — nach Dupuytren's Vorgang von aussen her durch Kneten und Walken zerdrücken oder doch in eine Form bringen, dass er leichter verschluckt werde.

Ist ein solcher Fremdkörper nicht nach oben zu bringen, so darf man ihn vorsichtig in den Magen stossen. Man benutzt dazu eine Magensonde oder eigene Instrumente, sogenannte Schlundstösser.

Es gehört zu den immerhin selteneren Vorkommnissen, dass ein Patient an einem verschluckten voluminösen Gegenstand zu Grunde geht.

Viel gefährlicher sind grosse eckige und kleine rauhe, spitze Fremdkörper. Sie spiessen sich höher oben oder tiefer unten nur wenig oder auch weit in die Speiseröhrenwandung ein und setzen so Verwundungen dieser und ihrer Umgebung.

Hat sich ein spitzer Gegenstand, ein Zahn, das Stück einer Pièce mit Haken in dem Oesophagus festgehakt, so wird Patient meist einen stechenden, bohrenden, fixen Schmerz verspüren, der bei Aufnahme von Speise und Trank, beim Uebergleiten derselben, noch vermehrt wird, obwohl das Schlucken meist gut vor sich geht.

Da das Gefühl von Wundsein oft noch längere Zeit vorhanden ist, auch wenn der Fremdkörper schon seit geraumer Zeit nicht mehr an Ort und Stelle sitzt, werden gerade in solch schlimmen Fällen in der Annahme, der Fremdkörper sei doch schon weg, genaue Untersuchungen zum Schaden der Patienten unterlassen. So kommt es dann weiterhin zu schweren Schädigungen. Der Fremdkörper durchbohrt den Oesophagus langsam und je nach dem Orte des Durchbruches und der Art des Fremdkörpers folgen nun üble Zufälle.

Es kann zur Entzündung des mediastinalen Bindegewebes um den Oesophagus mit Oedem, zu einer Perioesophagitis kommen oder es erfolgt ein Durchbruch des Fremdkörpers in den Pleuraraum, mit Pleuritis und Pneumothorax, oder ins Pericard, in die Trachea, in die Lungen.

Auch die grossen Schlagadern, der Arcus aortae, die Aorta descendens, die Arteria pulmonalis, die A. intercostalis, die Carotis und die rechte Subclavia wurden schon durchspiesst und gingen die Patienten kürzere oder längere Zeit nach Aufnahme des Fremdkörpers an einmaliger oder öfter auftretender Blutung zu Grunde. (Signal- und Alarmblutungen.)

Häufiger als Blutungen bringen aber Abscesse, Empyeme, Pericarditis und Lungengangrän im Anschluss an verschluckte Fremdkörper die Patienten an den Rand des Grabes oder in dasselbe.

Die Diagnose eines verschluckten, spitzigen, eckigen Fremdkörpers ist meist nicht schwer. In erster Linie ist selbstverständlich die Anamnese zu berücksichtigen, die ja wohl in den meisten Fällen sichere Auskunft giebt, sowohl über die Art, als das Eindringen, als auch die Localisation des Gegenstandes.

Weiterhin wird man eine vorsichtige Sondenuntersuchung in zweifelhaften Fällen anschliessen, recht vorsichtig deshalb, damit man den Fremdkörper nicht noch weiter einbohre; namentlich beim Gebrauche dicker Sonden könnte dies passiren, während dünne hinwiederum sehr leicht an dem Körper vorübergleiten. In manchen Fällen fühlt man bei Betastung des Halses von aussen den Fremdkörper in der Tiefe.

Immerhin muss man auf Täuschungen gefasst sein und es dürfte lehrreich sein, diesbezüglich ein paar Beispiele anzuführen.

So erzählt Dr. Sawitzki einen Fall: Er wurde Nachts zu einem 55jährigen Herrn gerufen, der infolge Verschlucken seines Gebisses am Ersticken war. Patient befand sich in grosser Erregung, das Gesicht war cyanotisch, die Augen hervorstehend, injicirt, Puls 120, Respiration erschwert. Sawitzki glaubte linkerseits am Halse, über dem Schlüsselbeine, einen härteren Gegenstand zu fühlen, obwohl die Sondenuntersuchung zu keinem Resultate geführt hatte. Es wurde der Speiseröhrenschnitt vorgenommen, aber zum allgemeinen Erstaunen nichts gefunden. Aus der Narkose erwacht und von dem Ergebnisse der Operation unterrichtet, spürte Patient nunmehr furchtbare Schmerzen im Magen, die stetig zunahmen. Am nächsten Tage fand man das künstliche Gebiss — unter dem Divan des Patienten. Sowie es ihm gezeigt wurde, schwanden die Schmerzen im Magen. Die Heilung der Oesophaguswunde ging glatt von statten.

Noch ein anderes Beispiel sei mitgetheilt:

Eine hochgebildete Dame aus den besten Ständen klagte, dass sie ihre künstlichen Zähne verschluckt habe und fragte den Arzt, ob dies schlimme Folgen haben könne. Es war eine Platte mit Zahn und zwei Goldklammern; die Platte von der Grösse eines Markstückes. Die Dame klagte über grosse Schmerzen und Kratzen im Hals und Druck im Magen. Am nächsten Tage fand sich das künstliche Gebiss in einer Schachtel in der Reisetasche der Patientin!

Solche Beispiele lehren Vorsicht; ist man sich aber über das Vorhandensein, die Art, den Sitz des Fremdkörpers klar, so muss vorgegangen werden.

Es sind zwar Beobachtungen bekannt, dass Fremdkörper, besonders künstliche Gebisse, wochen-, monate-, ja selbst jahrelang — Little sah ein in Gold gefasstes Gebiss vier Jahre im Schlunde verweilen — ohne Schaden im Oesophagus verblieben, bis sie endlich erbrochen oder extrahirt wurden; doch dürfen diese nicht zum Maassstabe therapeutischen Handelns gemacht werden.

Ist man sich über das Vorhandensein, die Art und den Sitz des Fremdkörpers klar und hat man weiterhin vielleicht eruirt, ob er locker oder verhakt ist, dann muss die Entfernung eingeleitet werden. Sind schwere Stickerscheinungen vorhanden, so muss zunächst tracheotomirt werden, und darf dann erst an die Extraction des Fremdkörpers gegangen werden. Liegt nun derselbe nicht allzu tief, so wird man jedenfalls die Extraction durch den Mund versuchen.

Bekannt ist das Eingreifen Dieffenbach's. Dieffenbach war, wie erzählt wird, während einer Mahlzeit gerade in die Betrachtung der schönen Zähne seiner Nachbarin versunken, als die Patientin plötzlich Stickanfälle bekam und gleichzeitig die Zähne verschwunden waren. Dieffenbach holte sofort das künstliche Gebiss aus dem Schlunde hervor.

Zu Langenbeck kam ein Patient, der sich behufs Untersuchung auf das Sopha legen musste. In dem Augenblicke, als dies Patient ausführen wollte, stürzte er mit cyanotischem Gesichte wie leblos zu Boden. Langenbeck führte schnell den Zeigefinger in den Mund des Patienten ein, zog ein ganzes künstliches Gebiss hervor und gab so dem Patienten das Leben wieder.

Ist der Fremdkörper klein, sitzt er etwas tiefer und ist er eventuell verhakt, so wird man die Extraction per os mittelst eigener Instrumente versuchen. Dazu benutzt man eine einfache, stark gekrümmte Kornzange oder eigene Schlundzangen, die es in verschiedener Construction giebt.

Ein bekanntes Instrument, das vielfach Verwendung findet und im Instrumentarium jedes Arztes vorhanden sein sollte, ist Gräfe's Münzenfänger. An dem einen Ende eines Fischbeinstäbchens ist ein kleiner Korb, an dem anderen ein Schwämmchen befestigt, so dass man das Instrument als Schlundhaken und auch als Schlundstösser verwenden kann.

Die Gefahr, dass man beim Gebrauche dieser Instrumente im Momente des Fassens und der Extraction des Fremdkörpers eine Läsion des Oesophagus setze, liegt nahe. Trotzdem wird man, — selbstverständlich mit grösster Vorsicht — in Anbetracht der Gefahr der ganzen Situation, die Extraction versuchen müssen.

Wenn auch Fälle bekannt sind, dass eckige, grössere Fremdkörper durch Hinabstossen in den Magen und Wanderung in den und durch den Darmkanal schliesslich wiederum ohne Schädigung des Patienten zu Tage kamen, so darf dies unsichere und immerhin auch gefährliche Verfahren nicht empfohlen werden.

Freilich, wer Glück hat, kommt auf diese Weise am bequemsten durch. So erzählt, um nur ein Beispiel zu erwähnen, Oostendorp einen günstig verlaufenen Fall. Eine Patientin hatte zweimal in einem Jahre eine ganze Zahnpièce verschluckt, die jedesmal glücklich in den Magen befördert wurde und ohne Beschwerden mit dem Stuhle abging.

Bei der Gefahr, dass man während des Hinabstossens eines eckigen Fremdkörpers schwere Verletzungen setzt und so den Patienten sofort durch eine Blutung, durch Anreissen einer grösseren Blutader oder doch späterhin durch eitrige Entzündungen u. s. w. verliere, wird man diese Methode besser unterlassen, zudem ja der in den Magen- und Darmkanal gelangte Fremdkörper auch da noch sich verhaken und festsetzen und so zu einer Reihe schwerer und schwerster Zufälle führen kann.

Nur in den Fällen könnte man vielleicht ein Hinabstossen in den Magen wagen, wenn der Fremdkörper direct über der Cardia

verhakt ist und sich nach oben in gar keinem Falle entfernen lässt. Man schliesst in solchen Fällen dann gleich die Eröffnung des Magens behufs Entfernung des Fremdkörpers an, oder verfährt umgekehrt: man versucht nach Eröffnung des Magens den Fremdkörper von der Magenwunde aus an der Cardia zu fassen und zu extrahiren.

Ist aber doch einmal auf irgend eine Weise ein zackiger Fremdkörper in den Magen-Darmkanal gelangt, so empfiehlt es sich, für dessen ungehinderten Abgang durch Darreichung breiiger Kost zu sorgen. Mus, dicker Reisbrei und namentlich Kartoffeln eignen sich hierzu am besten. Dr. Salzer berichtet, dass in England seit Jahren bei Fremdkörpern im Magen die von Cameron 1887 beschriebene Kur, massenhaft Kartoffel zu essen, eingeführt ist, eine Methode, welche von Gaunern, die Fremdkörper verschlucken, geübt wird. So ging mit diesem Verfahren ein 5 cm langes, beinahe 3 cm breites künstliches Gebiss acht Tage nach dem Verschlucken anstandslos ab.

Auch Sauerkraut ist empfohlen worden, ist aber nicht so gut, da es sich um den Fremdkörper nur herumlegt, so dass ein grosser Klumpen im Darm entsteht, während bei der Aufnahme von Kartoffeln der ganze Darmtractus gleichmässig ausgeweitet wird.

Auf andere originelle Weise half sich ein Zahnarzt bei einem Patienten, der eine Pièce mit zwei bis drei Zähnen verschluckt hatte und über heftige Magenbeschwerden klagte. Der Zahnarzt bereitete einen dicken, steifen Brei von Weizenmehl, in welchen er eine grössere Menge etwa 6 — 10 cm langer Baumwollfäden (Strickgarn) hineinknetete und dem Patienten eingab. Am Abend war die Pièce mit dem Kothe abgegangen.

Wie weit man mit diesen angegebenen Kuren gehen darf, wenn ein Fremdkörper in den Magendarmkanal gelangt ist und ob man nicht über kurz oder lang einen operativen Eingriff — Eröffnung des Magens, des Darmes — zwecks Entfernung des fremden Körpers machen muss, oder nicht gleich besser — ohne Vornahme einer solchen Kur — an die operative Entfernumg geht, ist unter Erwägung aller Umstände von Fall zu Fall zu entscheiden, jedoch hier nicht weiter zu erörtern.

Doch kehren wir nach dieser kurzen Abschweifung zu der uns zunächst interessirenden Frage zurück. Was ist zu thun, wenn

ein Fremdkörper im Schlund oder der Speiseröhre fest verhakt ist und auf die bereits besprochenen Arten sich nicht entfernen lässt.

Kommt man mit den oben erwähnten Instrumenten nicht zum Ziele, so ist die Entfernung des Fremdkörpers auf blutigem Wege vorzunehmen. In dieser Richtung stehen zwei Operationsmethoden zur Verfügung, einmal die Pharyngotomia subhyoidea, und dann der Speiseröhrenschnitt.

Erstere Operation — 5 cm langer Querschnitt parallel dem Zungenbein durch die Haut bis auf die Schleimhaut und Eröffnung dieser, so dass nun die Epiglottis zum Vorschein kommt — dient zur Entfernung von Fremdkörpern, die im Pharynx steckend, vom Munde aus nicht mehr zu erreichen sind.

Letzterer Eingriff, die Oesophagotomie, wird wohl häufiger vorzunehmen sein. Wenn die Mittheilung sicher ist, hat Gounsault zum erstenmale behufs Extraction eines Fremdkörpers im Jahre 1738 die Operation ausgeführt. König konnte 1880 bereits über 33 aus gleicher Indication ausgeführte Oesophagotomieen berichten, 1889 sind 119 diesbezügliche Fälle bekannt geworden.

Was den Zeitpunkt betrifft, so soll die Operation im allgemeinen möglichst bald vorgenommen werden, wenn auch Fälle bekannt sind, in denen sie noch nach Wochen und Monaten zu glücklichem Ausgange führte.

Die Beschreibung der Technik dieser Operation gehört nicht hierher, erwähnt sei nur, dass, wenn es nicht besondere Umstände anders erfordern, der Schnitt stets linkerseits, dem Sternocleidomastoideus angelegt wird, da hier die Speiseröhre leichter hinter der Trachea gefunden wird, als rechts. Wenn nicht eine Struma oder anderweitige pathologische Veränderungen vorliegen, lässt sich die Operation fast unblutig ausführen.

Der Fremdkörper ist in der Regel deutlich durch die Speiseröhre abzutasten, so dass der Ort der Incision genau vorher bestimmt ist. Die Extraction gelingt meist leicht. Nur in den Fällen kann sie grosse Schwierigkeiten bereiten, wenn der Fremdkörper tiefer gerutscht ist und hinter dem Jugulum sitzt.

Die Resultate der Operation sind gute, die Mortalität beträgt 26,8 Proc. Dem operativen Eingriffe selbst ist in keinem Falle

Schuld an dem tödtlichen Ausgange zu geben, meist trat derselbe im Anschluss an die durch den Fremdkörper veranlassten pathologischen Veränderungen oder an anderen, nicht mit der Operation in Zusammenhang stehenden Zufällen ein.

---

## Benutzte Literatur.


Albert: Specielle Chirurgie.

Bardeleben: Chirurgie.

Birker, Johann: Ueber Fremdkörper im Oesophagus. Diss. 1893.

Cannstatt: Jahresberichte 1854.

Deutsche Vierteljahrsschrift f. Zahnheilkunde. 20. Jahrgang 1880. (Parreidt: Ueber die Gefahr, künstliche Zähne zu verschlucken.)

Eulenburg: Realencyclopädie.

Koenig: Krankheiten des Pharynx und Oesophagus. Deutsche Chirurgie, Lief. 35. 1880.

König: Lehrbuch der Chirurgie.

Mayr, Lorenz: Ueber Fremdkörper in den Luftwegen. Diss. 1896.

Parreidt und Schwartzkopff: Handbuch der Zahnersatzkunde. Leipzig 1893.

Schirmer, Anton: Fremdkörper im Oesophagus. Diss. 1896.

Schüller: Tracheotomie, Laryngotomie. Deutsche Chirurgie, Lief. 37. 1880.

Vierteljahrsschrift für praktische Heilkunde. 24. Jahrgang. 1867. (Adelmann: Beiträge zur chirurgischen Pathologie und Therapie der Ernährungsorgane.)

Villaret: Handwörterbuch der gesammten Medicin.

Zahnärztliches Wochenblatt, Februar 1889: Dr. Salzer.
„ „ Februar 1890: A. Giraud.
„ „ Mai 1890: Dr. Sawitzki.
„ „ VI. Jahrgang 1893, S. 156.

*[Nachdruck verboten.]*

# Ueber die morphologische Stellung der bleibenden Molaren.

Von

Dr. **Alfred Hoffmann**, Zahnarzt in Leipzig.

Zu den folgenden Erörterungen wurde ich angeregt durch eine kürzlich erschienene Abhandlung Greve's.[1]) Indem ich den eigentlichen Zweck seines Vortrages ganz ausser Berücksichtigung lasse, möchte ich nur seine bei dieser Gelegenheit ausgesprochene Ansicht über die morphologische Stellung des ersten Molaren bezw. der bleibenden Säugethiermolaren überhaupt, etwas näher beleuchten, zumal auch aus dem Grunde, weil jene Greve'sche Ansicht die jetzt wohl noch allgemein gangbare der meisten Zahnärzte darstellt.

Bekanntlich unterscheidet man beim Menschen und ebenso bei den meisten Säugethieren zwei zeitlich verschiedene Zahnserien, das Milchgebiss und das bleibende Gebiss. Zu dem ersteren rechnet man diejenigen Zähne, welche bei oder bald nach der Geburt durchbrechen und eine kürzere oder längere Zeit functionstüchtig bleiben, um alsdann durch eine zweite Reihe von Zähnen ersetzt zu werden, durch die sogenannten bleibenden Zähne, die bestimmt sind, während des noch restirenden Theiles des Lebens das Masticationsgeschäft zu besorgen. Für ganz selbstverständlich hielt man es nun, die dorsalwärts von den Milchbackzähnen erscheinenden Molaren als bleibende Zähne zu betrachten und sie diesen somit morphologisch und auch entwicklungsgeschichtlich gleichzustellen. Maassgebend für diese Anschauung ist wohl der Umstand gewesen, dass diese Zähne relativ spät und in derselben Zeitperiode, wie die anderen, den Ersatz der Milchzähne repräsentirenden bleibenden Zähne (Schneide-, Eckzähne und Prämolaren) durchbrechen und auch wie diese während des ganzen Lebens persistiren. — Es ist demnach für die morphologische Stellung, die man den Molaren zugewiesen hat, der Zeitpunkt ihres Erscheinens maassgebend gewesen. Dass für die Entscheidung einer

1) Ueber die Berechtigung der frühzeitigen Extraction des sechsjährigen Molaren. Diese Zeitschrift 1896, Heft 8.

solchen fundamentalen Frage ein derartiger Grund nicht ausschlaggebend sein kann, ist einleuchtend; es ist vielmehr absolut nothwendig, auch auf die Ergebnisse der Entwicklungsgeschichte Rücksicht zu nehmen.

Die älteren hierher gehörigen Arbeiten von Waldeyer, Kölliker, Kollmann u. A. kann ich übergehen, da dieselben wohl die Entwicklung der Zähne im allgemeinen, sowie die Histogenese der Zahngewebe in ausführlicher Weise dargestellt haben, sich aber nicht mit der Entstehung der Molaren im speciellen befasst haben. Ich muss deshalb hier kurz auf die Bildung dieser Zähne eingehen, und zwar greife ich zunächst auf die Ergebnisse meiner früheren Untersuchungen an Schafsembryonen zurück.[1])

Bekanntlich entstehen die Zähne dadurch, dass an dem freien Rande der in das Kiefermesoderm eingedrungenen epithelialen Zahnleiste knospenförmige Verdickungen sich bilden, in welche das Bindegewebe activ bei gleichzeitig fortschreitender Vergrösserung des epithelialen Theiles der Zahnanlagen hineinwächst.

Was nun direct die Entwicklung der Molaren betrifft, so habe ich bei einem 12,5 cm langen Schafsembryo gefunden, dass sich die Zahnleiste hinter der schon sehr weit vorgeschrittenen Anlage des letzten Milchbackzahnes dorsalwärts weiter fortgesetzt hat. An diesem ihren hinteren Abschnitte sieht man die auf dem kappenförmigen[2]) Stadium befindliche Anlage des ersten Molaren. Zu beachten ist nun, dass nur im Bereiche der vorderen, ventralen Hälfte dieser Anlage die Zahnleiste noch in breitem Zusammenhange mit dem Mundhöhlenepithel steht; im Bereiche des dorsalen Theiles liegt sie dagegen frei im Bindegewebe des Kiefers und ist auch noch von hier aus eine Strecke nach rückwärts frei im Kiefer weitergewachsen, dessen Längsachse entsprechend. Es ist deshalb als ziemlich sicher anzunehmen, dass die Entwicklung der beiden letzten Molaren auf dieselbe Art von statten geht, wie die des ersten, d. h. die Zahnleiste dringt noch entsprechend

1) Ueber die Entwicklung des Kronencementes an den Backzähnen der Wiederkäuer u. s. w., Zeitschr. f. wissenschaftl. Zool Bd. 58, IV (in dieser Monatsschr. kurz referirt Jahrg. 1895, S. 568).

2) Ueber die Bezeichnung der einzelnen Entwicklungsphasen vgl. Leche: Studien über die Entwicklung des Zahnsystems u. s. w. Morphol. Jahrb. Bd. 19.

weiter frei und ohne directe Verbindung mit dem Mundhöhlenepithel dorsalwärts vor, und es entstehen an ihr nach einander in der gewöhnlichen Weise der zweite und dritte Molar.

Leider ist es mir nicht möglich gewesen (infolge Mangels an älteren Objecten), diese Vorgänge in natura zu verfolgen; indessen glaube ich, dass meiner hier für die Wiederkäuer ausgesprochenen Vermuthung nichts entgegensteht, zumal in Rücksicht auf dieselben Verhältnisse, denen Röse[1]) beim Menschen thatsächlich begegnet ist. Man dürfte also vollkommen berechtigt sein, bei den Säugethieren einen übereinstimmenden Entwicklungsmodus der Molaren anzunehmen.

Fragt man nun nach Unterschieden zwischen der Entstehung der sogenannten Milchzähne und derjenigen der Molaren, so wird man vergebens nach solchen suchen; man wird im Gegentheil genau den gleichen Verhältnissen begegnen und infolgedessen leicht einsehen, dass Gründe, die eine verschiedene morphologische Stellung beider Zahnarten rechtfertigen, in Wirklichkeit fehlen. Denn sowohl die Milchzähne als auch die permanenten Molaren sind Glieder ein und derselben Reihe von Zähnen, und zwar der ersten Reihe, die von der Zahnleiste ihren gleichmässigen Ursprung nimmt. Sie sind also beide ontogenetisch vollkommen gleichwerthig, ein Umstand, der, wie ich gleich erörtern werde, noch durch weitere entwicklungsgeschichtliche Befunde wesentliche Unterstützung findet.

Die Zugehörigkeit der Molaren zur ersten Zahnserie und ihre Gleichwerthigkeit mit den sogenannten Milchzähnen würde nämlich noch eklatanter horvortreten, wenn man, wie dies bei den letzteren in vollkommener Weise der Fall ist, Ersatzzähne, wenn auch nur in rudimentärer Form, nachweisen könnte. Dieselben wären dann mit den sogenannten bleibenden Zähnen (natürlich ausgenommen die Molaren) zu identificiren. Solche Ersatzzahnanlagen für Molaren aufzufinden, ist thatsächlich auch gelungen, und zwar ist es Leche[2]) gewesen, der in einer ganzen Anzahl von Fällen, so für die Molaren des Igels, für den ersten

1) Ueber die Entwicklung der Zähne des Menschen. Archiv für mikrosk. Anat. Bd. 38.

2) Studien über die Entwicklung des Zahnsystems u. s. w. Morphol. Jahrb. Bd. 19, und Nachträge dazu. Ebenda Bd. 20.

Molaris der Katze und des Seehundes und für den ersten und zweiten Molaris der Chiropteren, Ersatzzähne resp. deren rudimentäre Anlagen festgestellt hat. Auch mir ist es bei meinen oben schon erwähnten Untersuchungen möglich gewesen, die in Bildung begriffene Ersatzleiste des ersten Molaris bei einem 20 cm langen Schafsfötus aufzufinden. — Diese Entdeckungen lassen die Uebereinstimmung zwischen Molaren und Milchzähnen immer deutlicher hervortreten. Hierzu kommt noch ein weiteres Factum, welches ebenfalls für die hier vorgebrachte Anschauung spricht.

Durch die Untersuchungen von Kükenthal, Leche, Röse u. A. an den eine ausgesprochene Reduction ihres Gebisses zeigenden Beutelthieren, Walen und Edentaten ist festgestellt worden, dass das bei diesen Ordnungen zeitlebens functionirende und keinem Wechsel unterworfene Gebiss der ersten Zahnserie entspricht, dass von der zweiten Zahnserie dagegen nur noch rudimentäre Anlagen vorhanden sind, ausgenommen allein den dritten Prämolaren der zweiten Zahnserie der Beutelthiere, welcher vollständig ausgebildet als Ersatzzahn in Thätigkeit tritt. Es ist dadurch auch die Frage, ob die Säugethiere auf einen ursprünglich monophyodonten oder auf einen di- resp. polyphyodonten Zustand zurückzuführen seien, zu Gunsten der letzteren Meinung zu entscheiden, wie dies ja eigentlich schon mit Rücksicht auf die Descendenzlehre im allgemeinen anzunehmen war. Unterstützt wird diese Anschauung ausserdem noch durch Befunde, die wiederum von Leche (l. c.) stammen, indem dieser nämlich stellenweise die rudimentären Anlagen selbst einer dritten Zahnserie nachgewiesen hat, wie z. B. beim dritten und vierten Prämolaren des Igels. Dass Leche trotz alledem zu der Annahme eines ursprünglich monophyodonten Zustandes der Säugethiere gelangt, kann ich hier unter Bezugnahme auf meine anderweit erfolgte Darlegung (l. c.) übergehen.

Wie man sieht, gehören bei allen monophyodonten Säugern (Beutelthiere, Wale, Edentaten) die zur vollen Entwicklung kommenden Zähne der ersten Zahnserie, dem sogenannten Milchgebiss an, während die Ersatzzähne gar nicht oder nur rudimentär sich entwickeln; wir haben es also — sit venia verbo — mit „bleibenden Milchzähnen“ zu thun. Bei den diphyodonten Säugern, also auch beim Menschen, welche allerdings, wie wir gleich sehen

werden, keinen reinen Diphyodontismus repräsentiren, liegen die Verhältnisse derart, dass im vorderen, ventralen Theile des Gebisses (Schneide-, Eckzähne, Prämolaren) ein typischer Diphyodontismus herrscht, während im hinteren, dorsalen Theile (Molaren) ein regelrechter Monophyodontismus vorhanden ist, mit allen charakteristischen Kennzeichen der nicht wechselnden Zähne (Glieder der ersten Zahnreihe, lebenslängliche Persistenz derselben).

Darnach beantwortet sich auch die Frage, welche von den beiden Zahnserien die grösseren Reductionserscheinungen aufweise, in anderer Weise als bisher. Denn während man früher ganz allgemein annahm, dass die sogenannten Milchzähne auf dem Aussterbeetat ständen, wie dies z. B. Schlosser[1]) mit den Worten äussert, dass „die Reduction des Milchgebisses für alle Placentalier Gesetz zu sein scheine", ist man auf Grund der vorstehend angeführten embryologischen Ergebnisse unbedingt gezwungen zu sagen, dass es im Gegentheil die zweite Zahnserie ist, die in vielen Fällen eine mehr oder weniger grosse Rückbildung zeigt. Denn überall da, wo es zur Entwicklung nur noch einer einzigen Zahnreihe kommt, haben wir es, wie oben dargelegt wurde, stets mit der ersten Zahnserie zu thun, welche dann dieselben Eigenschaften — kräftigere Ausbildung, Function während des ganzen Lebens, Nichtersetztwerden — besitzt, wie sie sonst im allgemeinen der zweiten Zahnserie der Säugethiere, mit Ausnahme der Beutelthiere, Wale und Edentaten, eigenthümlich sind. Gleichen Schritt also mit der Reduction der zweiten hält die stärkere Entwicklung des entsprechenden Abschnittes der ersten Zahnserie, und man empfängt den Eindruck, dass hierbei das sonst zur vollen Ausbildung der betreffenden Ersatzzähne verwendete Material nunmehr zu Gunsten der jetzt allein ihr Wachsthum definitiv beendenden Glieder der ersten Zahnserie verbraucht wird.

Auch noch für andere Partien des Gebisses liegen verschiedentlich dieselben Verhältnisse wie für die Molarenregion vor, was ich der Vollständigkeit halber noch erwähnen möchte; so z. B. für einige zeitlebens persistirende und keine Nachfolger

1) Ueber die Deutung des Milchgebisses. Biologisches Centralblatt Bd. 10.

erhaltende Zähne des Igels, die ebenfalls, wie Leche (l. c.) dies nachgewiesen, sämmtlich der ersten Zahnserie angehören. Endlich zeigt diese auch in allen den Fällen, wo das Ausscheiden eines Zahnes aus dem Gebiss zur Gewissheit geworden ist, wie z. B. bei den oberen Vorderzähnen der Wiederkäuer, allein noch Spuren der früheren Existenz in Form mehr oder minder rudimentärer Anlagen.

Man muss also mit Rücksicht auf diese Umstände für das Gebiss der Säugethiere und des Menschen sagen, dass bei einer etwaigen Reduction stets zuerst die zweite Zahnserie befallen wird, dass hierauf der entsprechende Zahn der ersten Serie infolge einer stärkeren Ausbildung die Function eines bleibenden Zahnes übernimmt, und dass somit die Bezeichnungen Milch- und bleibende Zähne keine morphologisch und entwicklungsgeschichtlich stichhaltige Scheidung ausdrücken. Ich hebe an dieser Stelle noch hervor, dass die vorstehende Ansicht zuerst von Leche (l. c.) ausgesprochen und eingehend bewiesen worden ist. Leider aber scheinen seine Darlegungen noch nicht allgemein die Würdigung gefunden zu haben, die sie in so hohem Grade verdienen. In neuester Zeit hat auch Hertwig[2]) kurz auf die vorliegenden Verhältnisse hingewiesen.

Zum Schlusse gebe ich gern zu, dass der praktische Nutzen einer Eintheilung in Milch- und in bleibende Zähne ein nicht zu verkennender ist; trotzdem aber wäre es doch wünschenswerth, wenn bei der wissenschaftlichen Betrachtung praktischer Fragen nicht Ansichten zum Ausdruck gebracht würden, die mit den neueren wissenschaftlichen Forschungen nicht in Einklang zu bringen sind. Sollten vorliegende Zeilen zur Klärung der Frage über die Stellung der Molaren im Säugethiergebiss etwas beitragen, so würden sie ihren Zweck erreicht haben.

---

2) Ueber vergleichende Anatomie der Zähne. Oesterr.-ungar. Vierteljahrsschr. f. Zahnh. Bd. 12, III.

*[Nachdruck verboten.]*

# Ueber Zahnwurzelcysten, deren Entstehung, Ursache und Behandlung.

Von

Dr. med. **Julius Witzel**, Zahnarzt,

Leiter des Kgl. Zahnärztlichen Institutes der Universität Marburg.

(Fortsetzung.)

## III.

Nachdem wir die Entwicklung der Zahnwurzelcysten vom anatomisch-histologischen Standpunkte aus kennen gelernt haben, müssen wir jetzt vom klinischen Standpunkte aus ermitteln, unter welchen Bedingungen und Umständen diese Geschwülste entstehen. Bei dieser Untersuchung haben wir in erster Linie den Reiz festzustellen, unter welchem eine Zahnwurzelcyste zu stande kommen kann, ferner müssen wir uns nach den Einrichtungen umsehen, welche die Entwicklung dieser Geschwulst begünstigen. Dem sich hier anschliessenden klinischen Verlaufe der Cysten lassen wir dann zum Schlusse die Behandlung derselben folgen.

Die Natur des Reizes ist trotz eifrigen Bemühens der Beobachter bisher noch nicht erkannt worden; diese Lücke in der Erkenntniss musste selbst Partsch, einer der besten Beobachter, in seiner Arbeit zugeben. Dieser Mangel in der Erkenntniss ist darin begründet, dass eine grosse Anzahl von Beobachtungen zur Beantwortung der Frage nach dem ursächlichen Reize erforderlich ist. Ein umfangreiches statistisches Material muss bei der Untersuchung dieser Frage zu Grunde gelegt werden. Von der Nothwendigkeit einer solchen Massenbeobachtung überzeugt, haben wir aus der uns zugängigen Literatur alle Fälle von Zahnwurzelcysten berücksichtigt, die in den letzten dreissig Jahren veröffentlicht worden sind.

Wir schicken das Ergebniss dieser Arbeit voraus, um dasselbe auch bei den anderen Fragen über das Wesen der Zahnwurzelcyste, die an den Kliniker herantreten, zu benutzen.

In der Statistik kamen **105** Fälle in Betracht, welche sich auf Alter und Geschlecht in folgender Weise vertheilten:

| | | |
|---|---|---|
| Zwischen 8—12 Jahren (Zahnwechsel): | | 4 |
| 13—20 | „ | 14 |
| **21—30** | „ | **51** |
| 31—40 | „ | 23 |
| 41—50 | „ | 8 |
| 51—60 | „ | 3 |
| 61—70 | „ | 2 |
| Gesammtzahl: | | **105** Fälle. |

Von diesen 105 Fällen wurden beobachtet:

bei Männern: **59** Fälle = **56,2** Proc.
bei Frauen: **46** „ = **43,8** Proc.

und zwar:

| | | |
|---|---|---|
| im **Oberkiefer** | bei Männern: | 44 |
| | bei Frauen: | 32 |
| | Gesammtzahl: | **76** = 72,4 Proc. |
| im **Unterkiefer** | bei Männern: | 15 |
| | bei Frauen: | 14 |
| | Gesammtzahl: | **29** = 27,6 Proc. |

Als Durchschnittsalter der betroffenen Individuen ergab sich

bei Cysten im Oberkiefer: **26,7** Jahre
„ „ „ Unterkiefer: **34,0** Jahre

Zustand der Zähne, welche die Cysten trugen:

Caries des Zahnes mit Gangrän der Pulpa: **96** = **91,4** Proc.
Traumatische Verletzung des Zahnes: **9** = **8,6** Proc.

---

Diese Statistik lehrt, dass die meisten Fälle von Zahnwurzelcysten zwischen dem 21. bis 30. Lebensjahre beobachtet wurden, dass diese Art von Cysten mit steigendem Lebensalter rapid abnimmt und eine sehr kleine Zahl derselben während des Zahnwechsels zur Beobachtung kommt.

Was das Geschlecht anlangt, so scheinen die Cysten bei dem männlichen Geschlecht etwas häufiger vorzukommen als bei dem weiblichen; der Unterschied ist jedoch unbedeutend.

Dass die Cysten ungleich häufiger im Ober- als im Unterkiefer vorkommen, darf uns nicht befremden, wir finden mit Partsch die Erklärung für diese Erscheinung darin, dass die reichlichere

schwammige Substanz des Alveolarfortsatzes des Oberkiefers, das Vorhandensein eines Hohlraumes oberhalb der die Zähne tragenden Knochenschicht ihre Entwicklung mehr zu begünstigen scheint, während die derbe, feste Corticalis des Unterkiefers ihnen einen lebhafteren Widerstand entgegensetzt.

Ein nennenswerther Unterschied in dem Auftreten hinsichtlich der Kieferseite ergiebt sich aus unserer Zusammenstellung nicht. In 96 Fällen war die Kieferseite genau bezeichnet, und zwar wurden 52 Cysten rechtsseitig, 44 Cysten linksseitig beobachtet.

Betreffs der einzelnen Zahnsorten können wir leider keine genauen statistischen Angaben machen, weil ein grösserer Theil der Krankengeschichten nach dieser Richtung hin ungenaue Daten bietet. Aber zweifellos nahmen die Cysten am häufigsten ihren Ausgangspunkt von den Prämolaren und Schneidezähnen.

Zur Ermittlung des Reizes, unter welchem die Cysten zu stande kommen, müssen wir in erster Linie den Zustand des Zahnes kennen, welcher Träger der Cyste ist. Darüber giebt uns die Statistik werthvolle Aufschlüsse.

Von den 105 Fällen, welche hier in Betracht kommen, entwickelten sich 96 Cysten an cariösen Zähnen mit gangränösen Pulpen, dagegen fanden sich nur 9 Cysten an solchen Zähnen, welche angeblich durch irgend ein Trauma (Fall, Stoss, Schlag, verunglückte Extraction u. s. w.) verletzt worden waren. Offenbar stehen demnach die Caries und die traumatischen Verletzungen in ursächlichem Zusammenhange mit der Entwicklung der Zahnwurzelcysten. Lassen wir die traumatische Aetiologie vorläufig noch bei Seite und wenden wir uns zunächst den Reizen zu, welche durch Caries hervorgerufen werden können. Die Caries ist ein chemisch-parasitärer Vorgang, welcher sich anfänglich in der harten Zahnsubstanz allein abspielt. Wird dieser Process nicht unterbrochen, so pflanzt er sich auf die Pulpa fort und zieht dieselbe in Mitleidenschaft; dieselbe wird in der Folge entweder eitrig entzündet oder gangränös.

Die Thatsache, dass die meisten Cysten tragenden Zähne gleichzeitig Träger einer gangränösen Pulpa waren, hat die bisherigen Beobachter zu der Anschauung verleitet, dass die Zahnwurzelcysten durch einen septischen Reiz verursacht würden. Wo man hinschaut in der Literatur, begegnet man der Behauptung,

dass die Cysten infolge einer durch den Wurzelkanal fortschreitenden septischen Entzündung entständen. Das ist nie und nimmer der Fall; im directen Widerspruche mit dieser Anschauung steht der Befund der ersten Stadien der Cystenentwicklung: die lebhafte Wucherung des Epithels.

Auf Grund unserer umfangreichen Untersuchungen und klinischen Erfahrung nehmen wir im Gegensatze zu der bisherigen Anschauung an, **dass die Cystenbildung durch einen chronischen, chemisch-entzündlichen Reiz veranlasst wird.** Dieser Reiz hat eine gesteigerte Blutzufuhr in den Geweben zur Folge, welche wir als Irritationshyperämie bezeichnen. Diese Hyperämie begünstigt in hohem Grade die rasche Proliferation des Epithels und die Neubildung der Bindesubstanz, welche für die ersten Stadien der Cystenbildung charakteristisch sind.

Wie haben wir uns nun die auffällige Erscheinung zu erklären, dass trotz der gefährlichen Nachbarschaft einer gangränösen Pulpa das Periodontium sich für lange Zeit, die ja für die Entwicklung der Cysten erforderlich ist, in dem Stadium der Irritationshyperämie zu halten vermag, ohne in den Zustand der septischen Entzündung, der ja von den meisten bisherigen Beobachtern von vornherein angenommen wurde, versetzt zu werden? Hierzu tragen verschiedene Umstände bei. In erster Linie ist die Fortleitung einer septischen Entzündung von der Pulpa auf das Periodontium wesentlich von dem Mechanismus der Infection abhängig. „Solange als die vitale Energie des Periodontiums an der Wurzelspitze der aggressiven Energie der Infection — bei einfacher Contact- (Nebeneinander-)Stellung dieser zwei Momente — das Gleichgewicht hält, tritt als Reactionserscheinung im Periodontium nur eine Irritationshyperämie auf.“ Dieses Gleichgewicht der beiden genannten Momente kann an Zähnen mit gangränösen Pulpen lange Zeit bestehen, wenn der Abfluss der Infectionsmassen in die Mundhöhle unbehindert ist. Sobald jedoch dieser Abfluss durch Speisereste, abgebrochene Zahnstocher oder durch eine Füllung verstopft wird, tritt eine Verschiebung des Gleichgewichtes zu Ungunsten des Periodontiums ein. Dasselbe geschieht, wenn bei Sondirungen und Auskratzen der Pulpen Infectionselemente durch das Wurzelloch gestossen werden. Die Schwere der Infection hängt dann von der Zahl und Virulenz der

übergeimpften Pilze ab; fast in jedem Falle — leider wird das durch die Praxis bestätigt — führt eine solche Infection zur Entzündung des Periodontiums, die gewöhnlich unter starker ödematöser Anschwellung der benachbarten Weichtheile mit der Bildung eines Abscesses endet. Dass dagegen bei einfacher Contactstellung der Infectionselemente zum Periost die vitale Energie desselben erheblich ist, davon können wir uns am besten bei solchen Patienten überzeugen, welche Jahre hindurch ein künstliches Gebiss auf Zahnwurzeln mit gangränösen Pulpen tragen, ohne jemals über Zahnschmerzen infolge Wurzelhautentzündung geklagt zu haben. Extrahirt man behufs Anfertigung eines neuen Gebisses sämmtliche Wurzeln, so findet man an denselben gewöhnlich das sonst gesunde Periodontium an der Wurzelspitze hyperämisch irritirt, oder es sind an den Spitzen Wucherungen erkenntlich, welche sich zu Cysten entwickeln können.

Abgesehen von der Mechanik der Infection kommen aber noch die anatomischen Verhältnisse des betroffenen Zahnes in Betracht. Die klinische Erfahrung lehrt, dass die Zahnwurzelcysten fast ausschliesslich an gelben Zähnen zur Entwicklung kommen. Die Kronen und Wurzeln der gelben Zähne sind kräftig entwickelt; im Vergleiche zu den bläulichen und bläulich-weissen Zähnen ist der Wurzelkanal der gelben Zähne auffällig eng, an der Wurzelspitze oft haarfein. Diese anatomischen Verhältnisse, welche durch die Section extrahirter gelber Zähne regelmässig bestätigt werden, wurden von den bisherigen Beobachtern nicht gewürdigt; wir messen ihnen eine grosse Bedeutung bei, weil sie den nach der Wurzelspitze vordringenden septischen Stoffen ein sehr starkes Hemmniss bieten. Infolge dieses Hemmnisses im haarfeinen Wurzelkanale wird das Vordringen der Infectionselemente in hohem Grade erschwert, die Mikroorganismen kommen mit dem Periodontium meistens gar nicht in Berührung. Daher kommt es auch, wie allgemein anerkannt, dass sich an diesen Zähnen sehr selten Wurzelhautentzündungen und Abscessbildungen einstellen. Die Irritationshyperämie, welche an diesen Zähnen die Cystenbildung einleitet, ist die Folge einer Fernwirkung der Mikroorganismen, die Ptomaine derselben gelangen durch die Wurzelspitze und üben einen chemischen Reiz auf das Periodontium aus. Die Bedeutung der geräumigen Pulpen mit weiten Wurzel-

kanälen für die Verbreitung von septischen Entzündungsprocessen tritt beim Milchzahngebisse besonders klar zu Tage. Ist die Pulpa eines Milchzahnes durch fortschreitende Caries einmal eröffnet, dann ist die Aufeinanderfolge der Processe — totale Pulpaentzündung — acute Periodontitis — Abscess — eine ungemein rasche; dieser acute Verlauf wird durch die breite Ausfallsöffnung, welche die Mikroorganismen an der Wurzelspitze der Milchzähne finden, erheblich gefördert. Nicht mit Unrecht dürfen wir es diesen anatomischen Verhältnissen zuschreiben, dass an den Milchzähnen Zahnwurzelcysten sehr selten vorkommen.

Die angeführten Thatsachen lassen es uns nicht auffällig erscheinen, dass das Periodontium der Zähne mit gangränösen Pulpen in sehr vielen Fällen frei von einer septischen Entzündung, wohl aber stets hyperämisch gefunden wird. Diese Thatsachen widerlegen die geläufige Anschauung, dass die Gangrän der Pulpa zu einer septischen Entzündung des Periodontiums führen müsse, dass die Cystenbildung die Folge einer solchen Entzündung sei. Wäre dies der Fall, so dürfte man doch in dem Cysteninhalte septische Stoffe erwarten. Die Cultur- und Thierversuche, welche wir nach dieser Richtung hin mit frischem Cysteninhalte anstellten, ergaben durchweg ein negatives Resultat. Wir mussten hier auf diese Punkte näher eingehen, weil die fortschreitende septische Entzündung bisher mit Unrecht eine grosse Rolle in der Aetiologie der Cystenbildung spielte.

Ebenso bedurfte die Lehre von der traumatischen Aetiologie einer genauen Prüfung. In der obigen Statistik sind neun Fälle von Cystenbildungen auf traumatische Verletzung, wie Fall, Stoss, Schlag, Biss auf einen harten Gegenstand oder verunglückte Zahnextraction, also auf einmalige schwere Verletzung der Zähne zurückgeführt. Auch dieser Anschauung müssen wir entschieden widersprechen, weil wir es für ausgeschlossen halten, dass jemals infolge solcher einmaligen intensiven Reize Cysten entstehen. Dann müssten ungleich häufiger Zahnwurzelcysten beobachtet werden; wir erinnern nur an die häufigen Fracturen bei versuchten Zahnextractionen, an das häufige Abkneifen von Kronenresten bei Anfertigung von Stiftzähnen oder künstlichen Gebissen. Die Erfahrung lehrt, dass auf diese einmaligen, gewiss energischen Manipulationen sich niemals Cysten bilden. Das be-

weisen ja auch die chirurgischen Operationen zur Genüge, dass bei einem reinen, infectionsfreien, ausgedehnten, mechanischen Eingriffe ein vorher gesundes, noch nicht durch Infection gereiztes Gewebe sich vollkommen reactionsfrei verhält.

Dagegen erkennen wir die traumatische Aetiologie durchaus an, wenn darunter leichte, sich oft wiederholende mechanische Reize verstanden werden. — Hierher gehören die Fälle, wo Wurzeln einem dauernden Drucke von Seiten des über ihnen liegenden künstlichen Gebisses ausgesetzt sind. In Fig. 7 ist das Präparat einer solchen Wurzel abgebildet, an welcher sich die Cyste infolge dieses mechanischen Reizes bildete. Die Cystenbildung beobachtet man ferner an solchen Zähnen, die zur Befestigung eines künstlichen Gebisses benutzt werden; beim Kauacte wird auf diese Zähne ein gelinder Druck oder Zug ausgeübt. — Ebenso oft wiederholen sich diese mechanischen Reize an Zähnen mit vorstehenden Füllungen, die beim Aufbeissen etwas stärker getroffen werden. An Zähnen, welche infolge von Raummangel ausserhalb der Zahnreihe standen, haben wir fast regelmässig kleine Wucherungen an der Wurzelspitze gefunden, die uns oft unter dem Mikroskope die schönsten Bilder aus den Anfangsstadien der Cystenentwicklung zeigten (Fig. 5). — Dieselben findet man öfters in den Wucherungen an den Wurzelspitzen solcher Zähne, welche bei Regulirung von schiefen Zähnen längere Zeit einem Zuge oder Drucke ausgesetzt waren und später wegen Raumgewinnung extrahirt werden mussten. — Hierher gehören die Fälle, wo Zähne durch eine heranwachsende Cyste eines benachbarten Zahnes unter Druck gestellt und dislocirt wurden (Fig. 6). — Wahrscheinlich wird auch eine Anzahl von den Cysten, welche in der obigen Statistik an Zähnen mit gangränösen Pulpen in ursächlichen Zusammenhang gebracht worden sind, bereits in der Zeit, in welcher der betreffende Zahn noch pulpagesund war, auf einen der genannten mechanischen Reize entstanden und die Pulpa erst später zu Grunde gegangen sein.

In allen diesen Fällen handelt es sich um leichte, chronische, mechanische Reize, welche zu der Irritationshyperämie des Periodontiums führen, die wir als stetige Begleiterscheinung in den ersten Entwicklungsstadien der Zahnwurzelcysten erkannt haben.

Die einmaligen schweren mechanischen Insulte, welche wir oben genannt haben, wollen wir aber keineswegs als für die Cystenbildung bedeutungslos von der Hand weisen, im Gegentheil, dieselben können Quetschungen oder Gewebstrennungen an dem Periodontium verursachen und einen bleibenden Locus minoris resistentiae hinterlassen, an welchen die genannten Reize mit Vorliebe ansetzen.

Noch eine wichtige Beobachtung ist hier am Platze, weil durch dieselbe unsere Anschauung über die Natur des Reizes, unter welchem die Cysten zur Entwicklung gelangen, wesentlich gestützt wird. Bei unseren Untersuchungen fiel es uns von vornherein auf, dass fast an sämmtlichen Zähnen mit Cystenbildung in irgend einem Stadium entweder Cementhyperplasien an der Wurzel oder Dentikelbildungen in der Pulpa gefunden wurden. Da die Dentikel der Einwirkung der Säure viel länger Widerstand leisten als das Zahnbein und das Cement, so brachte jede Begegnung des Mikrotommessers mit einem Dentikel den Verlust der Schneide des Messers mit sich, so dass ein häufiges Anschleifen desselben erforderlich war, eine unangenehme Störung, die uns schliesslich veranlasste, jede Pulpa des entkalkten Zahnes mit einer feinen Nadel auf Dentikel abzutasten, um dieselben vor dem Schneiden des Zahnes zu entfernen. In Fig. 7 tritt neben der Cyste die starke Cementhyperplasie besonders deutlich in die Erscheinung, ebenso an allen drei Wurzeln des Zahnes in Fig. 9. Diese Befunde berechtigen zu dem Rückschlusse, dass die Zahnwurzelcysten unter denselben Bedingungen zur Entwicklung kommen, wie die Cementhyperplasien und Dentikel, mit denen sie so häufig an ein und demselben Zahne angetroffen werden. In der That hat Weil (68) in einer verdienstvollen Arbeit „über Cementhyperplasie“ nachgewiesen, dass die Ursache des hyperplastischen Cements in einem chronischen Reizzustande, Irritation des Pericementums, zu suchen ist. Und zwar kommt die Cementhyperplasie am häufigsten an Zähnen mit chronisch verlaufender Caries vor, deren Pulpa und Periodontium lange Zeit hyperämisch gereizt war. Dieselben Bedingungen hat Ad. Witzel (5) in seinem umfangreichen Werke über Pulpakrankheiten für das Zustandekommen der Dentikel in der Zahnpulpa festgestellt. — Die obengenannten mechanischen Reize sind auch bei der Bildung der Cementhyperplasie und Dentikel von grosser Bedeutung.

In Anbetracht aller dieser Thatsachen müssen wir die Bedeutung der fortschreitenden septischen Entzündung für das Zustandekommen der Zahnwurzelcysten von der Hand weisen.

Nachdem wir die Ursachen der Cystenbildung erkannt haben, wollen wir jetzt den **klinischen Verlauf** der Zahnwurzelcysten verfolgen. Die ersten Stadien der Entwicklung entziehen sich zwar der klinischen Beobachtung, wir können sie jedoch an den in Fig. 5—7 abgebildeten Präparaten genau studiren. Diese Neubildungen entwickeln sich symptomlos und unbemerkt von dem Patienten in der Diplöe des Kieferknochens, ohne denselben äusserlich zu verändern. Es können Monate, selbst Jahre vergehen, bevor die Cysten infolge ihres langsamen, aber stetig fortschreitenden, schleichenden Wachsthums die Kiefer auftreiben und sich dadurch dem Patienten bemerkbar machen. Das Wachsthum geschieht auf Kosten des Kieferknochens, dabei nehmen die Cysten gewöhnlich von einer Zahnwurzelspitze ihren Ausgang. Das ist für uns ohne weiteres verständlich, nachdem festgestellt ist, dass in der grossen Mehrzahl der Fälle der Reiz von einer gangränösen Pulpa ausgeht. Dieser Reiz gelangt durch das Wurzelloch zum Periodontium und wirkt am ausgiebigsten an der Wurzelspitze, weil um dieselben die jüngsten und deshalb productivsten Gewebselemente des Periodontiums liegen, welche die sich hier oft wiederholenden Reizungen mit der bekannten Proliferation beantworten. Hiermit soll aber keineswegs gesagt sein, dass die Wurzelspitze der „unabänderliche mathematische Sitz und Ursprungsort" für die Cysten sei. Bekanntlich legt Magitot auf diesen angeblich mathematischen Sitz der Cysten den grössten Werth. In einer lebhaften Discussion über die Bedeutung der paradentären Epithelreste für das Zustandekommen der Zahnwurzelcysten erklärt Magitot (56): „Die sogenannten periostitischen Cysten haben thatsächlich einen unabänderlichen mathematischen Ursprungsort: Die Extremität des Wurzelkanals, welche nothwendigerweise der Spitze der Zahnwurzel entspricht. Nun, würde es denn so sein, wenn der Beginn der Cyste in einem dieser paradentären Epithelreste stattgefunden hätte, welche ebenso sehr irgend einen Punkt der lateralen Partien des Ligaments (Periodontium) wie die Spitze besetzen? Hat man diese Cysten aber je auf den Seiten einer

Wurzel, gegen deren Mitte, in der Nachbarschaft des Halses angetroffen? Niemals; es existirt kein einziges Beispiel. Es ist immer die Spitze allein, die Extremität des Wurzelkanals, welcher der „unabänderliche ausschliessliche Sitz" ist; und wenn Herr Kirmisson mir auch nur einen einzigen Fall zeigen wollte, der nicht diesem absoluten Gesetze entspricht, so erkläre ich mich überführt."

Wir haben verschiedene Fälle beobachtet, wo sich die Cysten an den Seiten der Zahnwurzeln gebildet haben. Das werthvollste Präparat unserer Sammlung ist in Fig. 9 abgebildet.[1]) An diesem oberen Mahlzahne haben sich zwei Cysten entwickelt, die eine nimmt den „unabänderlichen mathematischen" Sitz an der palatinalen Wurzel ein, die andere sitzt auf der Verbindungsbrücke zwischen den beiden buccalen Wurzeln. Einen besseren Fall hatte Kirmisson nicht zeigen können, um Magitot zu überführen.

Cysten von der Grösse, wie sie in Fig. 9 abgebildet sind, werden oft an den Wurzeln extrahirter Zähne gefunden, ohne dass sie sich durch irgend eine Auftreibung des Kieferknochen vorher bemerkbar gemacht hatten. Erst wenn sie grössere Dimensionen annehmen, wölben die Cysten den Kieferknochen vor und erscheinen anfänglich in Form einer kleinen Anschwellung unter der Lippe oder Backe. Obgleich sich die Geschwulst jetzt nicht mehr der Beobachtung entzieht, so wird dieselbe wegen ihrer Schmerzlosigkeit von sorglosen Patienten doch Monate, zuweilen Jahre lang getragen. Erst wenn die vermeintliche Zahngeschwulst trotz aller „vertheilenden" Mittel immer grösser wird, suchen die Patienten ärztliche Hilfe.

Das klinische Bild, welches sich uns dann darbietet, ist verschieden und richtet sich nach der Grösse und dem Sitze der Geschwulst. In den seltenen Fällen, in welchen die Cyste die Grösse eines Hühnereies erreicht hat, macht sich eine auffällige Asymmetrie des Gesichtes bemerkbar. Die Wange der betroffenen Gesichtsseite ist mächtig hervorgewölbt, der Nasenflügel derselben Seite ist gehoben und verzogen, ebenso die Lippe. Die Farbe der äusseren Haut ist normal; die Augenlider lassen die für eine

1) Das Präparat verdanken wir Herrn Sanitätsrath Dr. Lissard in Frankenberg.

Parulis charakteristische ödematöse Anschwellung nicht erkennen. Cysten von der Grösse einer Wallnuss oder Kirsche — und solche kommen ja gewöhnlich zur Behandlung — machen sich äusserlich weniger bemerkbar, dagegen bieten dieselben bei der Untersuchung der Mundhöhle ein charakteristisches, klinisch typisches Bild.

Die Cyste tritt in Form einer Halbkugel, welche gewöhnlich an der Aussenseite des Kiefers liegt, in die Erscheinung; die äussere Wand des Alveolarfortsatzes ist in diesem Falle gleichmässig nach dem Vestibulum oris vorgewölbt. Der Sitz der Cyste entspricht der Wurzelspitzengegend, die buccale resp. labiale Uebergangsfalte der Schleimhaut verliert dadurch ihre eigenthümliche Concavität. Die Oberfläche der Geschwulst ist glatt und gegen die Umgebung scharf abgegrenzt. Die Schleimhaut ist über der Geschwulst verschiebbar und normal gefärbt, zuweilen ist sie auf der Höhe der Geschwulst bläulich transparent. Eine Fistelöffnung ist häufig an der Oberfläche bemerkbar.

Wichtige Aufschlüsse giebt uns die tactile Untersuchung; dieselbe kann in ausgiebiger Weise vorgenommen werden, ohne dem Patienten Schmerzen zu verursachen. Die Consistenz der Geschwulst richtet sich gewöhnlich nach der Grösse derselben. Solange die mässig vorgebauchte Compácta noch intact ist, fühlt sich die Cyste knochenhart an. Bei zunehmendem Innendrucke wird die Knochenrinde durch Druckresorption usurirt. Die verdünnte Knochenschale ist elastisch und lässt sich mit dem Finger leicht eindrücken, wobei als charakteristisches Phänomen das „Pergamentknittern“ oder ein Geräusch hervorgerufen wird, wie es beim Zerdrücken von Eierschalen entsteht. Dieses eigenartige Krachen lässt sich am besten nachahmen, wenn man einen Ball von Celluloid, wie sie neuerdings in Handel gekommen sind, eindrückt. Wiederholt man demonstrandi causa das Eindrücken der Cystenwand, so bleibt das Geräusch nach mehrmaligen Versuchen aus, um sich am nächsten Tage wieder bemerkbar zu machen.

Bei fortschreitender Resorption bildet sich auf der Höhe der Geschwulst ein Loch in der Knochenschale, dessen scharfe Grenzen sich mit dem Finger leicht abtasten lassen. Die Cyste erscheint dann an dieser Stelle bläulich transparent. Zuweilen bilden sich mehrere solcher Löcher in der knöchernen Cystendecke.

Ist die Knochenlamelle vollständig usurirt, so macht sich eine deutliche Fluctuation des Cysteninhaltes bemerkbar. Setzt sich bei der Palpation die Fluctuation nach allen Seiten gleichmässig fort, so dürfen wir auf eine einkammerige Cyste schliessen. Zuweilen wird von den Gefässen in dem Cystensacke oder von einem grösseren Arterienstamme, welchem die Cyste aufliegt, eine Pulsation durch den flüssigen Cysteninhalt nach der Oberfläche fortgeleitet und dadurch eine Pulsation der Cystenflüssigkeit vorgetäuscht. — Es muss schon an dieser Stelle darauf hingewiesen werden, dass die Cystenwand und der Inhalt Veränderungen erleiden können, durch welche das eben entworfene klinische Bild verwischt wird. Die Wand kann verkalken und verknöchern; durch diese Umwandlung kommen zwei charakteristische klinische Merkmale in Wegfall: das Pergamentknittern und die Fluctuation. Oder es können sich im Innern der Cyste Entzündungsprocesse abspielen, in diesem Falle wird auf der Schleimhautdecke eine entzündliche Röthe als Reactionserscheinung eintreten.

Wir dürfen jedoch unser Augenmerk nicht ausschliesslich auf die Geschwulst richten, sondern müssen auch die Umgebung in den Kreis unserer Betrachtung ziehen. In erster Linie die Zähne. Sehr häufig findet sich da ein cariöser Zahn mit gangränöser Pulpa, welcher mit der Cyste in eng nachbarlicher Beziehung steht. Der betreffende Zahn steht meistens fest in seiner Alveole, ist dagegen nur noch ein kleiner Wurzelrest zurückgeblieben, so sitzt derselbe gewöhnlich locker in der Cystenwand. In selteneren Fällen sind die Zähne in der nächsten Umgebung der Cystengeschwulst gesund, dann hat die Cyste von einem entfernter gelegenen kranken Zahne ihren Ausgang genommen. Der Weg, welchen die Cyste von dem kranken Zahne aus eingeschlagen hat, verräth sich häufig durch einen oder mehrere dislocirte, entgleiste Zähne, welche durch die vordringende Cyste aus der Zahnreihe hinausgedrängt worden sind. Oder die Zähne in der Nähe der Cystengeschwulst sind nur scheinbar gesund, und die Anamnese giebt uns erst wichtige Aufschlüsse über vorausgegangene traumatische Insulte. Bei genauer Beleuchtung der Zahnreihe findet man dann gewöhnlich einen Zahn, dessen trübe Farbe den Zerfall der Pulpa verräth.

(Schluss folgt.)

# Auszüge und Besprechungen.

**Charles S. Tomes: A case of calcification of a widely exposed pulp.** (British Journal of Dental Science, July 1896.)

Tomes berichtet über einen genau beobachteten und untersuchten Fall von Calcification einer breit exponirten Pulpa. Der Zahn war quer durch die Pulpenkammer fracturirt, trotzdem trat eine Verheilung des Schadens ein, ein Ausgang von solcher Seltenheit, dass bisher nur ein ähnlicher Fall beschrieben werden konnte (Tomes, Dental Surgery, III. Ausgabe, S. 341). Der Zahn selbst war entweder ein unterer Weisheitszahn oder ein etwas kleiner zweiter Molar. Aus den Nachbarzähnen kann man eine genaue Bestimmung nicht herleiten.

Patientin, ein Dienstmädchen, wurde zu Tomes geschickt wegen heftiger intermittirender Schmerzen von neuralgischem Typus, die meist tagsüber, jedoch nicht täglich sich einstellten. Er konnte eine winzige Oeffnung im Zahnfleisch constatiren, das jedoch im Uebrigen einen durchaus gesunden Eindruck machte. Mit der Sonde liess sich ein Körper fühlen, der einen vollständigen, wenn auch sehr rauhen Zahn vorstellen konnte. Die Anamnese ergab, dass vor drei Jahren ein Versuch gemacht wurde, in jener Gegend einen Zahn zu extrahiren, wobei dieser jedoch abbrach. Es blieb für längere Zeit starke Empfindlichkeit zurück, die zuweilen in heftige Schmerzen ausartete, allmählich aber besser wurde und ausheilte. Immerhin trat aber kein vollkommenes Wohlbefinden ein, bis dann ein neuer heftiger Anfall die Patientin zu Tomes trieb. Unter Anwendung von Cocain wurde zunächst das Zahnfleisch zur Seite gedrückt und der Zahn dann ohne weitere Schwierigkeit mit dem Elevator entfernt. Es zeigte sich, dass er quer durch fracturirt war, etwas oberhalb des Zahnhalses, und dass dort, wo man eine offene Pulpenkammer hätte erwarten sollen, sich eine Blumenkohl ähnliche Masse vom Aussehen polirten Elfenbeins befand, die sich auf die Bruchfläche ausdehnte und sie überdeckte. Es gelang unter Anwendung vieler Sorgfalt mit einer ganz feinen Säge vier gute Längsschnitte herzustellen, welche zeigten, dass die Pulpa nicht vollständig calcificirt, sondern noch mit einem Rest lebender Pulpa besetzt war. Dem alten Dentin der Bruchflächen adhärirte das neugebildete Gewebe vollkommen dicht.

Tomes giebt weiterhin noch die genaueren Daten der mikroskopischen Untersuchung, bezüglich derer auf die Originalarbeit verwiesen werden muss. Erwähnt sei nur noch, dass eine ganze Anzahl kleiner Splitter vom fracturirten Zahnbein sich im neu-

gebildeten Gewebe eingeschlossen, resp. umwachsen zeigen, so dass man nicht umhin kann, die ausserordentliche Vitalität dieser Pulpa anzustaunen. Zweifelsohne war ja das ganze Pulpendach und ein Theil der Seitenwand der Pulpenkammer weggerissen, diese selbst also sehr breit freigelegt, anscheinend etwas unter dem Zahnfleischrande, wobei zugleich lose scharfe Splitter in sie eindrangen. Trotzdem starb sie nicht, noch entzündete sie sich, sondern sie calcificirte. Vielleicht liesse sich, meint Tomes, für die Praxis der Pulpenüberkappung daraus etwas Nutzanwendung ziehen. Er meint, dass es das beste sei, namentlich bei traumatischen Freilegungen alles Wegwischen des Blutes oder Exsudates zu unterlassen, vielmehr dem ausgetretenen Blute zu gestatten zu coaguliren. Etwas besseres könne man nicht auf die Pulpa bringen. Alle unorganischen Materialien als Träger von Medicamenten, sowie alle starkwirkenden Medicamente seien vom Uebel.

Auf der anderen Seite sei aber auf einen weniger erfreulichen Punkt Rücksicht zu nehmen: Wenn in vorliegendem Falle auch ein vollkommener Erfolg auf Bildung secundären Dentins zu verzeichnen sei, so kann doch von einer eigentlichen Heilung deshalb nicht gesprochen werden, weil ja die Schmerzen da blieben. Die Frage müsse allerdings offen bleiben, ob dies im vorliegenden Falle zufällig so war, oder ob die Ueberkappung von Pulpen solche neuralgische Schmerzen nach sich ziehen dürfte.

*Dr. Jung.*

---

**Kielhauser: Die Bedeutung der Metalltechnik in ihrer heutigen Gestaltung.** Vortrag, gehalten beim Ungarischen zahnärztlichen Landescongress in Budapest, 29. August 1896. (Graz, Verlag der k. k. Universitätsbuchhandlung Leuschner & Lubensky.)

Eine kurze Würdigung der Kronen- und Brückenarbeit. Die Verbindung solcher Arbeit mit einer Kanüle nach Perforation des Antrums bei Empyem, wie sie Verf. anwendet, ausführlich beschrieben. Erwähnt werden noch und vorgezeigt Schienen zur Regulirung bei Kieferfracturen und nach Resectionen, ein Goldobturator, sowie auch Goldplattengebisse und ein „Aluminiumkautschukgebiss". Die Wurzelbehandlung wird bei der Kronenarbeit erwähnt mit der Absicht, zu constatiren, dass Verf. bereits im Juni 1894 (Rundschau) ein Verfahren der Brombehandlung veröffentlicht habe, die neuerliche Veröffentlichung Dalma's mithin keinen Anspruch auf Priorität haben könne. Kielhauser verwendet jedoch nicht Bromdämpfe, die seiner Angabe nach leicht Pericementitis hervorrufen, sondern eine Glycerinlösung von Brom (die Lösung muss aller drei Wochen frisch genommen werden).

*Jul. Parreidt.*

**Merlin: Casuistische Mittheilung über septische Infection bei Caries dentium.** (Oesterr.-Ungar. Vierteljahrsschr. für Zahnheilkunde 1896, Juliheft, S. 226.)

Joh. B., der seit 1. October 1895 im Inf.-Reg. Nr. 87 in Triest dient, kam am 15. October 1895 in Behandlung wegen eines Zahnabscesses, an dem er schon seit seinem Dienstantritt Schmerzen gehabt und der vom ersten Mahlzahne rechterseits im Unterkiefer seinen Ausgang genommen hatte. Die Fluctuation war auf der Zungenseite. An der Gesichtsseite war keine Fluctuation nachweisbar. Aber die ganze rechte Gesichtshälfte war stark geschwollen, die Haut sehr gespannt und dunkelroth, die Augenlider stark ödematös. Unter dem Kieferrande verbreitete sich die Geschwulst nicht ganz bis zum Schlüsselbeine. Temperatur 39,5°, Puls 100. Der cariöse, gelockerte Zahn wird entfernt, wobei sich jauchiger Eiter aus der Alveole ergiesst. Der Abscess an der Zungenseite wird incidirt, die Abscesshöhle nach Abfluss des stinkenden Eiters gereinigt und locker mit Jodoformgaze angefüllt. Fleissige Ausspülungen. Aussen Verband mit essigsaurer Thonerdelösung.

Am 16. October: Temperatur 39,2. Nach einer schlechten Nacht erscheint die Schwellung am rechten Unterkiefer grösser und ist auf die linke Seite mit übergegangen. Keine Fluctuation. Der Mundhöhlenboden rechts gangränös. Aus der Alveole und dem gestern incidirten Abscess Abgang stinkenden Eiters. Die Geschwulst wird nun aussen durch einen ca. 7 cm langen Schnitt senkrecht auf den Kieferast incidirt und bis zum Knochen präparirt. Unter dem Knochen herumgehend gelangt der Finger durch die gestern gemachte Incisionsöffnung in die Mundhöhle. Auch in der Medianlinie vom Kinn bis zum Zungenbeine wird die Geschwulst eröffnet. Bei der ganzen Operation ist kein Blut geflossen und nur wenig Jauche abgegangen. Die Gewebe erscheinen schwärzlich verfärbt und schmierig. Sublimatirrigation, Jodoformgazedrains und essigsaurer Thonerdeverband. — Nachmittag: Temperatur 40°. Die Schwellung rechts hat abgenommen, die links ist bedeutend grösser geworden, sie reicht oben bis zum Jochbogen, unten fast bis zum Schlüsselbeine.

17. October: Morgentemperatur 39,5°, Puls klein, frequent, Athmung stertorös. Schlucken wegen Oedems der Zunge unmöglich. Rechts ist die Geschwulst kleiner, links jedoch grösser. Ein Abscess links vom Frenul. linguae wird eröffnet und eine Communication mit der gestern am Kinn gemachten Incision dadurch hergestellt. In der Mitte des linken Unterkieferastes beginnend wird ein Schnitt vier Querfinger nach unten geführt und wenig Jauche zutage gefördert; dabei wieder keine Blutung. Künstliche Ernährung mit dem Schlundrohre.

18. October: Die Nacht schlecht, der Kranke delirirte. Temperatur 39,9°. Geschwulst rechts kleiner, aus den Incisionsöffnungen spärlicher Abgang von Jauche. Die linke Gesichtshälfte ist enorm geschwollen. Die ganze Wange ist kugelig vorgebaucht, besonders in der Gegend des Kiefergelenkes. Oben reicht die Schwellung bis zum Augenbrauenbogen. Zwei querverlaufende Incisionen (oberhalb und unterhalb des Duct. Stenonianus). Gewebe erscheint mortificirt, es entleert sich reichlich Jauche. Der Oberkiefer stellenweise vom Periost entblösst, ebenso der aufsteigende Ast des Unterkiefers. Sublimatirrigation, Verband. Nachmittag ist die Zunge stärker ödematös, der Mundhöhlenboden schwarz, nekrotisch. Hochgradige Kieferklemme.

19. October: Temperatur 39,0°. Reichliche Absonderung grünen Eiters. Entfernung nekrotischer Gewebsmassen mit der Kornzange. Das linke Auge etwas geröthet; Patient klagt über verschleiertes Sehen. Am Fornix conjunctivae superior ist eine stecknadelkopfgrosse

nekrotische Stelle. Die Sondirung durch diesen Defect eröffnet einen jauchigen retrobulbären Abscess. Die Oeffnung wird verbreitert. Ausspülung, Drain. Nachmittag ist das Befinden besser. Temperatur 38,5 °.

20. October: Rechte Wange und Halspartie etwas abgeschwollen. Entfernung grosser schwarzer, filziger Gewebsmassen von penetrantem Geruche. Aus der Incisionsöffnung am Fornix conjunctivae ergiesst sich wenig Jauche.

21. October: Temperatur 38,5 °. Patient befindet sich besser, nur hat er Schmerzen im linken Auge, dessen Cornea trübe und undurchsichtig ist. Stündliche Reinigung der retrobulbären Abscesshöhle.

22. October: Temperatur 39,9 °. Heftige Kopfschmerzen links. In der Cornea des linken Auges befindet sich eine nekrotische Stelle, woraus Jauche fliesst. Da das Auge doch verloren war und Verf. ein Uebergreifen des infectiösen Processes auf das Gehirn befürchtete, enucleirte er den Bulbus und kratzte die verjauchten retrobulbären Zellgewebstheile aus. Der Bulbus riss bei der Enucleation mehrmals ein, war ganz morsch und mit Jauche gefüllt, worin die Linse schwamm. Tamponirung der Orbita mit Jodoformgaze.

23. October: Temperatur 37,5 °. Patient fühlt sich wohler. Das Oedem der Zunge hat abgenommen, so dass er Flüssigkeit schlucken kann. Der Mundhöhlenboden granulirt.

Bis 29. October fortgesetzt Besserung. Am 30. October muss noch eine haselnussgrosse fluctuirende Stelle in der rechten Temporalgegend incidirt werden, wobei sich wieder stinkender Eiter entleert. Am 31. October werden noch nekrotische Gewebstheile entfernt. In der linken Wange eine kleine Speichelfistel, die mit dem Paquelin kauterisirt wird.

Am 2. November wieder plötzliche Temperatursteigerung auf 40 °. Patient hat heftige Schmerzen im linken Ohre. Die Ohrmuschel und die Gegend dahinter ist geröthet. Warzenfortsatz sehr empfindlich. Der äussere Gehörgang stark injicirt, geschwollen, ebenso das Trommelfell. Hörvermögen gleich Null. Paracentese. Entleerung von Jauche. Ausspülung des Mittelohres von der Tuba aus mit 4proc. Borlösung. Gehörgang mit Jodoformgaze verschlossen. Verband von essigsaurer Thonerde.

3. November: Temperatur 39,2 °. Incision auf den Warzenfortsatz. Entleerung von Jauche, Aufmeisselung. Eisbeutel.

Die Heilung erfolgte nun nach und nach ohne weitere Störung. Das linke Auge war freilich verloren. Der Patient erhielt ein künstliches. Die Hörfähigkeit stellte sich wieder ein. *Jul. Parreidt.*

---

# Kleine Mittheilungen.

## Offener Brief an Herrn Zahnarzt Dr. Thiesing in Hildesheim.

Sehr geehrter Herr College!

Soeben von der Sommerreise zurückgekehrt, lese ich zu meiner Ueberraschung im Juli-Hefte dieser Zeitschrift, dass Sie sich in demselben in ganz eigenartiger Weise mit meinem in Erlangen gehaltenen Vortrage „Die Wurzelbehandlung vermittelst der Galvanokaustik“ beschäftigen.

Sie halten mich also nicht für berechtigt, von meiner Methode zu sprechen, da Sie bereits im Jahre 1890, also vor dem Erscheinen meiner Arbeit, in Nr. 51 des III. Jahrganges des zahnärztlichen Wochenblattes eine Arbeit unter dem Titel „Die Anwendung des elektrischen Glühbrenners in der zahnärztlichen Praxis" veröffentlicht haben.

Wollen Sie damit etwa sagen, dass Sie der Erste gewesen sind, welcher die Galvanokaustik in der zahnärztlichen Praxis, oder richtiger gesagt, zur speciellen Behandlung der putriden Pulpa eingeführt hat?

Wenn Sie das glauben, und fast bin ich geneigt dies anzunehmen, da Sie ja nicht denjenigen nennen, dem die Priorität dieser Behandlungsmethode zusteht, so befinden Sie sich jedoch in einem argen Irrthum, der nur darauf zurückzuführen ist, dass Sie meine erste, 1891 in dieser Zeitschrift veröffentlichte Arbeit nicht gelesen haben.

In dieser Arbeit ist die Literatur, soweit dieselbe mir zugänglich war (das zahnärztliche Wochenblatt halte ich nicht), gebührend gewürdigt worden.

So heisst es auf S. 255: „Die Anwendung der Galvanokaustik in der Zahnheilkunde ist keineswegs neu, dieselbe wurde von Bruck schon empfohlen; auch Brandt verwendet mit Vorliebe die Galvanokaustik oder den von ihm modificirten Thermokauter nach Paquelin zur Zerstörung der Pulpa bei Pulpitis.

Neu war — meines Wissens — nur die Anwendung der Galvanokaustik bei der Behandlung von Zähnen mit gangränöser oder vereiterter Pulpa.

Bei Durchsicht der Literatur sollte ich eines Besseren belehrt werden, denn ich fand, dass **Godon** bereits im Jahre 1886 in der Société d'Odontologie de Paris die Aufmerksamkeit der Fachgenossen auf dieses Verfahren gelenkt hat. Ich bemerke, dass ich, als ich zu meinen ersten Versuchen schritt, von dem Vortrage Godon's keine Kenntniss besass und stehe nicht an, hierdurch zu erklären, **dass Godon das Verdienst gebührt, die Galvanokaustik bei der Behandlung von Zähnen mit nekrotischer Pulpa zuerst angegeben zu haben.**"

Sie ersehen hieraus, dass ich die Priorität für dieses Verfahren nicht beanspruche, dass Sie aber ebensowenig zu diesem Prioritätsanspruch berechtigt sind. Wenn ich in Erlangen von meiner Methode sprach, so war das dagegen voll und ganz berechtigt, denn meine Methode besteht darin, dass ich nach dem Ausbrennen des Wurzelkanals durch Einleiten von Jodgas eine ausreichende Sterilisation des Wurzelkanals zu bewirken suche.

Haben Sie dies beim Durchlesen meiner zweiten Arbeit übersehen, Herr Kollege, oder haben Sie etwa ein ähnliches Verfahren beschrieben?

Ich bemerke zum Schlusse noch, dass ich meine Methode schon seit October 1889 anwende, also schon vor der Veröffentlichung Ihrer Arbeit.

Sie finden übrigens sowohl Godon's Verfahren wie auch meine Methode im Lehrbuch der Zahnheilkunde von Prof. Miller S. 332 kurz erwähnt.

Ich kann Ihnen nach dem vorher Gesagten leider den Vorwurf, bei der Beurtheilung dieser Angelegenheit etwas übereilt vorgegangen zu sein, nicht ersparen, und bedaure dies um so mehr, als ich selbst nicht die geringste Veranlassung zu Ihrem Vorgehen gegeben habe.

Mit vorzüglichster Hochachtung

ergebenst

**Zahnarzt Dr. phil. Kirchner.**

Ueber **ein neues Metall** berichtete Jackson in einer Sitzung der New York Odontological Society. Es kommt unter dem Namen **Columbiasilber** in den Handel; allem Anschein nach handelt es sich um eine dem Neusilber ähnliche Legirung. Sie wird als Einlage für Kautschukplatten, sowie zu Richtmaschinen u. s. w. verwendet. *Dr. J.*

---

**Zahl der Dental Colleges und der Studirenden der Zahnheilkunde in Amerika.** Im Jahre 1894 bestanden 47 Colleges, im Jahre 1895 sind 2 dazugekommen und 1 ist eingegangen, so dass nun 48 bestehen. In diesen 48 Schulen waren im Jahre 1895 immatriculirt **5382** Personen, und **1233** davon haben den Doctortitel erworben. Auf die sechs grössten Colleges kommen durchschnittlich je 87 Graduirte, auf die übrigen je 21. (Transact. Americ. Dent. Assoc.)

---

**Ungarische zahnärztliche Zeitschriften.** Das „Odontoskóp" soll vom Jahre 1897 an, „nachdem es im vollen Milleniumsjahre 1896 Festpause gehalten haben wird", in neuer Form erscheinen. — Vom 1. Juli 1896 an erscheint die „Magyar Fogászati Szemle" (Ungarische zahnärztliche Revue) als Monatsschrift unter Schriftleitung von Dr. Sam. Bauer, Zahnarzt in Budapest.

---

**Eucain.** Im Augusthefte der Monatsschrift berichteten wir kurz über die Erfahrungen, die Kiesel und Louis Wolff über die Wirkung des Eucains gesammelt hatten. In Nr. 218 der „Zahnärztlichen Rundschau" berichtet nun Heller, dass die von den beiden Autoren erwähnte Anschwellung nach dem Injiciren regelmässig auftrete und sich auch nicht durch antiseptische Cautelen verhüten lasse. Sie erfolge ebenso bei Anwendung von methylfreiem Eucain wie bei dem Gebrauche von methylalkoholhaltigem. Auch das Punktiren und Ausdrücken der Geschwulst nach der Extraction nütze nichts. Schliesslich macht H. noch auf den Schmerz aufmerksam, der regelmässig beim Injiciren des Eucains ins Zahnfleisch eintritt. Als vortheilhaft gegen das Cocain hebt H. hervor, dass das Eucain auch bei Periostitis wirke, wo das Cocain in den meisten Fällen versage. Ahrenfeld (Rundschau Nr. 220) berichtet über 250 Fälle; in allen, ausser einem, habe er schmerzlos extrahiren können. Er meint, dass man geringere Schwellungen habe, wenn man möglichst geringe Mengen injicirt. Nach mehrfachen Versuchen hat er 0,3 g einer 8proc. Lösung für vollständig ausreichend gefunden. *P.*

---

**Central-Verein deutscher Zahnärzte.** Unterzeichneter ersucht die Herren Mitglieder des Central-Vereins, den Jahresbeitrag mit 10 ℳ an ihn gefälligst einzusenden; nicht einlaufende Beiträge wird derselbe so frei sein durch Postauftrag nach vier Wochen einzuziehen.

Der Postschein dient als Quittung.

Berlin NW., Unter den Linden 41,
7. October 1896. A. Blume, d. Z. Kassirer.

---

**Auszeichnung.** Dem Zahnarzt Dr. Otto Grunert in Berlin ist von Sr. Königl. Hoheit dem Herzog von Anhalt der Titel Hofzahnarzt verliehen worden.

---

Druck von A. Th. Engelhardt in Leipzig.

*XIV. Jahrgang. 11. Heft.* *November 1896.*

# Deutsche Monatsschrift

für

# Zahnheilkunde.

[*Nachdruck verboten.*]

## Dritter Bericht der Poliklinik

für

## Zahn- und Mundkrankheiten des zahnärztlichen Instituts der Königl. Universität Breslau.

Beobachtungszeit: 1. April 1894 bis 1. April 1896.

Erstattet von

Prof. Dr. **C. Partsch**, Director, und Zahnarzt **Perliński**, Assistent.

Die Poliklinik hat in den Jahren 1894—1896 sich weiter günstig entwickelt. Der Besuch der Studirenden betrug im

| | Praktik. | Auscult. | Summa |
|---|---|---|---|
| Sommer-Semester 1890 . . | 16 | 7 | 23 |
| Winter-Semester 1890/91 . | 15 | 3 | 18 |
| Sommer-Semester 1891 . . | 13 | 1 | 14 |
| Winter-Semester 1891/92 . | 25 | — | 25 |
| Sommer-Semester 1892 . . | 12 | 5 | 17 |
| Winter-Semester 1892/93 . | 9 | 4 | 13 |
| Sommer-Semester 1893 . . | 11 | 5 | 16 |
| Winter-Semester 1893/94 . | 13 | 4 | 17 |
| Sommer-Semester 1894 . . | 13 | 8 | 21 |
| Winter-Semester 1894/95 . | 15 | 6 | 21 |
| Sommer-Semester 1895 . . | 17 | 5 | 22 |
| Winter-Semester 1895/96 . | 16 | — | 16. |

Was die Unterrichtsmethode anlangt, so ist weiter nach den früher angegebenen Gesichtspunkten insofern verfahren worden, als die zur Vorstellung kommenden Kranken von den Studirenden selbst genau untersucht und an denselben die Technicismen der Untersuchung eingehend geübt, Diagnose und Heilplan genau besprochen wurden. Die etwaigen operativen Eingriffe wurden, soweit es irgend angängig, von Studirenden selbst ausgeführt. Bei schwierigeren Fällen chirurgischer Art wurde nach Besprechung des Falles dem betreffenden Praktikanten die Aufgabe gestellt, den Fall schriftlich eingehender darzustellen und eine ausführliche Krankengeschichte über denselben zu fertigen, welche bei einer späteren klinischen Stunde zum Vortrage gebracht und eingehender besprochen wurde. Es sollte damit den Studirenden Gelegenheit gegeben werden, sich in der objectiven Darstellung des Krankheitsfalles sowie im wissenschaftlichen Ausdrucke zu üben und gleichzeitig dabei den einzelnen Fall eingehender geistig durchzuarbeiten und durchzudenken.

Es erwies sich diese Uebung insofern dringender, als einzelne Examenarbeiten sowie die mündliche Aussprache bei der klinischen Vorstellung ein auffällig geringes Maass von Darstellungsfähigkeit und eine mehr oder weniger hochgradige Unbeholfenheit im Ausdrucke sowie im logischen Denken bei den Praktikanten erkennen liessen. Was ich dabei erreicht, unterbreite ich gern dem Urtheile der Fachgenossen, indem ich in folgendem Berichte einzelne der mitzutheilenden Krankengeschichten in der Form wiedergebe, wie sie mir von den Studirenden gegeben worden sind.

Ich hoffe damit indirect auch der zahnärztlichen Literatur einen Nutzen zu verschaffen, indem ich die Studirenden zu gründlich wissenschaftlicher Darstellung von Krankheitsfällen anleite. Sie dürften dann auch später im praktischen Leben viel eher in der Lage sein, ihre Beobachtungen in kritischer Form ihrem Collegenkreise mitzutheilen und damit an dem Ausbau der deutschen Zahnheilkunde kräftig mitzuarbeiten. Allerdings geben zu diesen Uebungen chirurgische Krankheitsfälle geeigneteres und besseres Material. Dass ich über dieselben in reicherem Maasse verfügen konnte, danke ich nicht allein dem Umstande, dass ein grösserer Theil meiner Privatpatienten sich zur klinischen Vorstellung bereit erklärte, sondern auch, dass mir als dirigirendem

Arzte des grossen Hospitals der „Barmherzigen Brüder" ein umfangreiches chirurgisches Material zu Gebote stand, aus dem mir durch Entgegenkommen des Convents, dem ich dafür meinen besten Dank ausspreche, interessante Fälle aus der Mundchirurgie zur klinischen Vorstellung überlassen wurden. So war es möglich, die Studirenden nicht bloss mit dem speciellen Gebiete der Zahnerkrankungen vertraut zu machen, sondern ihnen auch eine eingehendere Kenntniss der entzündlichen Processe an den Weichtheilen und dem Skelette des Gesichtsschädels, sowie der für die prothetische Technik sehr wichtigen angeborenen und erworbenen Defecte, wie auch endlich der Geschwülste, die an den Organen der Mundhöhle vorkommen, zu verschaffen. Erst durch diese Ergänzung ist der Unterricht zur wirklichen Klinik der Mundkrankheiten geworden. Nicht zum kleinsten Theile dürfte diesem Umstande der steigende Zuspruch und der Besuch namentlich ausländischer Aerzte zuzuschreiben sein.

Was die Operationen selbst anlangt, so sind die Grundsätze der Asepsis und Antisepsis immer weiter durchgeführt worden. Lässt das Operationsgebiet eine auffällige Vernachlässigung erkennen, ist durch entzündliche Zustände ein umfangreicher Belag hervorgerufen oder Zersetzungen mit üblem Mundgeruche nachweisbar, so wird der Mund des Patienten durch sorgfältige mechanische Reinigung mit unserer poliklinischen Zahnbürste, d. h. mit dem mit dünnen Wattelagen umhüllten, in antiseptische Lösung getauchten Finger, mechanisch gereinigt und durch nachfolgende Spülung so weit als möglich gesäubert, ehe operative Eingriffe vorgenommen werden. Bei schwereren chirurgischen Operationen sind die Patienten stets veranlasst worden, durch Füllung cariöser Zähne, durch Extraction nicht mehr zu erhaltender fauliger Wurzelreste möglichst aseptische Verhältnisse herzustellen, ehe zu schwereren Eingriffen geschritten wurde. Es haben sich diese Maassnahmen ausserordentlich bewährt, und der Wundverlauf hat sich reactionslos und die Heilung für den Patienten angenehmer gestaltet, als es früher der Fall war.

Die Erfahrung, dass sich Extractionswunden viel schlechter schliessen, sich leichter belegen, wenn gleichzeitig viel zersetztes Material in cariösen Höhlen und Wurzelresten im Munde vorhanden war, hat uns Veranlassung gegeben, die Patienten zu gründlicher Säuberung des Mundes durch Entfernung der nicht

mehr zu erhaltenden Wurzelreste zu bewegen. Insbesondere habe ich geglaubt als Leiter des Institutes auch dem Publikum gegenüber erziehlich zu wirken und die antiseptischen Grundsätze praktisch durchzuführen, indem ich gegen den leider so viel verbreiteten, auf dem Boden der Bequemlichkeit und vielleicht auch materiellen Vortheiles erwachsenen Schlendrian energisch Front machte, auf faulende Wurzelreste eine Prothese zu setzen und damit aus der Mundhöhle eine Brutstätte der mannigfachsten Gährung und Zersetzung zu schaffen. Ein einziger Blick auf einen solchen Mund, wenn der blendende Deckmantel des künstlichen Ersatzes der Zähne fortgenommen ist, genügt, um dem Beschauer das Verwerfliche und Verkehrte dieser Art Vorbereitung für die Prothese im Nu klar zu machen. Ich bin in dem Bestreben, nach dieser Richtung hin Wandel zu schaffen, von dem derzeitigen Leiter der technischen Abtheilung, dem Herrn Zahnarzt D.D.S. Riegner, auf das wirksamste unterstützt worden, und es wird ausnahmslos nur dem Patienten eine Prothese gefertigt, der sich entschliesst, seinen Mund gründlich für dieselbe nach den oben angeführten Gesichtspunkten vorbereiten zu lassen. Dadurch erwächst dem Patienten nicht nur der Vortheil, dass die Prothese dauernd sicher sitzt und functionsfähig bleibt, sondern er ist in den meisten Fällen oft den mannigfachen, in neuralgischen schmerzhaften Empfindungen sich äussernden Beschwerden überhoben, welche chronische Entzündungsprocesse der Zahnbeinhaut hervorrufen im Anschlusse an cariösen Zerfall der Wurzelreste. Strenge Durchführung dieser Grundsätze verschafft uns die Freude, dass nicht allein die Patienten mit dem im Institute geleisteten Zahnersatz viel zufriedener sind, sondern dass auch die Richtigkeit der Anschauung allmählich im Publikum mehr und mehr durchdringt.

Die Technik der Zahnextractionen hat sich nicht wesentlich geändert. Für dringend erforderlich halten wir stets die Sterilität der benutzten Instrumente. Um dieselbe zu bewirken, wird dauernd während der poliklinischen Sprechstunde ein mit Gas heizbarer Sterilisationsapparat im Gange erhalten, in welchen jedes Instrument nach seinem Gebrauche nach gründlicher Bearbeitung mit der Bürste ausgekocht wird. Um das Rosten oder Fleckigwerden der stählernen oder vernickelten Instrumente zu verhüten, werden dieselben in 2proc. Solveollösung gekocht.

Diese hat bei uns die Sodalösung vollkommen verdrängt, weil sie bei sicherer sterilisirender Wirkung die Instrumente fleckenlos rein und bei bestem Glanze erhält. Die alkalische Lösung der Kresole, wie sie das Solveol darstellt, scheint besser als das Natrium carbonicum im stande zu sein, die oxydirende Wirkung der Kohlensäure zu bannen.

Dabei hat die Lösung das Angenehme, viel weniger stark zu riechen als das Lysol, und macht die Hände viel weniger schlüpfrig als dieses. Und endlich bedürfen wir zum Kochen und antiseptischem Spülen der Instrumente nur einer, nicht verschiedener Lösungen.

Der Sterilisationsapparat besteht aus einem einfachen, gut verzinnten Kupferkessel, der mit einem vorspringenden Rande in einem eisernen Roste hängt, in welchem die Flamme brennt. Ein mit verschiedenen Einschnitten versehener Deckel, durch welche die Instrumente hindurchgesteckt werden, schützt vor allzu rascher Verdunstung der Sterilisationsflüssigkeit und sorgt für rasches Kochen derselben. So kommen immer nur frisch sterilisirte Instrumente am Kranken zur Verwendung. Ausser der antiseptischen Vorbereitung des Mundes wird auf die sorgfältige Erhaltung des Zahnfleisches bei der Extraction das grösste Gewicht gelegt. Nur wenn es vor jeder Quetschung aufs peinlichste bewahrt wird, wird die Extraction des heftigsten Schmerzes entkleidet, und die Heilung der Extractionswunde geht schmerzlos und rasch von statten. Gequetschtes Zahnfleisch stirbt ab, erzeugt stark belästigenden, selbst durch energische Antiseptica nicht zu bekämpfenden, üblen Mundgeruch, der ebenso sehr den Patienten selbst, wie seine Umgebung belästigt. Erst nach Abstossung der abgestorbenen fetzigen Massen kann sich die Wundheilung ungestört vollziehen. Die Annäherung der Zahnfleischränder erfolgt langsamer, und oft bedarf die Heilung einer schweren Extractionswunde ebensoviel Wochen, wie sonst bei Schonung des Zahnfleisches Tage zu derselben erforderlich sind.

Alle diese Uebelstände drängen mich, den Studirenden die Schonung des Zahnfleisches strengstens zur Pflicht zu machen und die Instrumente zu vermeiden, welche eine Verletzung des Zahnfleisches im Gefolge haben müssten. Die immer sonst noch viel verwendeten, für den Operateur vielleicht bequemen, aber für

den Patienten oft unheilvollen Resectionszangen kommen bei uns gar nicht zur Verwendung. Es hat mich gefreut, zu bemerken, dass auch von anderer Seite gegen die Benutzung dieses Instrumentes Stimmen laut werden. Wie nicht nur Scheff in seinem Handbuche, sondern auch Hollaender in seiner Abhandlung über die Extraction der Zähne sich gegen die Verwendung der Resectionszange aussprach, so hat auch neuerdings Schmidt seine Stimme gegen dieselbe erhoben und ist den Anschauungen beigetreten, denen ich in dieser Frage schon in meinen früheren Berichten Ausdruck gegeben habe.

Es sind in den Berichtsjahren an Extractionen ausgeführt worden:

| Zahn | | 8 | 7 | 6 | 5 | | 4 | | 3 | | 2 | | 1 | |
|---|---|---|---|---|---|---|---|---|---|---|---|---|---|---|
| | | | | | Bl. | Mlch. | Bl. | Mlch. | Bl. | Mlch. | Bl. | Mlch. | Bl. | Mlch. |
| Oberkiefer | in toto . . | 70 | 53 | 195 | 42 | 74 | 51 | 60 | 33 | 22 | 33 | 43 | 11 | 55 |
| | Wurzel . . | 40 | 93 | 176 | 142 | 16 | 181 | 21 | 78 | 10 | 136 | 19 | 117 | 30 |
| Unterkiefer | in toto . . | 70 | 113 | 272 | 58 | 101 | 42 | 69 | 30 | 14 | 13 | 22 | 13 | 24 |
| | Wurzel . . | 33 | 56 | 110 | 56 | 7 | 43 | 17 | 14 | — | 12 | 1 | 18 | 1 |
| Summe . . . | | 213 | 315 | 753 | 298 | 198 | 317 | 167 | 155 | 46 | 194 | 85 | 159 | 110 |
| Summe v. 1892/94 | | 156 | 269 | 585 | 200 | 192 | 229 | 157 | 121 | 78 | 139 | 87 | 108 | 100 |
| Summe v. 1891/92 | | — | — | — | — | — | — | — | — | — | — | — | — | — |

Dabei ist zu bemerken, dass von diesen Fällen 815 Zähne mit Narkose extrahirt worden sind. Ohne Narkose wurden in der Zeit vom April 1894—1896 5227 Zähne gezogen.

| | | Narkosenanzahl | Extractionen | Durchschnitt | Maximum |
|---|---|---|---|---|---|
| mit Narkose | 1894/95 . | 105 | 445 | 4 | 15 |
| | 1895/96 . | 73 | 370 | 5 | 17 |
| ohne Narkose | 1894/95 . | — | 2619 | 5 | 14 |
| | 1895/96 . | — | 2508 | 5 | 15 |

In den Fällen tiefer Zerstörung der Zähne oder tiefer Fractur der Wurzelreste hat die schon im vorigen Berichte beschriebene Methode der Ausmeisselung vortreffliche Dienste geleistet. Sie tritt da ganz besonders in ihre Rechte, wo es sich um Fracturen der Zähne handelt, die anderweitig gemacht sind, bei denen dann Patienten oft mit stark geschwollenen Kiefern bei uns Hilfe suchen. Die starke Schwellung des Zahnfleisches, die Verletzung desselben, die blutige Suffusion, die eventuelle Kieferklemme, die durch die erduldeten Schmerzen stark verminderte Resistenzfähigkeit des Patienten erschweren das Auffinden der Reste und die Beurtheilung, wie man ihnen am besten beikommt, oft ganz ausserordentlich, zumal man durch eventuelle Narkose gar nichts gewinnt, sondern

| 1 | | 2 | | 3 | | 4 | | 5 | | 6 | 7 | 8 | Summe |
|---|---|---|---|---|---|---|---|---|---|---|---|---|---|
| Bl. | Mlch. | Bl. | Mlch. | Bl. | Mlch. | Bl. | Mlch. | Bl. | Mlch. | | | | |
| 7 | 44 | 18 | 35 | 28 | 35 | 43 | 56 | 69 | 57 | 178 | 75 | 64 | 1451 |
| 114 | 26 | 128 | 20 | 103 | 7 | 164 | 14 | 134 | 11 | 178 | 102 | 40 | 2100 |
| 19 | 21 | 16 | 19 | 22 | 16 | 38 | 77 | 58 | 105 | 278 | 132 | 82 | 1724 |
| 10 | 1 | 16 | — | 22 | — | 45 | 14 | 56 | 10 | 133 | 70 | 22 | 767 |
| 150 | 92 | 178 | 74 | 175 | 58 | 290 | 161 | 317 | 183 | 767 | 379 | 208 | 6042 |
| 108 | 88 | 145 | 101 | 108 | 95 | 188 | 162 | 174 | 219 | 573 | 232 | 146 | 4760 |
| — | — | — | — | — | — | — | — | — | — | — | — | — | 3406 |
| | | | | | | | | | | | | | 14208 |

die Schwierigkeiten der Operation nur häuft. Die Erfahrung hat uns gelehrt, solche Fälle erst dann anzugreifen, wenn man sich eine genügende Uebersicht über das Operationsterrain und die zu beseitigenden Wurzelreste verschafft hat. Wie ich schon in meinem [1]) Vortrage über Tamponade ausgeführt habe, eignet sich dazu nichts besser als die Jodoformgazetamponade. In ihrer antiseptischen

1) Partsch, Ueber Tamponade. Deutsche Monatsschrift für Zahnheilkunde 1896.

Wirkung, mit ihrer verdrängenden Eigenschaft bringt sie die geschwollenen Theile rasch zur Norm zurück, lindert die Schmerzen und hält die Wundränder so weit klaffend, dass man in dem bei schonender Entfernung blutlos bleibenden Terrain sich gut zu orientiren vermag.

Das Instrumentarium für diese Operation, welches früher nur aus Hammer und Meissel bestand, habe ich durch Hinzunahme eines Drehmeissels ergänzt, der die Möglichkeit bietet, durch einen an dem oberen Ende angebrachten Querbalken wie ein L'Écluse'scher Hebel an den Wurzelresten zu wirken, indem dadurch die Möglichkeit vorhanden ist, das eingeschlagene Instrument am Quergriffe kraftvoll zu drehen und tangentialwirkende Kraft zur Evulsion des Wurzelrestes zu verwenden. Die Operation ist allerdings etwas mühsam und setzt sowohl vom Patienten wie vom Arzte Ausdauer voraus. Ich habe sie stets ohne Narkose ausgeführt, da die Narkose dem Operateur keineswegs die Arbeit erleichtert, sondern erschwert. Wir haben aber die Freude gehabt, selbst sehr schwer liegende Fälle rasch und glücklich und ohne jede Complication zur Heilung zu bringen. Es wurden in dieser Weise behandelt:

1) Die 11jährige Patientin P. Es soll wegen Periodontitis der erste untere Molar auf der rechten Seite gezogen werden. Bei der Application der spitzigen Molarenzange vom Praktikanten wird der tief cariöse Zahn fracturirt. Daraufhin wurden die Wurzeln mit Hebemeissel und Vajna'schem Hebel einzeln herausgenommen.

2) Am 22. October 1894 kommt die 16jährige Patientin P. in die Klinik. Bei der Untersuchung ergiebt sich chronische Periodontitis mit acutem Nachschube, ausgehend von $\overline{|6}$. Starke entzündliche Erscheinungen am Knochen, an den Weichtheilen und Lymphdrüsen der entsprechenden Seite. Die Wurzeln von $\overline{|6}$ sind tief fracturirt und von Zahnfleisch fast ganz überwachsen. Es wird zur besseren Uebersicht mit Jodoformgaze tamponirt, damit die Zahnfleischlappen an den Wurzeln von $\overline{|6}$ auseinandergedrängt werden. Am 28. October ist Uebersicht gewonnen. Nun werden mit Hebemeissel die mesiale, mit Vajna'schem Hebel die distale Wurzel entfernt. Operation schonend; Patientin stellte sich am 25. October wieder vor. Wundverlauf sehr gut, die früheren entzündlichen Erscheinungen wesentlich zurückgegangen.

3) Beim 18jährigen Patienten C. soll $\overline{|6}$ wegen periodontaler Schmerzen entfernt werden. Er wird vom Praktikanten fracturirt. Daraufhin werden die Wurzeln des Zahnes mit geradem Meissel gespalten und zuerst die mesiale, dann die distale Wurzel mit Hebemeissel entfernt. Es zeigt sich, dass die Schwierigkeit der Extraction in der starken Verkrümmung der Wurzeln lag.

4) Die 16jährige Patientin W. kommt wegen Periodontitis des $\overline{7|}$ in Behandlung. Der Zahn wird mit der Zange fracturirt. Die nachträgliche Ausmeisselung desselben ergab, dass der Zahn eine sogenannte dent barrée war und die Extraction erschwert hat.

5) Bei der Apothekersfrau J. wurde anderweitig der $|\overline{7}$ tief fracturirt. Da die Pulpa exponirt und sehr schmerzhaft ist, wird sie mit 10proc. Cocainlösung betupft, und in die Weichtheile werden von einer 1proc. Lösung 0,02 Cocain injicirt. Alsdann werden, ohne besondere Schmerzen zu verursachen, die äussere Alveole und die Wurzeln des $|\overline{7}$ mit geradem Meissel und Hammer gesprengt. Mit geradem Hebemeissel, der nun zwischen $|\overline{6}$ und Wurzelreste von $|\overline{7}$ eingetrieben wird, gelingt es, die mesiale Wurzel zu entfernen; die distale wird nach längerem Bemühen mit Vajna'schem Hebel entfernt.

6) Am 13. Januar 1895 kommt Patientin St. wegen anderweitiger wiederholter Fractur an $|\overline{6}$ in unsere Behandlung. Durch Jodoformgazetampon wird das Operationsfeld für den nächsten Tag übersichtlich gemacht. Am nächsten Tage wird versucht, mit Molarenzange den Zahn in toto zu entfernen, dabei kommt die mesiale Wurzel mit, die distale jedoch bleibt zurück. Da ein Angriffspunkt für die Zange oder den Gaisfuss nicht mehr vorhanden ist, wird die Wurzel ausgemeisselt. Wundverlauf gut, Schmerzen gering; Patientin hatte nach zwei Tagen nur geringe Anschwellung der Weichtheile.

7) Am 9. März 1895 erscheint Patientin A. mit heftigen Schmerzen nach anderweitiger Fractur von $\overline{7|}$. Es gelingt hier durch Hebemeissel die mesiale und mit Vajna'schem Hebel die distale Wurzel zu entfernen. Nachträgliche Schmerzen nicht vorhanden, Wundverlauf günstig.

8) Am 10. April wird beim Patienten T. nach anderweitiger Fractur des $\overline{6|}$ die Ausmeisselung glücklich und ohne wesentliche Mühe ausgeführt.

9) Am 4. Mai bei Patient E. heftige Schmerzen am $|\underline{4}$. Dieser Zahn ist schon vor vier Jahren versucht worden zu entfernen, vergeblich. Zahnfleisch bis auf einen feinen Spalt darübergewachsen. Mit einer Sonde fühlt man harten Widerstand. Dies wie die angegebenen wiederholten Schwellungen des Gesichtes lassen auf noch vorhandenen Wurzelrest schliessen. Ein Theil des Zahnfleischlappens wird excidirt und nach einigen wiederholten Tamponaden die Uebersicht gewonnen. Wurzelrest sichtbar, wird mit Hohlmeissel entfernt.

10) Am 11. Mai wird die Ausmeisselung zweier Wurzelreste von $\overline{6|}$, die fest eingekeilt waren zwischen $\overline{5|}$ und $\overline{7|}$, ausgeführt.

11) Am 31. Juni wird die Ausmeisselung des $\overline{7|}$ ausgeführt. Nach zwei Tagen hat Patientin keine Schmerzen und keine Schwellung.

12) Am 9. September wird bei Patientin Sch. nach anderweitiger Fractur von $|\overline{7}$ mit geradem Meissel die mesiale Wurzel entfernt. Die distale verursacht wesentliche Schwierigkeiten, es wird daher heute Abstand genommen und Jodoformgaze tamponirt. Nach zwei Tagen

wiederbestellt, hat Patientin geringe Schmerzen, verweigert aber weitere Behandlung.

13) Bei 22jährigem Patienten P. werden mit Meissel die Wurzeln vom $\lceil\overline{7}$ separirt und einzeln mit Vajna'schem Hebel entfernt.

14) Beim cand jur. S. wird anderweitig $\overline{6}\rceil$ fracturirt. Nach Cauterisation des darüber gewucherten Zahnfleisches und Tamponade mit Jodoformgaze bis zum folgenden Tage wird mit spitziger unterer Molarenzange versucht zu extrahiren. Dabei gelingt es, die distale Wurzel zu entfernen; die mesiale wird darauf mit geradem Meissel herausgehebelt. Wundverlauf günstig, Schmerzen gering, leichte Anschwellung.

In Bezug auf die Narkose sind wir bei der Verwendung des Bromäthyls stehen geblieben. Es sind ausgeführt worden:

im Jahrgange 1894/95 . 100 Narkosen
„ „ 1895/96 . 73 „

| Jahre | Männer | Frauen | Summe |
|---|---|---|---|
| 5—10 | 2 | 4 | 6 |
| 10—20 | 15 | 44 | 59 |
| 20—30 | 10 | 63 | 73 |
| 30—40 | 6 | 22 | 28 |
| 40—50 | 1 | 6 | 7 |
| 50—70 | — | — | — |

Der durchschnittliche Verbrauch war 21,5 g [5,0—45,0], die durchschnittliche Dauer betrug 5 Minuten. Stärkere Excitation war in 19 Fällen vorhanden. Erbrechen war eingetreten meist bei Verschlucken von Blut neunmal in der Klinik, fünfmal zu Hause.

Wir können das schon früher geäusserte Urtheil über das Bromäthyl weiter bestätigen, insofern kein einzigesmal irgend welche bedrohliche Erscheinungen während der Narkose aufgetreten und auch keine ernsten Nachwehen nach der Narkose uns bekannt geworden sind. Hier und da kam allerdings etwas knoblauchartiger Geruch am Tage nach der Narkose zur Beobachtung. Vereinzelt wurde Erbrechen gesehen, doch meistens nur bei den Patienten, die viel Blut verschluckt hatten, so dass es zweifelhaft war, ob das Erbrechen lediglich auf die Narkose zurückzuführen oder durch das verschluckte Blut bewirkt anzusehen war. An einzelnen Patienten ausgeführte Urinuntersuchungen haben die anderweitig gemachte Beobachtung, dass bald nach der Narkose Brom im Harn

ausgeschieden wird, nicht bestätigt. Die Schattenseite der Bromäthylnarkose, die namentlich bei Nervösen und bei Männern stark auftretenden Exaltationen, sind durch Combination mit Morphium erfolgreich beseitigt worden. Ich gebe eine halbe Stunde vor der Narkose je nach der Constitution des Patienten 1—2 cg Morphium subcutan. Das Exaltationsstadium wird sichtlich abgekürzt, die Narkose wird ruhiger, der Verbrauch an Bromäthyl dadurch verringert. Nie wurde ein Nachtheil dieser Combination beobachtet. An combinirten Narkosen sind vorgekommen:

im Jahrgange 1894/95 . . . 1 Morphium-Bromäthyl
„ „ 1895/96 . . . 5 „ „ [1])

Was die Cocainanästhesie anlangt, so ist dieselbe nach den von Schleich aufgestellten Grundsätzen vielfach verwandt worden. Allerdings lassen dieselben im Bereiche des Mundes sich nicht ganz leicht durchführen, indem eine gute Infiltration nur bei der lockeren Schleimhaut im Vestibulum oris, der Wangenschleimhaut, möglich ist, während die Schleimhaut auf der Innenseite des Alveolarfortsatzes sowohl am Unterkiefer wie Oberkiefer sich ausserordentlich schwer und nur unter sehr starkem Drucke infiltrirt. Sticht man wiederholt ein, läuft leicht eine grössere Menge der Flüssigkeit durch die Stichkanäle wieder aus, statt sich in den Gewebsmaschen zu vertheilen. Man injicirt deshalb am besten von einem Stichkanale aus unter allmählichem Vorstossen der Canüle. Auch bereits entzündlich infiltrirte Gewebspartien, wie sie ja gerade in Form der Periostitiden zur Verwendung der Anästhesie häufig Veranlassung geben, infiltriren sich sehr schlecht. Der in den Geweben schon bestehende Druck wird durch die infiltrirende Flüssigkeit wesentlich gesteigert, und erst sehr allmählich macht sich die anästhesirende Wirkung des injicirten Mittels geltend.

Man kann allerdings auch in diesen Fällen den Schmerz wesentlich herabmindern, wenn man die Injection nicht gleich in den Entzündungsherd hinein macht, sondern von der gesunden Peripherie her allmählich nach dem Entzündungsherde vorschreitend infiltrirt. Ein weiterer Nachtheil liegt in der durch das künstliche Oedem bewirkten Veränderung des Operationsfeldes. Scharfe Grenzen bei Exstirpation von Geschwülsten und anderen

1) Ausserdem habe ich in meiner Hospitalthätigkeit eine grosse Anzahl combinirter Bromäthylnarkosen mit gutem Erfolge ausgeführt.

operativen Eingriffen werden verwischt, Gewebsmaschen weit über normale Grenzen ausgedehnt, die normale Färbung der Gewebe alterirt. Auch scheinen die Heilungsbedingungen so infiltrirter Gewebe etwas ungünstiger zu sein. So schränkt sich die Verwendung der Cocainanästhesie in Schleich'scher Form auf dem Gebiete der Mundchirurgie entschieden ein. Sie ist von uns verwendet worden ausser bei Zahnextractionen zur Exstirpation von Lippenkrebsen, von Zungengeschwüren, von Drüsengeschwülsten der Submaxillargegend, zur Eröffnung der Kieferhöhle. Vielleicht wird das mehrfach gerühmte Eucain die Verwendung des localen Anästheticums erleichtern, insofern wir, ohne die tückischen Nebenwirkungen des Cocains eintreten zu sehen, wieder concentirtere Lösungen verwenden und von der Infiltration Abstand nehmen können. Von den stärkeren Lösungen des Cocains, 5—10 Proc., ist nur selten Gebrauch gemacht und ihre Verwendung beschränkt worden auf operative Eingriffe am harten und weichen Gaumen und an den Mandeln.

Das Aethylchlorid ist in einzelnen Fällen, namentlich bei der Extraction von Frontzähnen, aber leider ohne nennenswerthen Erfolg, verwandt worden. Auch die Zerstäubung durch den Ballonspray hat die Erfolge nicht gesteigert. Andere allgemeine Narkotica wie Chloroform und Aether sind nicht nothwendig geworden.

Ueber die Verwendung der Jodoformgaze zur Tamponade habe ich mich in meinem Vortrage über Tamponade genügend ausgesprochen und habe auch die Nothwendigkeit betont, die zur Tamponade zu verwendende Gaze steril aufzubewahren. Der von uns verwendete Behälter, der die Entnahme beliebiger Quantitäten von Gaze ermöglicht, ohne dass der restirende Vorrath mit Instrumenten oder Händen in Berührung kommt und dadurch seine Sterilität verliert, ist in der Monatsschrift für Zahnheilkunde abgebildet worden und kann als brauchbar empfohlen werden. Zur sterilen Aufbewahrung der Spülflüssigkeiten hat sich uns der Zweiböhmer'sche Milchsterilisirungsapparat ausgezeichnet bewährt. Wir halten zwei Apparate zu je 5 l im Gange und verfügen so jeden Augenblick über sicher sterilisirte Chlornatriumlösung. Wir haben bei der Nachbehandlung der Extraction allerdings die Spülungen immer mehr einschränken gelernt. Die Blutstillung erfolgt, wie sonst überall, auch im Munde am besten durch dauernd

einwirkenden Druck. Er wird ausgeführt, indem Wattebäusche, fest zusammengerollt, auf die Extractionswunden aufgelegt und durch Aufbeissen der Zahnreihen fest angepresst werden. Dadurch werden auch die beiden Zahnfleischlappen möglichst einander genähert und damit die Wunde verkleinert. Schon nach kurzer Zeit steht die Blutung vollständig, jedenfalls sicherer und besser als wenn durch fortgesetztes Spülen und Spucken immer wieder die Wundränder von einander entfernt werden und die Blutung immer wieder von neuem angeregt wird. Das lästige Spucken hört auf und die Patienten werden auch auf dem Nachhausegehen nicht durch Nachsickern des Blutes behelligt. Die Extractionswunde selbst ist nur in jenen Fällen tamponirt worden, wo entweder die Blutung gleich von vornherein sehr bedeutend war oder wo die Uebersichtlichkeit der Extractionswunde gewahrt werden sollte, oder wenn es sich um ausgesprochene Bluter handelte, wie die folgenden Fälle zeigen.

Bei dem 42jährigen Kaufmanne Joseph W. wurde Nachmittag $^1/_2$4 Uhr $\overline{3}|$ anderweitig extrahirt und dabei nach Angabe des Patienten die Innenseite der Alveole und das Zahnfleisch losgerissen, so dass es abgeschnitten werden musste. Seitdem blutete die Wunde continuirlich, trotzdem von einem Arzte Tamponade gelegt wurde.

Am nächsten Tage, den 22. December 1895, erscheint Patient in der Klinik. Er sieht blass und geschwächt aus und blutet noch sehr beträchtlich aus der Extractionswunde. Mit kräftigem Wasserstrahl aus der Spritze wird die Höhle des Mundes von dem Blutgerinsel befreit. Dabei collabirt Patient plötzlich in bedeutender Weise. Nachdem er sich wieder erholt hat, wird die Wunde weiter gesäubert. Es zeigt sich dabei, dass das Zahnfleisch auf der Innenseite des Kiefers stark verletzt ist und nach dem aufsteigenden Aste zu einen Längsriss hat. Patient übergiebt sich nun und speit eine beträchtliche Menge Blut aus. Darauf fühlt er sich bedeutend wohler. Die Extractionswunde wird nun mit Jodoform eingestäubt und mit Jodoformgaze und Penghawar-Djambi austamponirt.

Die Risswunde am Zahnfleische wird darüber durch zwei Nähte verbunden. Am 23. December 1895 ist das Befinden des Patienten gut, die Schwäche ist gehoben, nachdem die Blutung seit Nacht gestanden. Flüssige Diät noch weiter.

Am 25. December werden die Nähte entfernt, der innere Lappen des Zahnfleisches ist gangränös und wird mit entfernt. Keine Schlingbeschwerden; subjectives Befinden gut.

Der 33jährige Buchbinder Carl B. kommt am 24. October 1895 in das Institut. Er klagt, dass er seit 14 Tagen starken Schnupfen und nun

Ausfluss aus der Nase habe. Bei der Besichtigung des Patienten von aussen kann man nichts wesentliches bemerken. Aus der Nase entleert Patient einen Ausfluss, der eitrige Beimischung enthält. Im Munde sind $\underline{6}|$ und $\underline{2}|$ an Periodontitis erkrankt. Es wird dem Patienten angeordnet, am nächsten Tage mit ungeschnäuzter Nase wiederzukommen.

Am 25. October ist der Nasenausfluss wie am Tage zuvor. Eine Fistel von $\underline{2}|$ nach der Nase zu ist nicht zu bemerken. Die Durchleuchtung der Kieferhöhle ergiebt rechts eine deutliche Verdunkelung, links deutliche Erleuchtung der Conjunctiva. Da zur Extraction von $\underline{6}|$ und $\underline{2}|$ geschritten werden soll, giebt Patient an, dass er ein Bluter sei. Bei Oeffnung eines Abscesses und bei einer vor zwei Jahren erlittenen Unterschenkelverletzung hätte sich eine stark e Blutung bemerkbar gemacht. Ein Bruder von ihm leide ebenfalls an Haemophilie. Es werden dennoch die Extractionen von $\underline{6}|$ und $\underline{2}|$ vorgenommen mit sorgfältiger Schonung des Zahnfleisches. Eine Communication mit der Nase resp. Kieferhöhle und den Alveolen ist nicht vorhanden. Die Blutung steht sehr bald.

Am 26. October giebt Patient an, dass er eine geringe Nachblutung in der Nacht gehabt und dass der Nasenausfluss aufgehört habe.

Am 29. October giebt Patient an, dass er in der Nacht vom 28. bis 29. October starke Blutung gehabt habe. Die Extractionswunden sind noch mit schwarzem Blutgerinsel bedeckt. Nach Entfernung der Blutgerinsel wird die Wunde sorgfältig gereinigt und mit Jodoformgaze und Penghawar-Djambiwatte tamponirt.

Am 31. October erscheint Patient Nachmittags wegen starker Blutung, nachdem er einige Stunden vorher circa $^1/_4$ l Blut aus der Alveole vom $\underline{2}|$ ausgespieen hat. Reinigung derselben und Tamponade wie oben; Blutung steht.

Am 10. November erscheint Patient, nachdem er mehrere Tage wegen Schwäche bettlägerig war. Die Tampons sind von selbst ausgefallen, aber Blutung nur sehr gering, hin und wieder aus der Alveole vom $\underline{2}|$, Auskratzung der Granulationen, Tamponade mit Penghawar-Djambi.

Am 13. November 1895 fühlte sich Patient wesentlich besser, Blutung steht; geheilt entlassen.

Von Periostitiden kamen 287 acute und 276 chronische zur Beobachtung. Von letzteren wiesen bereits 127 eine Fistelbildung auf, während 149 keine solche zeigten. Von den am Oberkiefer beobachteten Fisteln lagen 3 buccal, 49 gingival, 3 palatinal. Von denen am Unterkiefer 29 gingival und 19 buccal. Von den 120 abscedirenden Periostitiden machten 12 eine Incision innen, 29 eine solche aussen nothwendig. Bei den 93C Periodontitiden wurde ganz besonderes Augenmerk gerichtet auf die Be-

theiligung der Lymphdrüsen der Submaxillargegend. Wie ich schon in meinem in der Versammlung des Central-Vereins deutscher Zahnärzte zu Erlangen gehaltenen Vortrage betont habe, haben wir es bei den Periodontitiden im wesentlichen mit Schwellungen der einwärts vom Unterkiefer gelegenen Lymphdrüsen zu thun. Die neuerdings von Poncet hervorgehobene Anwesenheit von Drüsen auf der Aussenseite des Kiefers in der seitlichen Wangengegend vor der Parotis haben wir nie constatiren können. Vielmehr haben wir stets die Drüsen einwärts vom Kiefer fühlbar geschwollen gefunden. Die Angaben der verschiedenen Anatomen (Henle, Teichmann, Merkel, Sappey) wechseln in ihren Angaben über das anatomische Verhalten der Submaxillardrüsen sehr beträchtlich. Klinisch hat es sich als praktisch erwiesen, im allgemeinen der von Gussenbauer (Prager Vierteljahrsschrift) gegebenen Eintheilung zu folgen, nach welcher von der in der Mittellinie zwischen den Geniohyoidei gelegenen Glandul. submental. die eigentlichen Glandulae submaxillares abgetrennt werden. Deren lassen sich für gewöhnlich drei unterscheiden; eine ziemlich weit vorn einwärts am Kiefer gelegene, dicht am M. mylohyoideus; sie liegt meistens hoch oben am Kiefer, nahe der Linea obliqua interna, und ist ziemlich dicht an den Kiefer geheftet. Wir haben diese Drüse mit *a* bezeichnet. Eine zweite Lymphdrüse liegt dicht vor der Glandula submaxill. salivaris, ein wenig nach hinten von der erstgenannten, dicht vor der Drüse, manchmal frei beweglich, so dass sie über den Rand des Unterkiefers auf seine Aussenfläche dislocirt werden kann, manchmal so fest mit der Kapsel der Submaxillardrüse verwachsen, dass sie nur schwer von ihr abgedrängt werden kann. Eine dritte Lymphdrüse findet sich hinter der Submaxillardrüse dicht am Kieferwinkel, umfangreich verschieblich selten. Es ist den Drüsenschwellungen deshalb eine grössere Aufmerksamkeit geschenkt worden, weil einerseits festgestellt werden sollte, ob bestimmte Beziehungen zwischen einzelnen Zähnen und bestimmten Lymphdrüsen bestehen oder ob das Lymphgebiet der Zahnwurzelgegenden nach verschiedenen Richtungen hin abfliesst. Ferner war bald bei den Untersuchungen zu constatiren, dass die Lymphdrüsen in sehr verschiedener Weise an dem primären periodontalen Processen Antheil nahmen, bald in Form kleiner äusserst schmerzhafter druckempfindlicher Lymphknoten, bald in Form derber, harter

Infiltration, die Drüse stark verdichtend. So gab oft die Untersuchung der Lymphdrüsen klinische Anhaltspunkte für die Form des periodontalen Processes und wurde ein charakteristischer Zug in dem klinischen Bilde desselben. Endlich sollte durch eine sorgfältige klinische Untersuchung festgestellt werden, welcher Art die Beziehung der Lymphdrüsenschwellung zu Zahnerkrankungen sind, um dabei die in neuerer Zeit wiederholt hervorgetretenen übertriebenen Anschauungen über den ursächlichen Zusammenhang tuberculöser Lymphdrüsenschwellung mit Caries der Zähne auf das richtige Maass zurückzuführen. Das nähere Zahlenmaterial wird in einer ausführlicheren Arbeit mitgetheilt werden; hier nur so viel, dass wir die Lymphdrüsenschwellungen acuter Art mit Sicherheit nur dort zu constatiren vermochten, wo das infectiöse Material die Grenzen der Pulpa überschritten und in die Weichtheile der Umgebung des Zahnes vorgeschritten war. Weder bei einfacher Caries, noch bei frischen Pulpitiden waren Lymphdrüsenschwellungen zu bemerken, so dass ein directer Zusammenhang zwischen diesen Erkrankungen und der Affection der Lymphdrüsen entgegen der Anschauung anderer Autoren (Berten, Stark) nicht constatirt werden konnte.

Die Lymphdrüsenschwellung erwies sich als constanter Begleiter periodontaler Processe, ein Satz, der auch diagnostische Bedeutung hat, insofern nicht selten, namentlich bei Kindern, das zweifelhaft bleibende Untersuchungsresultat durch die Anwesenheit der Lymphdrüsenschwellung zu Gunsten der Periodontitis entschieden wurde. Ferner wurden ganz besonders auch die Beziehungen des Oedems mit den Lymphdrüsenschwellungen untersucht und dabei festgestellt, dass beide zu einander durchaus nicht im geraden Verhältnisse stehen, sondern im Gegentheil von einander so unabhängig sind, dass oft grosse Oedeme bei geringer Lymphdrüsenschwellung und oft gar keine bei grosser Lymphdrüsenschwellung vorhanden waren. Complicirt wurde die Untersuchung öfters dadurch, dass bereits Lymphdrüsenschwellungen chronischer Natur nachweisbar waren, hervorgerufen nicht nur durch Erkrankungen der Zähne, sondern durch solche der Schleimhäute des Mundes und der Nase oder der äusseren Hautdecken. Bei diesen chronischen Drüsenschwellungen wurde fast ausnahmslos constatirt, dass nicht nur die Gruppe der Submaxillardrüsen, sondern auch der vorderen oberen oberflächlichen und tiefen Halsdrüsen

wie der Occipitaldrüsen erkrankt waren. Trat beim Vorhandensein chronischer Lymphdrüsenschwellungen eine acute Erkrankung der Zähne auf, so wurde eine der Drüsen unter Volumenzunahme acut schmerzhaft und druckempfindlich, sie nahm aber nach Beseitigung der Zahnaffection wieder ihre alte Grösse an. Verhältnissmässig selten gelangten geschwollene Drüsen zur Vereiterung. Unzweckmässiges Verhalten, nicht genügende Berücksichtigung der vorhandenen Drüsenschwellung trug zu diesem Ausgange bei, dem erst durch breite Spaltung mit Tamponade und Ausräumung der Drüsensubstanz Abhilfe geschafft werden konnte. Ein Fall, bei dem exacter Nachweis hätte geführt werden können, dass eine tuberculöse Infection der Kieferlymphdrüsen von den Zähnen aus zustande gekommen wäre, ist trotz des grossen Materiales nicht beobachtet worden, selbst nicht einmal ein Fall, in welchem der Verdacht eines solchen erweckt wurde.

Das von mir schon früher hervorgehobene eigenartige Verhalten, dass Reininfection mit Aktinomykose die Lymphdrüsen nicht zum Schwellen zu bringen vermöge, ist auch in diesem Berichtszeitraume wieder constatirt worden. Nur hat sich ergeben, dass sich Eiterungsprocesse mit vielen Streptothrixballen in ganz ähnlicher Weise verhalten und somit der Aktinomykose nahe zu stehen scheinen. Wieder ein Beweis, dass die Lymphdrüsenschwellung abhängig ist von der Qualität des Eiters und dass wir durch das Verhalten der Lymphdrüsen einen Rückschluss auf seine Qualität machen können. Jedenfalls hat die ganze Untersuchung eine Menge interessanter Beziehungen zwischen den einzelnen Zügen des klinischen Bildes der Periodontitis und zwischen den Zahnaffectionen und den Lymphdrüsenprocessen aufgedeckt; es ist ja selbstverständlich, dass diese Untersuchung in vollem Umfange weiter fortgeführt werden wird.

Wahrscheinlich dürften sich auch zu der Erkenntniss der einzelnen Formen der Periodontitis Anhaltspunkte ergeben, welche für die Frage der Füllung und endgültigen Erhaltung von Zähnen durch dieselbe werthvoll sind. Von schwereren Erkrankungen des Periostes sind folgende Fälle besonders erwähnenswerth:

1) Karl B., Schmied, Breslau, 33 Jahre alt, aufgenommen am 5. Novbr. 1895. Patient will länger als ein Jahr bereits eine Fistel an der linken Wangenseite haben, welche, trotz Extraction eines Zahnes vor einem Jahre, dauernd weiter bestehen soll.

An linker Wangenseite, ungefähr in der Mitte des Unterkiefers, besteht eine Einziehung der Haut, deren Tiefe geröthet ist und zwei Fisteln erkennen lässt. Die Haut ist verdünnt und mit einer Sonde von den Fisteln aus abhebbar. Von der Einziehung der Haut kommt man mit der Sonde durch einen feinen Kanal bis auf den Kiefer. Die Inspection ergiebt rechts im Unterkiefer das Vorhandensein gut erhaltener $\lfloor\overline{457}$. Der erste Mahlzahn ist extrahirt und die Wunde gut verheilt. Es wird die verdünnte Oberhaut mit der Scheere abgetragen, und die schlaffen Granulationen und Fistelgänge werden mit Volkmann-schem Löffel ausgekratzt; darauf sofortige Reinigung, Jodoformgaze-tamponade und Verband.

Am 8. November stellt sich Patient wieder vor. Man sieht bereits junge, kräftige Granulationen die Höhle ausfüllen und eine geringe Secretion. Es wird Jodoform in die Höhle eingestäubt und Borsalben-verband angelegt.

Am 11. November ist die Heilung günstig fortgeschritten, es wird wieder Borsalbe mit Collodiumverband aufgelegt; geheilt entlassen.

2) Der 11jährige Kanzlistensohn Georg H. will vor zwei Monaten umfangreiche Schwellung der linken Gesichtshälfte gehabt haben. Es wurde im Juli wiederholt innen und aussen anderweitig incidirt und ausserdem ein Milchzahnrest extrahirt und der cariöse permanente $\overline{6}\rfloor$ gefüllt. Bald darauf sei wiederholte Schwellung der linken Gesichtsseite und Durchbruch des Eiters nach aussen ohne alle Schmerzen eingetreten.

Beim Patienten findet sich einwärts vom linken Unterkiefer eine mit Schorf bedeckte eingezogene Fistelöffnung, in welche die Sonde einen Zoll tief eindringen kann und welche spärlich blutig-eitriges Secret zu Tage treten lässt. Auskratzung der Fistel, Mullverband, Heilung.

3) Die 11jährige Ida K., aufgenommen am 17. Januar 1896, will vor einem Jahre eine Schwellung der Wange bekommen haben, die mit Einschnitt und Auskratzung behandelt wurde. Trotzdem sie anfangs zugeheilt ist, hat sie später dauernd wieder abgesondert. Eine vor vier Tagen noch vorgenommene Incision hat keine endgiltige Besserung herbeigeführt.

An der rechten Wangenseite, einwärts des mittleren Drittels des Unterkiefers, liegt eine ovale pflaumengrosse, scharf umschriebene Geschwulst, die von sehr verdünnter, an einzelnen Stellen geschwüriger Haut überzogen ist. Die eindringende Sonde gelang an den Kiefer, der aber bedeckt, nicht rauh erscheint. Vom Munde aus sieht man den Zahnfleischüberzug des Kiefers an der Stelle des ersten unteren Molaren nicht geschlossen. Durch einen schmalen Spalt dringt die Sonde in der Tiefe auf einen knochenharten rauhen Widerstand. Da keine genaue Uebersicht über den Grund der Spalte zu erhalten ist, wird dieselbe mit Jodoformgaze zunächst tamponirt, um die Tiefe freizulegen. Da nach zwei Tagen noch nicht genügende Uebersicht vorhanden ist, wird

vor nochmaliger Tamponade ein Stück des Zahnfleischrandes excidirt. Dann liegen am folgenden Tage die beiden Molarenwurzeln zu Tage, so dass sie in Bromäthylnarkose leicht mit dem Gaisfuss extrahirt werden können. Bei dem Versuche, nach Fortnahme der verdünnten Oberhaut die Granulationsmassen aus dem Fistelkanal auszuräumen, dringt der scharfe Löffel ohne Schwierigkeit in die Alveole des extrahirten Zahnes vor und kann in der Mundhöhle sichtbar gemacht werden. Tamponade nur von aussen, Mullverband. Nach acht Tagen kann die Patientin geheilt aus der Behandlung entlassen werden.

4) Der 18jährige Klempnerlehrling Otto P. will im Februar des Jahres eine stärkere Schwellung der Wange bei gleichzeitigen starken Schmerzen gehabt haben, nachdem er zwei Monate vorher längere Zeit in der Krankenanstalt wegen Rippenfellentzündung behandelt worden war. Er will durch Druck auf die Geschwulst dieselbe zur Entleerung gebracht, aber drei Stunden später eine so lebhafte Schwellung des Gesichtes bekommen haben, dass das Auge ganz verdeckt war. Allmählich ging die Schwellung zurück, aber die Eiterung nach dem Munde zu blieb bestehen. Drei Tage vor der Aufnahme soll sie plötzlich versiegt sein und dafür sich unter heftigem, 40° erreichendem Fieber eine Röthung der Wange eingestellt haben. Bei seiner Aufnahme war eine beträchtliche Spannung der Oberhaut der rechten Gesichtsseite zu erkennen. In der Unterkiefergegend liess sich eine sehr harte, aber nicht druckempfindliche Drüse herausfühlen. Die Geschwulst entleerte beim Einschnitte einen sehr dünnen, stark übelriechenden Eiter. Unter Jodoformgazetamponade heilte der Abscess glatt aus; später aber brach er noch einmal auf, konnte aber durch wiederholte Tamponade rasch zum Schlusse gebracht werden.

In einem, eine 46jährige Nähterin Anna R. betreffendem Falle wurde der Versuch gemacht, die vorhandene Zahnfistel ohne Auskratzung nur durch Extraction der Wurzel zur Heilung zu bringen. Bei der Patientin hatte sich anfangs September unter Zahnschmerzen eine knotige Anschwellung neben der Nase gebildet, welche unter Salbenverbänden spontan aufgebrochen war und seit der Zeit fortdauernd Eiter entleerte. Als die Patientin im October 1895 sich vorstellte, war links neben der Nase, etwas oberhalb der Nasolabialfalte eine mit einem Schorf bedeckte, eingezogene Fistelöffnung zu bemerken. Von $\overline{35}|$ waren nur Wurzelreste vorhanden. In der Gegend der Wurzel von $3|$ lag eine Schwellung, welche auf Druck Eiter aus der Fistel entleerte. Die Wurzeln von $\overline{35}|$ wurden gezogen und auf die Fistel ein Mullverband mit Argentum nitricum-Salbe aufgelegt, der, ohne dass die Fistel ausgeräumt wurde, dieselbe in wenigen Tagen zum Schlusse brachte.

Man wird sich die Ausräumung der Fistel in allen jenen Fällen sparen können, in welchen die Umgebung des Fistelkanales nicht mehr geschwollen, sondern derb eingezogen ist und Granulationsmassen nicht stark entwickelt sind.

Zum Festhalten der Salbe, wie als Wundverband im Gesichte überhaupt, haben wir bei geringer Secretion den Collodium-Watteverband geübt und schätzen gelernt. Er macht in vielen Fällen den für die Patienten unbequemen, die Kiefer unnöthig gegen einander fixirenden, den Kauact und das Reinigen des Mundes erschwerenden Bindenverband entbehrlich und ersetzt ihn durch einen leicht comprimirenden, bequem auszuführenden, sicher festhaltenden, den antiseptischen Grundsätzen folgenden Watteverband. Zu seiner Ausführung schneidet man sich eine Wattelage von der Grösse zurecht, welche ausreicht, um die zu schützende Stelle, selbst wenn sie mit etwas Salbe bedeckt ist, breit zu decken. Die Wattelage wird in ihre dünnsten Schichten zerlegt und eine derselben durch Druck mit der Hand leicht angepresst und durch Aufträufeln von nicht zu dickflüssigem Collodium an der Haut befestigt. Je nach dem Umfange des Verbandes und je nach der Verschieblichkeit der Haut der betreffenden Gegend werden noch mehr Watteschichten durch Collodium angeklebt. In wenigen Minuten trocknet die Watteschicht so fest an der Haut an, dass sie allen Bewegungen derselben zu folgen vermag, ohne dass sie dabei von ihr sich abhebt und die Luft ohne weiteres zu der zu behandelnden Stelle Zutritt erhielte. Gerade im Bereiche des Oberkiefers, wo sich ohne Bedeckung des Auges kaum gut schützende Verbände anlegen lassen, macht sich die Annehmlichkeit des leichten Collodium-Watteverbandes besonders bemerkbar. Aber auch am Unterkiefer kann man denselben sehr passend verwenden, nur ist bei stärkerem Bartwuchse öfteres Rasiren erforderlich, da nur auf der glatten Haut der Verband festhaftet. Nachtheile haben wir bislang bei dieser Verbandmethode nicht beobachtet.

Schon in früheren Berichten ist hervorgehoben worden, dass die periostalen Abscesse am harten Gaumen, welche in den meisten Fällen von Erkrankungen des lateralen Schneidezahnes den Ausgang nehmen, einer besonderen Behandlung bedürfen, dass sie durch einfache Incision nicht zu heilen pflegen. Vielmehr entwickelt sich unter dem Einflusse rascher Verheilung der Incisionswunde immer wieder Retention, so dass der Herd am Gaumen

nicht fest vernarbt. Ehe sich eine solche Narbe bildet, legen sich die breiten straffen Schleimhautränder aneinander und verkleben. Wenn auch anscheinend die Heilung gelungen ist, stellt sich der Patient nach 3—4 Wochen immer wieder mit neuen Abscessen vor. Aus diesem Grunde müssen solche Abscesse gleich von vornherein so behandelt werden, dass eine nochmalige Verklebung der Incisionswunde nicht mehr erfolgen kann. Der durch die Excision der Abscesswand gesetzte Defect braucht zum Verschlusse durch Granulationsbildung so viel Zeit, dass inzwischen der blossgelegte Knochen granuliren und sich mit vernarbungsfähigem Gewebe besetzen kann. So heilt dann die ganze Abscesshöhle endgültig von der Tiefe nach oben, und die Ueberhäutung tritt erst ein, wenn die Granulationen aus der Tiefe bis in das Niveau des Epithels heraufgewachsen sind. Dann ist die Heilung auch definitiv, Recidive kommen nicht mehr zustande. Solche Heilungen treten dann auch ein, selbst wenn gleichzeitig nekrotisirende Processe am Kiefer vorhanden sind. Auf diese Weise sind folgende behandelt worden. (Schluss folgt.)

*[Nachdruck verboten.]*

# Ein Fall von Periostitis alveolaris idiopathica.[1])

Von

**O. Fenthol,** D.D.S., Zahnarzt in Leipzig.

Sehr geehrte Versammlung! Herr College Parreidt beschreibt in dem 6. Kapitel, S. 120—121, seines Compendiums der Zahnheilkunde unter den Krankheiten des Alveolarfortsatzes ein Vorkommen von Periostitis alveolaris an nicht cariösen Zähnen, deren Ursache vollständig unbekannt ist, und bezeichnet diese als Periostitis alveolaris idiopathica. Dieselbe betrifft nach Parreidt meist die Schneidezähne, selten die Prämolaren und Molaren. Er selbst hat einige dieser seltenen Fälle beobachtet, ebenso erwähnt er in genanntem Werke, dass der verstorbene Dr. Weil und Herzog derartige Fälle gesehen und sie in der Münchener medicinischen Wochenschrift 1889, Nr. 10, mitgetheilt haben. Parreidt beobachtete drei solcher Periostitiden: zwei am Oberkiefer und eine am Unterkiefer; Weil und Herzog nur am Unterkiefer.

1) Vortrag, gehalten im zahnärztl. Ver. f. d. Kgr. Sachsen am 8. März 1896 zu Leipzig. (Vergl. die Discussion im Maiheft S. 197.)

Auch ich hatte im vergangenen Jahre Gelegenheit, einen derartigen Fall zu beobachten, den ich Ihnen heute mittheilen möchte:

Die Patientin, Fräulein R., 18 Jahre alt und sonst gesund, kam am 17. Juni 1895 zu mir und klagte über heftige Schmerzen im rechten Unterkiefer, in der Gegend der Prämolaren. Ich war erstaunt, da dieselbe behufs Revision ihres Gebisses erst am 10. Mai desselben Jahres bei mir gewesen war. Damals hatte ich ausser einem kleinen oberflächlichen Defect an der distalen Fläche des linken zweiten Prämolaren, den ich sofort durch eine Amalgamfüllung verschloss, nichts an den übrigens guten Zähnen, die relativ wenig von Caries heimgesucht sind, gefunden. Die genaue Untersuchung der schmerzenden Prämolaren ergab nicht die geringste Erklärung für die Ursache der Schmerzen. Beide Prämolaren waren absolut frei von Caries, keine Spur von einer Entfärbung der Approximalflächen, die auf einen versteckten Defect hätten deuten können, die Fissuren der Kaufläche auch für die feinste Sonde undurchdringbar; ebensowenig war der Zahnhals, der übrigens von normalem Zahnfleische straff umschlossen, beim Berühren der Sonde oder des Fingernagels empfindlich. Mit der Sonde soweit als möglich rings unter dem Zahnfleische nach einem verborgenen Defect suchend, fand ich, dass keine Höhle dort vorhanden war, ebensowenig Zahnstein, der vielleicht einen Reiz hätte ausüben können. Auch die Untersuchung der übrigen Zähne des rechten Unterkiefers ergab ein durchaus negatives Resultat. Der grosse und kleine Schneidezahn, der Eckzahn waren gesund und ohne jede Füllung; der erste Molar fehlte, er war vor Jahren gezogen. Die Alveole normal vernarbt, so dass auch die Idee, dass vielleicht ein zurückgebliebener Wurzelrest die Ursache sein könnte, ausgeschlossen werden musste. Der zweite Molar stand, war aber vollständig gesund und zeigte weder Caries, Füllung oder Fissuren. Vom Weisheitszahne fehlte noch jede Andeutung, so dass Störungen, die der erschwerte Durchbruch des Weisheitszahnes verursachen könnte, auszuschliessen waren.

Ein genaues Percutiren der Zähne ergab bei den Prämolaren ein schmerzhaftes Gefühl aber erst dann, wenn der Druck energisch und dauernd ausgeübt wurde. In der Untersuchung der Kiefer und des Zahnfleisches fortschreitend, fand sich auf der lingualen Seite keinerlei Abweichung von der Norm. Auf der buccal-labialen

Seite war auch alles normal, keine Schwellung, keine Röthung, die gingival buccale Schleimhautfalte nicht verstrichen. Nur das Zahnfleisch unterhalb der Prämolaren war leicht geröthet, jedoch in so geringem Maasse, dass ich dem Umstande nur Beachtung schenkte, weil die Patientin über Schmerzen klagte. Ich dehnte nunmehr meine Untersuchung auf den rechten Oberkiefer aus; ich fand alle Zähne gesund, ebenso die des linken Unter- und Oberkiefers. Die schliessliche Untersuchung mit verschieden temperirtem Wasser ergab ein leicht vermehrtes Schmerzgefühl gegen Wärme. Ich forschte nach anderen Ursachen; die Patientin gab an, dass sie sich an einem der letzten Tage starkem Temperaturwechsel ausgesetzt habe und seitdem diese Empfindung verspüre. Ich beschloss, mich zunächst abwartend zu verhalten, machte zur Beruhigung auf die gerötheten Stellen des Zahnfleisches eine Jodpinselung und verordnete gleichzeitig ein Mundwasser von Kal. chloric. mit Zusatz von Opium (Kal. chloric. 3,0 Aq. d. 300,0, T. Op. 2,0) zur Beruhigung; hiermit wurde die Patientin mit der Weisung entlassen, am nächsten Tage wieder zu kommen. Die Patientin kam weder am nächsten, noch an einem der folgenden Tage, so dass ich sicher glaubte, die leichte Entzündung sei spontan verlaufen. Nicht wenig erstaunt war ich daher, sie am 24. Juni, also nach sieben Tagen, wiederkommen zu sehen, und zwar in einem durchaus bedauerlichen Zustande. Die Patientin hatte, da sie sich neben dem Zahnschmerz so sehr erkältet fühlte und auch Menses eingetreten waren, auf Rath ihres Hausarztes Antipyrin genommen und war zu Bett gegangen. Allerdings waren dadurch die allgemeinen Erkältungserscheinungen gewichen, aber leider hatten die Zahnschmerzen von Tag zu Tag an Heftigkeit zugenommen. Die Nächte waren schrecklich gewesen. Dass es sich hier nicht um Uebertreibung handelte, zeigte ein Blick auf das junge Mädchen, die noch vor acht Tagen blühend und gesund erschienen; sie machte den Eindruck einer schwerkranken, von heftigen Schmerzen geplagten Patientin. Auch die Untersuchung der Zähne liess durchaus keinen Zweifel aufkommen, dass es sich um schwerste Alveolarperiostitis handelte. Die beiden Prämolaren waren in den Alveolen stark gehoben und gelockert, gegen leiseste Berührung äusserst schmerzhaft, das Zahnfleisch um die Zahnhälse gelockert, sowohl lingual, wie be-

sonders buccal stark geröthet und geschwollen, die Schleimhautfalte vollständig verstrichen, die Schwellung erstreckte sich von den Prämolaren nach vorwärts bis über den Eckzahn hinaus. Fluctuation war nicht im geringsten nachweisbar. Nochmals untersuchte ich auf eine versteckte Höhle, trotzdem ich die erste Untersuchung am 17. Juni nach meiner Gepflogenheit aufs genaueste vorgenommen hatte. Das Resultat war negativ. Da, wie bereits gesagt, Fluctuation nicht nachweisbar war, so verordnete ich zur Linderung der Schmerzen Priessnitzumschläge und bestellte die Patientin auf den nächsten Tag. Man wird mir vielleicht die Frage vorlegen, warum ich nicht zur Extraction geschritten wäre und versucht hätte, dadurch auf einfachste und schnellste Weise die Entzündung zu beseitigen. Ich muss gestehen, dass ich mich hierzu durchaus nicht entschliessen konnte, da ich mir keinen sonderlichen Zweck davon versprach, keiner der Zähne konnte positiv als Ursache des Leidens angesehen werden. Es fehlte auch, wie ich anfangs schon bemerkte, der erste Mahlzahn, und nur auf's Gerathewohl einen gesunden Zahn zu opfern, um durch den eintretenden Blutverlust Linderung zu schaffen, hielt ich für ungerechtfertigt. Das Krankheitsbild blieb in den nächsten zwei Tagen unverändert, die Schwellung wurde nicht grösser, Fluctuation nicht nachweisbar, die Schmerzen dieselben, nur zeitweise durch innere Mittel, die der Hausarzt verordnete, gemildert. Ich hatte in diesen Tagen auch an die Möglichkeit gedacht, dass durch Dentikelbildung in der Pulpakammer Gangrän entstanden und so die Alveolarperiostitis entstanden sei. Solche Fälle von Dentikelbildung bei intacten Zahnkronen sind ja in der Literatur bekannt, auch habe ich selbst einen derartigen Fall vor Jahren behandelt. Dagegen aber spricht die Vorgeschichte. Keinerlei Schmerzen, die auf Pulpareizung, Pulpitis u. s. w. in diesen Zähnen schliessen liessen, waren vorausgegangen, die Patientin war schon längere Zeit in meiner Behandlung und hatte bis zum 17. Juni 1895 nie über diese Zähne geklagt, konnte sich auch nicht erinnern, früher daran gelitten zu haben.

Auch war nicht die geringste Farbeveränderung nachweisbar, die auf Gangrän der Pulpa hätte schliessen lassen. So blieb mir nur der Gedanke einer Alveolarperiostitis idiopathica, und auch Herr College Parreidt, dem ich den Fall erzählte, war der gleichen

Ansicht. Ich theilte diese meine Ansicht dem Hausarzte, mit dem ich Conferenz hierüber hatte, mit, und wir beschlossen, mit Einverständniss der Eltern, Herrn Professor Dr. Kölliker zu consultiren und seinen Rath einzuholen. Dieser Rath wurde angenommen und bestellte ich die Patientin auf den nächsten Tag, um ihr, ehe sie zu Herrn Professor Kölliker ging, noch eine kurze Krankengeschichte mitzugeben, da ich verhindert war, sie persönlich zu begleiten. An diesem Tage war das Krankheitsbild verändert, die Schwellung unterhalb der Prämolaren hatte bedeutend nachgelassen und die Zähne waren weniger empfindlich, dagegen war eine ganz entschiedene circumscripte Schwellung in der Kinngegend vorhanden, die Oberhaut in dieser Region stark geröthet, kurz, es machte ganz den Eindruck, dass es hier zur Abscedirung nach aussen kommen würde. Professor Kölliker, den ich natürlich um Mittheilung gebeten hatte, sandte mir nach einigen Tagen einen Brief, in dem er sagte, dass er ganz derselben Ansicht sei. Alveolarperiostitis ohne irgend welche Ursache in den Zahnwurzeln der Prämolaren und ohne sonstige nachweisbare Veranlassung. Er habe die Tapeten des Zimmers der betreffenden jungen Dame auf Phosphorgehalt untersuchen lassen, aber nichts gefunden. Er habe Ichthyol verordnet, und gleich mir geglaubt, dass der Abscess in der Kinngegend zu eröffnen sei. Merkwürdigerweise habe sich aber die Schwellung spontan zurückgebildet, ehe es zur Incision gekommen wäre, und sei die Patientin darauf von ihm als gesund entlassen worden. Ich habe meine Patientin, die gleich, nachdem sie von Professor Kölliker entlassen, in die Sommerfrische abgereist war, erst nach drei Monaten, d. i. im September, wieder gesehen. Sie theilte mir mit, dass sie bis in den August hinein ganz gesund gewesen sei, dann habe sich plötzlich ohne jedwede Ursache ein Recidiv eingestellt. Diesmal habe sich schnell, innerhalb dreier Tage, ein Abscess gebildet und ein auch in Mittenwalde, wo sie war, weilender Münchener Chirurg habe ihr den Abscess eröffnet und behandelt. Seitdem sind die Zähne vollkommen gesund; ich habe die Patientin bis jetzt dreimal wiedergesehen. Die Zähne und das Zahnfleisch sehen vollkommen normal aus. Die Zähne zeigen keinerlei Missfärbung, die auf eine gangränös zerfallene Pulpa schliessen lassen. Auch ist die Empfindlichkeit gegenüber Temperaturwechsel — ich habe auch diesen Versuch gemacht — normal.

*[Nachdruck verboten.]*

# Ueber Zahnwurzelcysten, deren Entstehung, Ursache und Behandlung.[1])

Von

Dr. med. **Julius Witzel**, Zahnarzt,

Leiter des Kgl. Zahnärztlichen Instituts der Universität Marburg.

(Schluss.)

Von besonderem klinischen Interesse sind die Cysten im Oberkiefer, welche ihre Wachsthumsrichtung nicht nach aussen, sondern nach der Kieferhöhle zu nehmen. Die dünne knöcherne Scheidewand, welche sich zwischen den Zahnwurzeln und dem Boden der Kieferhöhle befindet, unterliegt bald der Druckresorption, so dass sich die Cyste ungehindert in der geräumigen Kieferhöhle ausbreiten kann. Auf diese Weise können verhältnissmässig grosse Cysten lange Zeit und unbemerkt von dem Patienten getragen werden; erst wenn die Kieferhöhle völlig ausgefüllt ist und der Raum derselben für die fortwachsende Cyste zu eng wird, kommt es zu einer Aufblähung des Kieferknochens. — Die Schleimhaut der Kieferhöhle erleidet dabei keine pathologische Veränderung, sie wird dagegen sehr gefährdet, wenn der Cysteninhalt sich eitrig entzündet und der Entzündungsprocess sich auf die Cystenwand fortpflanzt. Ein einfacher Katarrh der Schleimhaut wird regelmässig die Folge dieser Entzündung sein, dieser Katarrh complicirt sich zu einem Empyem, sobald die Cyste berstet und mit ihrem eitrigen Inhalte die Kieferhöhle inficirt. — In derselben Weise kann auch die Nasenhöhle durch eine im Sinus heranwachsende Cyste in Mitleidenschaft gezogen werden.

Ueber den **Inhalt** der Cysten erhalten wir nach spontaner oder künstlicher Eröffnung derselben Aufschluss. Die frischen unberührten Cysten entleeren gewöhnlich eine dünnflüssige, helle, bernsteingelbe Flüssigkeit, welche öfters fadenziehend ist. Nach der Schilderung von Broesike „strömt eine Flüssigkeit von dem Aussehen des vulgo bekannten Danziger Goldwassers aus der Stichöffnung und rieselt silberblickend über die Wunde". — Bei längerem Bestehen der Cyste pflegt sich der Inhalt zu verändern, derselbe verfällt der regressiven Metamorphose und erleidet eine

1) Vgl. dazu die Tafel im Augusthefte.

colloide Eindickung, wenn die Cyste unversehrt blieb; dagegen dürfen wir einen eitrigen Inhalt erwarten, wenn die Cyste wiederholt eröffnet wurde, oder wenn die Eitererreger durch den Zahnkanal Eingang in die Cystenhöhle gefunden haben. Die Ablagerung von Cholestearinkrystallen, die als letzte Umwandlungsproducte der fettigen Metamorphose von Eiweisskörpern in lange abgeschlossenen Cysten zu entstehen pflegen, kann so massenhaft sein, dass die Flüssigkeit ein eigenthümliches perlmutterartiges Aussehen erhält. Unter dem Mikroskope sind die Täfelchen mit den ausgebrochenen Ecken unverkennbar. Zwischen diesen Tafeln liegen zahlreiche, mehr oder weniger im Zerfall begriffene Zellen, massenhafte Leukocyten, vereinzelte rothe Blutkörperchen und entartete Epithelzellen; hier und da findet man Reste von Gerinnseln in Form fibrinöser Flocken.

Die Cystenwand haben wir im Eingange dieser Abhandlung makroskopisch und mikroskopisch genau beschrieben. Hier interessiren uns die Veränderungen, denen der Cystensack unterworfen sein kann. Wir wiesen bereits oben darauf hin, dass die Wand verkalken kann. Die Verkalkung kann zu einer totalen Verödung der Cyste führen, wenn sie den Balg und Inhalt zugleich betrifft. In diesen, allerdings seltenen Fällen liegt die Cyste als eine Geschwulst ohne centrale Höhle in dem Kieferknochen. Ungleich häufiger als von einer Verkalkung wird der Cystensack von acuten oder chronischen Entzündungen betroffen. Dieselben können dadurch zu stande kommen, dass entweder die Entzündungserreger durch den Zahnkanal in die Cyste gelangen und den Inhalt eitrig entzünden, wodurch der Cystensack secundär in Mitleidenschaft gezogen wird, oder die Entzündung geht von dem die Cyste umgebenden Gewebe aus und pflanzt sich auf den Cystensack fort. Eine häufige Folge acuter und chronischer Entzündungen, die den Balg betrafen und in Verheilung übergegangen sind, ist die, dass die vorher mit der Umgebung nur locker zusammenhängende Geschwulst mehr oder weniger mit derselben verwächst, Adhärenzen mit derselben eingeht. Abscesse innerhalb der Cystenwand sind nicht selten (vergl. Fig. 2). In einem von Partsch beobachteten Falle degenerirte die Cystenwand geschwulstartig, so dass ein grosser Theil der Höhle von Tumormassen ausgefüllt war.

Mit besonderer Sorgfalt prüften wir in den Krankengeschichten die Angaben über den Zustand der Wurzelspitzen. Magitot und

seine Anhänger finden bekanntlich eine wesentliche Stütze für ihre Theorie über das Zustandekommen der Cysten in dem Umstande, dass die Wurzelspitzen stets nackt, vom Periost entblösst, in die Cystenhöhle hineinragten. Wir haben bereits oben dieser Stütze den Boden genommen durch den Hinweis auf die Fälle, in welchen die Wurzelspitzen mit einer dicken Epithellage bedeckt gefunden wurden. Solche Befunde wären undenkbar, wenn die Cysten nach dem Typus Magitot entstünden. Das Phänomen der entblössten Wurzelspitze ist die Secundärerscheinung einer weiteren pathologischen Veränderung des Cysteninhaltes, es ist die Folge einer eitrigen (septischen) Einschmelzung der Epitheldecke und des Periodontiums an der Wurzelspitze. Diese Eiterung wird durch Eitererreger verursacht, welche durch das Wurzelloch in die Cyste gelangen und naturgemäss zunächst an der Wurzelspitze ihre Thätigkeit entfalten. Gelangen die Infectionselemente durch den spontan oder künstlich eröffneten Cystensack in das Innere der Cyste, so kann der Inhalt vereitern, ohne die epitheliale Decke über der Wurzelspitze einzuschmelzen und abzuheben. (Siehe unten.)

Wir bewegen uns hier keineswegs auf dem schlüpfrigen Gebiete der Hypothese; im Gegentheil, unsere Behauptung wird durch die klinischen Beobachtungen, durch Thatsachen bewiesen. In der folgenden Zusammenstellung wurden von den 105 Fällen nur diejenigen berücksichtigt, bei welchen präcise Angaben über den Zustand des Cysteninhaltes und der Wurzelspitzen gemacht worden sind.

I. Cysten mit eitrigem (septischen) Inhalte — Wurzeln nackt: **37.**

II. Cysten mit hellem, dünnflüssigem Inhalte — Wurzeln mit Granulationen: **13.**

Cysten mit eitrigem Inhalte — Wurzeln mit Granulationen: **3.**

Aus dieser Statistik greifen wir in erster Linie die wichtige Thatsache auf, dass in relativ häufigen Fällen das Periodontium an der Wurzelspitze erhalten und die Spitzen mit Granulationen bedeckt waren, dass die Wurzeln nicht nackt in die Cystenhöhle hineinragten. Wäre die Theorie Magitot's richtig, dann mussten die Wurzeln in sämmtlichen Cysten entblösst gefunden werden.

Zu den Cysten ad I bemerken wir, dass dieselben an tief cariösen Zähnen oder Wurzeln mit gangränösen Pulpen beobachtet wurden. Die Infectionselemente konnten hier nur durch den Wurzelkanal in die Cyste gelangen, weil dieselben bisher noch uneröffnet waren. Diejenigen Cysten mit eitrigem Inhalte und nackten Wurzelspitzen, welche laut Angaben seit längerer Zeit ein eitriges Secret durch eine Fistelöffnung entleerten, sind in die obige Statistik nicht aufgenommen worden, weil es in diesen Fällen zweifelhaft ist, ob die Eitererreger durch das Wurzelloch oder durch den Fistelgang in die Cystenhöhle gelangten.

Die Cysten mit klarer Flüssigkeit ad II waren sämmtlich noch frisch und unberührt; sie wurden an Patienten im Alter bis zu 30 Jahren beobachtet und waren noch verhältnissmässig jung. — Die anderen unter II mitgetheilten Fälle haben insofern ein klinisches Interesse, weil die Wurzelspitzen in diesen Cysten trotz des eitrigen Inhaltes mit Granulationen bedeckt waren. Aus der Anamnese erfahren wir, dass in zwei Fällen die Cysten als einfache Zahngeschwülste angesprochen und mehrmals incidirt worden waren; im dritten Falle hatte sich die Cyste nach der Nasenhöhle spontan geöffnet und wiederholt entleert. Wir dürfen also bestimmt annehmen, dass die Infection in diesen Fällen von der Cystenwand aus erfolgte, und finden es begreiflich, dass die Wurzelspitzen von Epithel noch bedeckt waren.

In einer Reihe von Fällen wird der Cysteninhalt als dünnflüssig und bernsteingelb beschrieben, ohne dass die Wurzelspitzen und die Verhältnisse über denselben berücksichtigt werden. Wahrscheinlich drängten sich in diesen Fällen die Wurzelspitzen dem Auge des Beobachters nicht auf, d. h. auch hier waren die Wurzeln mit Granulationen bedeckt. Nach alle diesem verliert der häufige Befund von entblössten Wurzelspitzen jede pathogenetische Bedeutung für das Zustandekommen der Zahnwurzelcysten, als Secundärerscheinung ist er zweifellos von klinischem Interesse.

Ueber die **Dauer des Wachsthums** einer Zahnwurzelcyste von ihren ersten Anfängen bis zu der Grösse, welche eine beträchtliche Aufblähung des Kiefers herbeiführt, herrscht bei den Beobachtern völlige Uebereinstimmung; es können Jahre vergehen, bis die Cysten eine solche Grösse erreicht haben, dass sie sich

dem Träger bemerkbar machen. Im Innern des Kiefers schreitet das Wachsthum schleichend auf Kosten des Knochens fort; der Knochenschwund wird durch zwei Momente verursacht, einerseits durch das einfach mechanische Moment des Druckes, andererseits durch die zahlreichen Gefässe, welche sich in den Haver'schen Kanälchen stark entwickeln, die Spongiosa nach allen Richtungen hin durchziehen und auf diese Weise den Knochen in immer kleinere Partikelchen zerlegen, so dass es allmählich zur vollständigen Einschmelzung desselben kommt. Infolge des langsamen Wachsthums der Cyste accommodiren sich die etwaigen benachbarten Gefässe und Nerven, ohne in ihren Functionen besonders beeinträchtigt zu werden. Die Gefässe können ohne Nachtheil für die Circulation verschoben werden; auch die Nerven können verdrängt und gespannt werden, ohne ihre Leistungsfähigkeit einzubüssen. Zuweilen jedoch können durch Druck und Spannung der Nerven paroxysmenweise auftretende Schmerzen sich einstellen. Die subjectiven Erscheinungen treten jedoch selten auf, gewöhnlich ist der Verlauf der Entwicklung vollständig schmerzlos. Selbst wenn die Cyste eine beträchtliche Grösse erreicht hat, verursacht sie dem Träger, abgesehen von dem Gefühle der Spannung und der Schwere in dem betroffenen Kiefer, keine nennenswerthen Beschwerden. Anders natürlich, wenn sich Entzündungsprocesse in der Cyste abspielen. — In zwei Fällen entwickelten sich die Cysten ausschliesslich nach der palatinalen Kieferseite hin und wurden durch ihre Grösse beim Schlucken und Sprechen hinderlich. — Eine weitere Belästigung tritt für den Patienten ein, wenn sich der Cysteninhalt durch einen Fistelgang öfters in die Mundhöhle entleert; der „eitrige" und „üble" Geschmack treibt dann gewöhnlich den Patienten zum Arzte.

Ueber das **Lebensalter**, in welchem die Zahnwurzelcysten am häufigsten auftreten, hat uns die obige Statistik bereits aufgeklärt. Wir konnten feststellen, dass im 20.—25. Lebensjahre die meisten Cysten zur Beobachtung kamen. Wie haben wir uns diese Erscheinung zu erklären?

Nachdem wir die Einrichtungen und Bedingungen kennen gelernt haben, welche die Entwicklung der Zahnwurzelcysten begünstigen, darf uns das häufige Auftreten der Cysten gerade in

dieser Zeit nicht mehr auffällig erscheinen. Wir brauchen uns nur zweier Thatsachen zu erinnern, um ohne weiteres zu verstehen, dass die Entwicklung der Zahnwurzelcysten am häufigsten in die Zeit vom 20. — 30. Lebensjahre fallen muss. Einmal muss daran festgehalten werden, dass die Cystenbildung durch eine Wucherung der Epithelscheidenzellen zu stande kommt; fernerhin ist die anatomische Thatsache festgestellt, dass die Anlage der Zahnwurzel ohne Epithelscheide unmöglich ist und dass erst nach Abschluss der Wurzelbildung die Epithelscheide von den Elementen des Periodontiums in der Richtung vom Zahnhalse zur Wurzelspitze allmählich durchwachsen und verdrängt wird, so dass nur noch vereinzelte epitheliale Zellennester zurückbleiben. Daraus folgt, dass um die Wurzelspitzen junger Zähne die Epithelscheide noch vorhanden sein muss, dass dagegen an älteren Zähnen das Cementorgan den Platz um die Wurzel behauptet. Es ist somit leicht verständlich, dass der grösste Procentsatz von Zahnwurzelcysten bei jüngeren Individuen beobachtet wird, dass dagegen bei älteren Leuten die Cementhyperplasien viel häufiger gefunden werden. Berücksichtigen wir ferner das langsame Wachsthum der Cysten, so steht das oben gewonnene Durchschnittsalter der betroffenen Individuen (26 — 27 Jahre) mit den angeführten Thatsachen in vollem Einklange.

Hinsichtlich des Geschlechtes stellten wir fest, dass die Cysten beim männlichen und weiblichen Geschlechte ungefähr gleich oft vorkommen; es muss einer späteren, weit umfangreicheren Statistik vorbehalten bleiben, diese Frage endgültig zu beantworten. Ebenso fehlen uns in dem bis jetzt vorliegenden statistischen Materiale noch jegliche Anhaltspunkte zur sicheren Beurtheilung der Fragen, ob Familiendispositionen für Zahnwurzelcysten vorkommen. Dagegen müssen wir anstandslos eine individuelle Disposition anerkennen. Ein beredtes Zeugniss dafür bringen wir in der Fig. 6; das Präparat stammt von einem Prämolarzahn, der durch eine heranwachsende Schneidezahncyste stark dislocirt worden war; der Eckzahn fehlte. Das Präparat ist doppelt lehrreich; einmal beweist es, dass der anhaltende Druck einer Cyste genügt, um an der Wurzelspitze eines sonst gesunden Zahnes Veränderungen hervorzurufen, welche zur Cystenbildung führen, andererseits spricht dieser Fall für eine individuelle Disposition.

Zudem hörten wir von dem Patienten, dass auch an den früher extrahirten Zähnen sich „mächtige Eitersäcke“ gefunden hätten. Diese Beobachtung des sogenannten Eitersackes, welcher meistens als eine kleine Cyste anzusprechen ist, wiederholt sich bei manchen Patienten gelegentlich einer jeden Zahnextraction.

Die Frage ob allgemeine Erkrankungen, wie Tuberculose oder Syphilis, überhaupt schlechte Körperbeschaffenheit die Entwicklung der Zahnwurzelcysten begünstigen, darf nicht im positiven Sinne beantwortet werden. Die Erfahrung lehrt im Gegentheil, dass die Patienten sich in der Regel eines guten, oft ausgezeichneten Allgemeinbefindens erfreuen, wie dies ja auch in den gelben festen Zähnen zum Ausdrucke kommt. Man könnte deshalb den Anspruch Charles Moore's, „dass der Krebs der Ausfluss einer zu guten Gesundheit sei“ in modificirter Weise auf die Zahnwurzelcysten anwenden.

Die Diagnose der Zahnwurzelcysten lässt sich bei genauer Berücksichtigung der geschilderten klinischen Symptome mit Leichtigkeit stellen.

Auch die **Differentialdiagnose** stösst in der Regel auf keine grossen Schwierigkeiten, es können jedoch Umwandlungen in der Cyste stattgefunden haben, welche das gewöhnliche klinische Bild verwischen und die Aufstellung einer exacten Diagnose zuweilen mehr als unsicher machen. Die grösste Confusion ist bei der Feststellung der Differentialdiagnose zwischen Cyste und Abscess zu stande gekommen. Bei der bisher geläufigen Anschauung über die Aetiologie der Cysten ist diese Verwirrung begreiflich, denn so lange die Ansicht vertreten wurde, dass die Cysten, ebenso wie die Abscesse, nur infolge einer eitrigen Entzündung des Periodontiums oder durch eine von der Pulpa fortgeleiteten septischen Entzündung zu stande kämen, so lange waren differential-diagnostische Irrthümer unausbleiblich. Und doch sind die Unterschiede zwischen Cyste und Abscess augenscheinlich und unverkennbar.

Vergleichen wir kurz die klinischen Symptome eines Abscesses in der Reihenfolge, wie wir dieselben bei den Cysten kennen gelernt haben, so lassen sich schon an der äusseren Haut im Gesichte Unterschiede erkennen. Während bei einer Cyste die äussere Haut verschiebbar und im Aussehen unverändert bleibt,

erscheint sie über einer Abscessgeschwulst, Parulis, eigenthümlich glänzend und straff gespannt; dabei treten beim Abscesse sehr häufig ödematöse Anschwellungen auf, welche eine hochgradige Entstellung der betreffenden Gesichtshälfte verursachen. Die palpebralen Falten sind vollständig verstrichen und die Augenlider oft so verschwollen, dass sich zwischen ihnen nur noch ein enger Spalt befindet. Geht der Abscess von einem vorderen Zahne aus, so erscheint die darüber liegende Lippe wie aufgeblasen, Oedema labii superioris. Noch ausgeprägter und mannigfacher sind die Unterscheidungsmerkmale in der Mundhöhle. Die Cystengeschwulst ist circumscript und gegen die Umgebung scharf abgesetzt, die Schleimhaut über derselben normal, auf der Höhe der Geschwulst zuweilen bläulich transparent. Dagegen lässt sich an einer Parulis keine deutliche Abgrenzung von der Umgebung wahrnehmen; die Geschwulst, an einer Stelle gelblich durchscheinend, verläuft von der Höhe allmählich in die benachbarten Weichtheile. Die Juga alveolaria sind infolge einer ödematösen Infiltration des entzündlich gerötheten Zahnfleisches verstrichen. Bei einer Cyste liegt das Zahnfleisch straff um den Hals des Zahnes und ist auf Druck ebenso unempfindlich wie die Schleimhaut über der Cyste. Der zur Cyste gehörige Zahn sitzt fest in der Alveole und bleibt auch bei Percussion reactionslos. Dagegen ist der Zahn unter dem Abscesse stark gelockert und aus der Alveole getreten, bei jedem schmerzhaften Drucke quillt am geschwollenen Zahnfleischrande Eiter hervor. Die interdentalen Papillen sind kolbig verdickt und bluten selbst bei schwacher Berührung. Die Schleimhaut des erkrankten Kiefers ist mit einem dicken, klebrigen Schleime bedeckt, stark geröthet und auf Druck ebenfalls schmerzhaft.

Im Hinblick auf diese verschiedenen klinischen Symptome lässt sich die Differentialdiagnose zwischen Cyste und Abscess leicht stellen, wir müssen jedoch bemerken, dass diese Symptome nicht constant sind, es können Abweichungen von der Norm bei den Cysten sowohl wie bei den Abscessen eintreten, welche sich bei der Feststellung der Differentialdiagnose in störender Weise geltend machen. In allen diesen Fällen entscheidet der klinische Verlauf, welcher bei beiden Affectionen wesentlich verschieden ist. Die sichersten Anhaltspunkte für die Diagnose sind in der Entwicklungsdauer gegeben. Die Cyste entwickelt sich unter dem Einflusse

eines leichten chronischen Reizes ganz allmählich und schmerzlos; die Abscesse dagegen bilden sich von Anfang an acut, seltener subacut unter mehr oder weniger heftigen, anhaltenden Schmerzen innerhalb einiger Tage oder Wochen. Hochgradiges, mit Schüttelfrost beginnendes Fieber wird nicht selten bei Abscessen beobachtet, die benachbarten Drüsen sind oft geschwollen und auf Druck empfindlich. Beide Erscheinungen fehlen bei den Cysten. — Die Abscesshöhle wird gewöhnlich von nackten, nekrotischen Knochen umgeben, jedoch platten sich in älteren Abscessen die peripheren Zellen gern ab und bilden eine Abscessmembran, die sich aber in keiner Weise mit der bindegewebigen, Epithel tragenden Cystenhülle vergleichen lässt. Andererseits kommt es vor, dass eine Cyste vereitert und infolge der Abscedirung die epitheliale Membran sich allmählich löst; eine solche Cyste, die ihren eitrigen Inhalt mit den gelösten Epithelien öfters entleert hat, kann in der That einen kalten Abscess vorschützen. Auch hier wird die Anamnese ergeben, dass der kalte Abscess aus einer anfänglich schmerzhaften entzündeten Geschwulst entstanden ist, dass dagegen die vereiterte Cyste früher lange Zeit als schmerzlose Geschwulst getragen worden ist, bis plötzlich die schmerzhaften Entzündungserscheinungen eintraten. — Jedenfalls muss hier ausdrücklich betont werden, dass aus einem Abscesse niemals eine wahre Zahnwurzelcyste entstehen kann.

Von den Carcinomen und Sarcomen lassen sich die Zahnwurzelcysten gewöhnlich leicht unterscheiden. Abgesehen von dem klinischen Verlaufe unterscheiden sich die genannten malignen Geschwülste durch ihre unregelmässige, höckrige Gestalt und ulcerirte Oberfläche wesentlich von den Cysten. Der jauchige Zerfall, die häufigen Blutungen, die Infiltrationen der benachbarten Drüsen, die allgemeine Kachexie des Patienten sind Begleiterscheinungen der Carcinome und Sarcome, welche bei der Differentialdiagnose zu beachten sind.

Cysten mit verkalkten Wänden lassen sich von Odontomen schwer unterscheiden. Die richtige Diagnose können wir nur dann stellen, wenn der Patient sichere Angaben über die frühere Consistenz der Geschwulst machen kann. Ausserdem ist zu berücksichtigen, dass die Odontome in der Regel beide Flächen des

Kieferknochens aufblähen, während die Cysten sich gewöhnlich nur nach der facialen Fläche hin ausbreiten.

Die Cysten, welche die Oberkieferhöhle einnahmen, sind oft mit einem Empyem verwechselt worden. „Da die Heilungsbedingungen für die Cysten viel günstiger liegen, als für das Empyem der Kieferhöhle, ist diese Verwechselung verhängnissvoll geworden für die Anschauung über die Bedeutung gewisser Behandlungsmethoden, die für das Empyem der Kieferhöhle in Vorschlag gebracht worden sind." Partsch (65). Das Empyem leistet der langwierigen Behandlung einen hartnäckigen Widerstand, dagegen sind die Aussichten auf rasche Heilung bei den Cysten sehr günstig und keineswegs von einem derartig schwierigen Heilverfahren abhängig, wie es das Empyem erheischt. — Die Differentialdiagnose lässt sich bei Beachtung der wesentlich verschiedenen klinischen Symptome beider Affectionen gewöhnlich unschwer stellen. Die Cyste breitet sich ohne jede Beschwerde in der Kieferhöhle aus und macht sich erst dann für den Patienten bemerkbar, wenn dieselbe bei zunehmender Grösse den Kiefer aufbläht oder wenn sich Entzündungserscheinungen in ihr einstellen. Extrahirt man den zu der Cyste gehörigen Zahn, so wird die Cyste häufig ohne Continuitätstrennung ihres Sackes von dem Periodontium gleichzeitig mit entfernt, oder der Cystensack bleibt zurück und entleert seinen serösen oder eitrigen Inhalt in die Mundhöhle. Die Entscheidung, ob hier eine Cyste oder ein Empyem vorliegt, ist dann leicht getroffen. Den sichersten diagnostischen Aufschluss giebt uns ein Wasserstrahl, welchen wir vermittelst einer Spritze in die Kieferhöhle treiben. Fliesst das Wasser bei wiederholten Malen in die Mundhöhle zurück, so dürfen wir die Diagnose auf eine Cyste stellen, deren Sack dem Wasser den weiteren Weg versperrt. Um uns jedoch vor Täuschungen zu hüten, ist es nothwendig, das eingespritzte Wasser unter Druck zu setzen; das geschieht am einfachsten dadurch, dass man das äussere Ende der in die Höhle eingeführten Canüle mit Watte umwickelt und diese während des Einspritzens fest gegen den Alveoleneingang drückt, so dass das Wasser nicht zurücklaufen kann. Einem derartigen Wasserstrahle werden die etwa vorhandenen eingedickten Eitermassen auf die Dauer nicht Widerstand leisten, sie werden aufgewirbelt und geben schliesslich den Weg durch das Ostium

maxillare antri in die Nasenhöhle frei. Fliesst das Wasser mit Eiter vermischt durch die äussere Nasenöffnung oder durch die Choanen ab, so dürfen wir ein Empyem diagnosticiren. — Die für ein Empyem charakteristische Durchgängigkeit der Communication zwischen Nasen- und Kieferhöhle lässt sich auch dadurch feststellen, dass man dem Patienten die Nase zuhält und denselben auffordert, die Luft durch die Nase zu pressen. In einem Falle beobachteten wir, dass bei diesem Versuche der Cystenbalg durch die Alveole des extrahirten Zahnes in die Mundhöhle vorgestülpt wurde, so dass der Sack, dessen Durchschnitt Fig. 2 bringt, mit der Pincette entfernt werden konnte. Von besonderer diagnostischer Bedeutung sind eine Reihe von Erscheinungen, welche beim Empyem gleichzeitig oder abwechselnd, dagegen bei den Cysten gar nicht oder sehr selten beobachtet werden. Hierher gehören der einseitige andauernde Ausfluss aus der Nase, der üble Geruch und Geschmack, halbseitiger Kopfschmerz, Druck im Auge, Schwindel, Niedergeschlagenheit und Hypochondrie des Patienten. Dagegen ist die Aufblähung des Oberkiefers keineswegs charakteristisch für das Empyem, es empfiehlt sich deshalb, einen derartig deformirten Kiefer bei der Differentialdiagnose zwischen Empyem und Cyste zu Gunsten der letzteren zu verwerthen. In allen zweifelhaften Fällen ist die Probepunction zu empfehlen.

Die **Prognose** für die Zahnwurzelcysten ist durchaus günstig; bei sachgemässer Behandlung tritt die Heilung sicher und verhältnissmässig rasch ein. Die Cysten stehen mit dem Gesammtorganismus in lockerer Beziehung, sie ziehen die benachbarten Gewebe nicht in die Geschwulstbildung hinein, sondern treten in abgegrenzter Form, von dem Mutterboden abgekapselt, auf und sind deshalb zu den gutartigen Geschwülsten zu rechnen. Ungünstiger wird die Prognose, wenn die Cyste sich mit einem Empyem complicirt oder bei geschwulstartigen Degenerationen des Cystensackes. Höchst selten wird der Träger einer Cyste sich so lange der ärztlichen Behandlung entziehen, bis die ungewöhnlich grosse Cyste das ganze knöcherne Kiefergerüst zum Schwunde gebracht hat.

Die **Behandlung** der Zahnwurzelcysten ist verschieden und richtet sich nach der Grösse der Geschwulst, wie sich dieselbe im Augenblicke der Untersuchung darbietet. Unter den bisher vorgeschlagenen therapeutischen Maassnahmen sind die grössten Gegen-

sätze nachweisbar; erst in neuerer Zeit hat Partsch (64) sich das grosse Verdienst erworben, den einfachsten und sichersten Weg, der zur Heilung führt, zu zeigen. Partsch hat seine Methode der Cystenbehandlung in circa 40 Fällen erprobt, wir selber hatten Gelegenheit, bis jetzt in 8 Fällen das von ihm vorgeschlagene Verfahren mit gutem Erfolge anzuwenden.

Diese Methode gründet sich auf die anatomische Thatsache, dass die Innenwand der Cyste mit einem dem Mundepithel analogen Epithelbelage ausgekleidet ist. Die Behandlung ist darauf gerichtet, eine Verwachsung zwischen dem Epithel der Cyste und dem Mundepithel herbeizuführen und dadurch die Cystenhöhle in eine Ausbuchtung der Mundhöhle zu verwandeln. Zu diesem Zwecke wird mittelst einer Cooper'schen Scheere oder einer spitzen Knochenscheere ein genügend grosser Lappen von der äusseren Cystenwand, welche unter dem verdünnten und usurirten Kieferknochen liegt, herausgeschnitten, so dass eine Vereinigung der Wundränder nicht mehr möglich ist. Nachdem der Cysteninhalt durch wiederholte Ausspülungen gründlich entfernt ist, wird die gut desinficirte Höhle mit einem Jodoformgazetampon verlegt. — Auf der Höhe der Wundränder bildeten sich innerhalb weniger Tage Granulationen, welche das Cystenepithel mit dem Mundepithel verbinden. Die Anlegung einer Naht ist dazu nicht erforderlich, dieselbe empfiehlt sich jedoch zur Stillung starker Blutungen. Die Tamponade wird so lange fortgesetzt, bis eine Vernarbung der Wundränder und eine Verschmelzung beider Epithelmassen zu stande gekommen ist. Ist dies geschehen, dann wird die Höhle sich vollständig selber überlassen und der Patient mit der Anweisung entlassen, die Ausspülungen des Mundes mit dem empfohlenen antiseptischen Mundwasser fleissig fortzusetzen und die Speisereste, welche sich etwa in der Höhle ansammeln sollten, durch lauwarme Ausspritzungen zu entfernen.

Die vollständige Heilung, welche je nach der Grösse der Cyste innerhalb einiger Monate bis zu einem Jahre erfolgt, kommt dadurch zu stande, dass die Cystenhöhle sich stetig verkleinert und immer flacher wird, bis schliesslich der Boden derselben das Niveau der äusseren Kieferseite erreicht und dadurch der Defect vollständig verschwindet. Partsch hebt dabei mit Recht hervor, „dass von einer Erzeugung eines Granulationsgewebes bei der

Ausheilung dieser Cysten keine Rede ist. Die Wand, dem Auge vollständig zugängig, bleibt glatt und glänzend, secernirt weder Serum noch Eiter und kann mit der Sonde ohne eine Spur von Blutung berührt werden. Der sie überdeckende Epithelüberzug verhält sich wie normale Schleimhaut. Es ist deshalb die Analogie der Heilung der Cyste mit der einer Wunde vollkommen falsch, ein Gesichtspunkt, der ganz besonders für die einzuschlagende Therapie von Bedeutung ist."

Auf eine Erklärung dieses Vorganges in der Cystenwand geht Partsch nicht ein. Wir finden dieselbe in den Veränderungen, welche durch den operativen Eingriff in der Cyste herbeigeführt werden. Durch die Entleerung des Cysteninhaltes wird der relativ starke Innendruck, durch welchen die knöcherne Umgebung der Cyste verdrängt worden ist, aufgehoben, infolgedessen wächst der Knochen von neuem nach der Richtung des geringsten Widerstandes und füllt schliesslich, indem er den Cystensack vor sich hertreibt, den von der Cyste ihm abgerungenen Platz wieder aus. Die Anregung zu diesem erneuten Wachsthum des Knochens giebt der zurückgebliebene Theil des Cystensackes, welcher durch die breite Eröffnung in seiner Function unterbrochen, gleichsam als Fremdkörper im Kieferknochen liegt. Eine analoge Erscheinung beobachten wir regelmässig an Zähnen ohne Antagonisten, dieselben treten bei fehlendem Gegendrucke aus den Alveolen heraus, d. h. sie werden von dem Kiefer allmählich hinausgetrieben. Möglicherweise wird auch durch das Mundepithel, das ja unter einer gewissen Spannung steht, ein Zug auf den Cystensack ausgeübt.

Die beschriebene Methode der Behandlung findet gewöhnlich bei solchen Cysten Anwendung, welche bereits eine beträchtliche Grösse erreicht und den Kieferknochen aufgetrieben und verdünnt haben. Bei Cysten, welche den Kiefer nur im geringem Maasse vorwölben und mit einer dicken Knochenschale noch bedeckt sind, so dass sich die spitze Knochenscheere nicht durchstossen lässt, vermeiden wir die empfohlene Aufmeisselung. Wir verfahren in diesen Fällen so, dass wir nach Freilegung des Knochens mit einem starken Bohrer ein Trepanloch anlegen und dasselbe nach Abfluss des Cysteninhaltes soviel erweitern, dass sich eine dicke Gummidrainage mit Ventilverschluss, wie dieselbe von Partsch bei der Behandlung des Empyems vorgeschlagen worden ist,

bequem einführen lässt. Das Drainrohr wird bei zunehmender Schrumpfung der Cystenhöhle von Zeit zu Zeit verkürzt und ist schliesslich entbehrlich. Das Verfahren ist einfach und wegen des damit verbundenen geringen Substanzverlustes empfehlenswerth.

Cysten kleineren Kalibers, etwa von der Grösse einer Kirsche, können sich in der Diplöe des Kieferknochens entwickeln, ohne denselben merklich aufzutreiben. Das gilt besonders von den Cysten, welche sich an den Wurzeln der Backzähne entwickeln und ihre Wachsthumrichtung nach der Kieferhöhle hin nehmen. Derartige Cysten werden gewöhnlich unbeabsichtigt behandelt und kommen bei der Extraction des schmerzenden Zahnes unerwartet zum Vorschein. Die Heilung tritt dann entweder dadurch ein, dass die Cyste mit dem Zahne in toto extrahirt wird (siehe Fig. 1), oder der Cystensack bleibt im Kiefer zurück und stürzt seinen Inhalt hinter dem extrahirten Zahne her.

Sind es grössere Cysten, welche auf diese Weise eröffnet werden, so müssen wir Sorge tragen, dass keine Speisereste in die Höhle gelangen und dort in Zersetzung übergehen, andererseits müssen wir verhüten, dass sich der Cystensack von neuem schliesst und wieder füllt. Beides erreichen wir durch die Tamponade der Höhle; später bringen wir eine kleine abnehmbare Kautschukplatte an, welche den Alveolarfortsatz sattelförmig umschliesst und an den benachbarten Zähnen durch Klammern befestigt wird. Diese Platte erspart die lästige Tamponade, welche während der Verheilung des Defectes oft erneuert werden musste.

In einem Falle hatten wir Gelegenheit, die Folgen einer vernachlässigten Nachbehandlung zu beobachten. Einem 16jährigen Bauernmädchen wurde in unserer Klinik der erste Mahlzahn im rechten Oberkiefer gezogen; unmittelbar nach der Extraction ergoss sich eine beträchtliche Menge eitrig-seröser Flüssigkeit aus der Alveole. Nach wiederholten Ausspülungen des Mundes, bei welchen die Patientin jedesmal an der Wunde sog (um das bekannte „böse" Blut herauszuziehen), stülpte sich in die Extractionswunde eine bindegewebige Membran vor, die sich mit der Pincette leicht entfernen liess. Es war der Sack einer nicht vermutheten Cyste, welche die Kieferhöhle einnahm und sich bei der Extraction des Zahnes von der Wurzel gelöst hatte.

Die Höhle wurde mit Jodoformgaze tamponirt und die Patientin ernstlich ermahnt, nach zwei Tagen zur Weiterbehandlung zu erscheinen. Die Mutter wollte es aber anders; in unbegreiflicher Weise verbot sie ihrer Tochter, sich der weiteren Behandlung zu unterziehen. Erst nach vier Wochen, als die Patientin und ihre Angehörigen den ekelerregenden Geruch nicht mehr aushalten konnten, führte der Vater seine Tochter wieder zu uns. Die Untersuchung ergab eine starke Eiterung der Oberkieferhöhle, verursacht durch den verjauchten Tampon und durch zersetzte Speisereste, welche sich nach der späteren Entfernung des Tampons in die Höhle eingeklemmt hatten.

Die von Partsch empfohlene Behandlungsmethode unterscheidet sich von den früher üblichen dadurch, dass sie unter allen Umständen die Erhaltung des zurückbleibenden Theiles des Cystensackes und des Epithels anstrebt. Früher dagegen wandte man alle möglichen Mittel an, um die Cyste entweder vollständig zu entfernen oder, wenn dies nicht möglich war, das Epithel durch ätzende Substanzen zu zerstören und eine lebhafte Granulation hervorzurufen. Zum Zwecke der vollständigen Entfernung des Cystensackes wurde die Cyste zunächst breit eröffnet und nach Abfluss des Inhaltes der Cystensack mit Schaber, Knochenfeile oder Thermokauter so lange bearbeitet, bis derselbe vollständig zerstört war. Die Epithelschicht wurde mittelst Höllenstein, Jodtinctur, Chlorcharpie oder concentrirter Säuren, mit welchen die Tampons durchtränkt waren, so lange gereizt, bis sie unter einer eitrigen Entzündung zu Grunde ging und dem Granulationsgewebe Platz machte, das allmählich die ganze Höhle ausfüllte und später verknöcherte.

Diese Methoden haben den grossen Nachtheil, dass sie sehr langwierig, einige sogar von zweifelhaftem Erfolge sind. Durch die Zerstörung des Cystensackes wird eine breite Wundfläche geschaffen, welche, jedes Schutzes bar, den Infectionselementen leicht zugänglich ist, und es ist deshalb gar nicht zu verwundern, dass so viele Krankengeschichten von hohem Fieber, manche von umfangreichen Phlegmonen, im Verlaufe der Heilung berichten. Zudem wurden die Patienten durch die lange dauernde Eiterung der Wundfläche sehr stark belästigt. — Dagegen lässt die Partsch'sche Methode sich leicht in einer den Patienten schonenden Weise ausführen und einen sicheren Erfolg erwarten.

Es muss hier noch betont werden, dass die einfache Incision ebensowenig wie die Punction zur Heilung einer Zahnwurzelcyste führt, die Schnitt- resp. Stichwunde verheilt nach Entleerung der Cyste schnell, und diese füllt sich innerhalb weniger Wochen von neuem.

Auch dürfen wir bei der Besprechung der Cystenbehandlung nicht vergessen, dass es eine Zeit gab, in welcher eine grosse Zahnwurzelcyste die Indication für die partielle oder totale Resection des Kieferknochens abgab. Heutzutage wird sich kein Chirurg mehr wegen einer solchen Cyste zu dieser überflüssigen und unnütz verstümmelnden Operation entschliessen können, ausgenommen die Fälle, in welchen der Cystensack geschwulstartig degenerirt ist.

## Literatur.


1. Arkövy, J.: Diagnostik der Zahnkrankheiten und der durch Zahnleiden bedingten Kiefererkrankungen. Stuttgart 1885.
2. Baume, R.: Lehrbuch der Zahnheilkunde. Leipzig 1890.
3. Scheff, J.: Handbuch der Zahnheilkunde, 3. Bd. Wien 1892.
4. Wedl, C.: Pathologie der Zähne. Leipzig 1870.
5. Witzel, Ad.: Die antiseptische Behandlung der Pulpakrankheiten des Zahnes mit Beiträgen zur Lehre von den Neubildungen in der Pulpa. Berlin 1879.
6. Derselbe: Compendium der Pathologie und Therapie der Pulpakrankheiten des Zahnes. Hagen i. W. 1886.

7. Forget, A.: Recherches sur les kystes des os maxillaires et leur traitement, suivies de considérations générales sur l'amputation de la mâchoire inférieure. Thèse de Paris 1840.
8. Forget, A.: Sur les kystes des os maxillaires et leur traitement. Mém. Soc. chir., Bd. III, S. 229—247. 1853.
9. Magitot, E.: Essai sur la pathologie des kystes et des abscès des mâchoires. Gaz. des hôp. 1869, S. 245—250.
10. Faber, P.: Die Cysten, welche mit den Alveolen der Zähne in Verbindung stehen. Inaug.-Diss. Tübingen 1867.
11. Magitot, E.: Sur les tumeurs du périoste dentaire. 1859.
12. Arnold, J.: Die Vorgänge bei der Regeneration epithelialer Gebilde. Virchow's Archiv, Bd. 46, S. 168—208. 1869.
13. Fackeldey, K.: Ueber Kiefercysten. Inaug.-Diss. Halle 1869.
14. Eberth und Wadswooth: Die Regeneration des Hornhautepithels. Virchow's Archiv, Bd. 51, S. 361—373. 1870.

15. Magitot, E.: Mémoire sur les kystes des mâchoires. Arch. génér. de Médecine 1872, 2, S. 399—414 u. 681—699.
16. Derselbe: Mémoire etc. 1873, 1, S. 154—174 u. 437—486.
17. König: Ueber die Bedeutung der Spalträume des Bindegewebes für die Ausbreitung der entzündlichen Processe. Volkmann, Samml. klin. Vorträge, Nr. 57, Abth. Chirurgie. Nr. 18, S. 359—372. Leipzig 1872.
18. Reynaud, Charles: Etude sur les kystes du maxillaire inférieur. Thèse de Paris 1873.
19. Bayer, L.: Die Zahncysten der Kiefer. Inaug.-Diss. Tübingen 1873.
20. Magitot, E.: Mémoires sur les tumeurs du périoste dentaire et sur l'ostéo-périostite alvéolo-dentaire. Paris 1873.
21. Broesike, G.: Zur Casuistik der Kystome. Inaug.-Diss. Berlin 1874.
22. Henriet: Kyste du maxillaire supérieur. Le progrès med. No. 39. 1874.
23. Hertwig: Ueber das Zahnsystem der Amphibien. Arch. f. mikr. Anatomie, Supplementheft. 1874.
24. Aubertin, E.: Essai sur kystes dentaires. Thèse de Paris 1874.
25. Mikulicz: Beitrag zur Genese der Dermoide am Kopfe. Wiener med. Wochenschrift 1876, Nr. 39—44, S. 953 ff.
26. Magitot, E.: Des kystes périostiques du maxillaire supérieur au point de vue de leur pathogénie et de leur traitement. Gaz. hebdom. de méd. et de chirurg. 1876, No. 22.
27. Kolaczek: Ein cystisches Adenom des Unterkiefers, entstanden nach dem Typus der fötalen Bildung von Schleimdrüsen. Arch. f. klin. Chirurgie, Bd. 21, S. 442—448. 1877.
28. Busch: Mittheilungen über einige Geschwülste. Berl. klin. Wochenschrift 1877, S. 178.
29. Falkson, R.: Beitrag zur Entwicklungsgeschichte der Zahnanlage und der Kiefercysten. Inaug.-Diss. Königsberg 1878.
30. Derselbe: Zur Kenntniss der Kiefercysten. Virchow's Archiv, Bd. 76, S. 504—510. 1879.
31. Gosselin: Kystes des maxillaires. Clinique chir. de l'hôpital de la Charité, Bd. III, S. 268—285. 1879.
32. Bryk: Zur Casuistik der Geschwülste. Arch. f. klin. Chirurgie, Bd. 25, S. 793—814. 1880.
33. Büchtemann: Kystom des Unterkiefers, bei dem die Cysten aus Wucherungen des Mundepithels hervorgegangen sind. Ebenda, Bd. 26, S. 249—255. 1881.
34. Charvot: Etude clinique sur les kystes périostiques de la mâchoire supérieure. Arch. génér. de Médecine 1881, 1, S. 414—565.
35. Berger: Kyste développé aux depens de la racine d'une dent malade et remplissant la cavité du sinus maxillaire gauche. Bull. de la soc. de Chirurg. 1. Juni 1881.
36. Terrillon: Traitement des kystes périostiques des maxillaires. Bull. génér. de thér. 1881.

37. Wedl, C.: Ueber Gefässknäuel im Zahnperiost. Virchow's Archiv, Bd. 85, S. 175—177. 1881.
38. Bayer: Zur Casuistik der Kiefergeschwülste. Prager med. Wochenschrift. 1884.
39. Aguilhon de Sarran: Sur la pathogénie des kystes des mâchoires. Soc. de biol. 1884.
40. Magitot, E.: Sur l'origine des kystes des mâchoires. Soc. de biol. 1884, S. 174 und 232.
41. Verneuil: Kystes du maxillaire supérieur. Gaz. des hôp. 1884, No. 45.
42. Séance de la soc. de biol. Discussion sur l'origine des kystes des mâchoires. Gaz. des hôp. 1884, S. 235, 261, 284, 380.
43. Marchand: Cyste. Eulenburg: Realencyklopädie der Heilkunde. Bd. 4, S. 644—658. II. Aufl. 1885.
44. Malassez, L.: Sur l'existence d'amas épithéliaux autour de la racine des dents chez l'homme adulte à l'état normal. Arch. de physiol. 1885, 1, S. 129.
45. Derselbe: Sur le rôle des débris épithéliaux paradentaires. Arch. de physiol. 1885, 1, S. 309; 1885, 2, S. 379.
46. David, Th.: Kystes périostiques et abscès dentaires, leurs analogies et leurs différences. Gaz. des hôp. 1885, No. 113 und 115.
47. Trzebicky, R.: Beitrag zur Kenntniss der Kiefergeschwülste. Zeitschrift für Heilkunde VI, S. 341—347. 1885.
48. Zielonko, J.: Ueber die Entwicklung und Proliferation von Epithelien und Endothelien. Arch. f. mikr. Anatomie, Bd. 10, S. 351.
49. Allgayer: Ueber centrale Epithelgeschwülste des Unterkiefers. Brun's Beiträge zur klin. Chirurgie, Bd. 2. 1886.
50. David, Th.: Sur l'étiologie et la pathogénie des kystes radiculaires des dents adultes. Gaz. des hôp. 1886, No. 151 und 152; 1887, No. 3.
51. Busch: Centrale Epitheliome mit Cystenbildung. Berl. klin. Wochenschrift. 1887.
52. v. Brunn: Ueber die Ausdehnung des Schmelzorgans und seine Bedeutung für die Zahnbildung. Arch. f. mikr. Anatomie, Bd. 29. 1887.
53. Parreidt, J.: Ueber Zahn- und Kiefercysten. Deutsche Monatsschrift für Zahnheilkunde 1887, Heft 6.
54. Jeanell: Suite de la discussion sur la pathogénie des kystes alvéolodentaires. Bull. de la soc. de chirurg., 19. u. 26. Okt. 1887.
55. Küster, E.: Ueber die Neubildungen des Oberkiefers und der Erfolg ihrer operativen Behandlung. Berl. klin. Wochenschrift 1888, S. 265—269 und S. 296—298.
56. Magitot, E.: Die Cysten des Oberkiefers in ihren Beziehungen zum Sinus; übersetzt von Manassewitsch. Berlin 1888.
57. Malassez, L.: Ueber die Existenz epithelialer Massen um die Wurzel der Zähne; übersetzt von Redard. Genf 1890.

58. Windmüller, P.: Beitrag zur Casuistik der Kiefertumoren. Inaug.-Diss. Göttingen 1890.
59. Kruse: Ueber die Entwicklung epithelialer Geschwülste im Unterkiefer. Virchow's Archiv, Bd. 124, S. 137—148. 1891.
60. Bennecke, E.: Zur Genese der Kiefercysten. Inaug.-Diss. Halle 1891.
61. Kaufmann: Ueber Enkatarrhaphie von Epithel. Virchow's Archiv. Bd. 97.
62. Scheff, G.: Ueber das Empyem der Highmorshöhle und seinen dentalen Ursprung. Wien 1891.
63. Henschkel: Krankhafte Vorgänge an den Kiefern und ihr Zusammenhang mit Anomalien der Zähne. Inaug.-Diss. Jena 1892.
64. Partsch, C.: Ueber Kiefercysten. Deutsche Monatsschrift für Zahnheilkunde 1892, Heft 7.
65. Derselbe: Die Erkrankung der Kieferhöhle. Scheff: Handbuch f. Zahnheilkunde, Bd. 2, S. 420. Wien 1892.
66. Derselbe: Ueber die Bedeutung des Periodontium und seine plastische Thätigkeit. Oesterr.-ungar. Vierteljahrsschrift für Zahnheilkunde 1894, Heft 4.
67. v. Bramann: Ueber Kiefercysten. Münchener med. Wochenschrift 1893, Nr. 2, S. 38—39.
68. Weil, A.: Ueber Cementhyperplasie. Oesterr.-ungar. Vierteljahrsschrift für Zahnheilkunde 1891, Heft 2, S. 123.

Ausserdem wurden benutzt die Werke von Virchow (Geschwülste). Cohnheim, Ziegler, Lücke und Billroth.

# Auszüge und Besprechungen.

**Ambler** (Cleveland): **Cataphoresis for obtunding sensitive dentine.** (Ohio Dental Journal, April 1896.)

Unter Kataphoresis versteht man jene Bewegung von Flüssigkeiten und Substanzen, welche sie in Lösung halten, die vom positiven Pol in einem continuirlichen Strom durch ein Gewebe (Dentin eingeschlossen) nach dem negativen Pol hin statt hat. Diese Eigenschaft des elektrischen Stromes hat man neuerdings versucht, therapeutisch auszunutzen, unter anderem, um anästhesirende Flüssigkeiten in ein Gewebe hineinzutreiben und so locale Empfindungslosigkeit herbeizuführen (beim Excaviren, Extrahiren u. s. w.). Für gewöhnlich wird dabei Cocain benutzt; dort, wo die Empfindlichkeit durch Cocain nicht bekämpft werden kann, gebraucht man Zimmtöl, in welchem eine Spur sorgfältig pulverisirten schwefelsauren Natrons gelöst ist. Vielleicht wirken andere schmerzstillende Mittel, welche die Zahnsubstanz nicht angreifen, ebenso gut oder besser. Für gewöhnlich dringt eine 25proc. Lösung von Cocain nur langsam ein, doch kann man die Wirkung und

das Penetrationsvermögen erheblich verstärken durch Zusatz von Natrium sulf., wodurch die Flüssigkeit besser leitungsfähig wird. — Der elektrische Strom hat die Eigenschaft, fast jede Flüssigkeit, auch jedes locale Anästheticum, welches leitungsfähig gemacht werden kann, in das Dentin hinein zu treiben, wobei der Effect dann beeinflusst wird vom Charakter des Mittels, der Porosität des Dentins, der Stromstärke und der Länge der Zeit, während welcher der Strom einwirkt. So wird eine hohe Spannung bei Verwendung desselben Betäubungsmittels weniger Zeit erfordern, als ein schwacher Strom erfordert. Man kann bis zu 20 und 30 Volt für die Dauer von fünf Minuten ohne Unbequemlichkeit für den Patienten in Anwendung bringen, ja sogar bis 40 Volt und zehn Minuten hinaufgehen, was das Maximum darstellt, welches Ambler bisher zum Betäuben sensitiven Dentins bedurfte. Zum Bleichen devitalisirter Zähne ist eine viel höhere Voltspannung erforderlich.

Zur Benutzung kommt nur Gleichstrom, Wechselstrom wirkt lange nicht so kräftig und ökonomisch. Wird Strassenstrom mit 110 Volt Spannung benutzt, so muss ein Transformator zwischengeschaltet werden; auch können Batterien von entsprechender Stärke Verwendung finden. Eine Vorrichtung ist nöthig, den Strom unmerklich an- und absteigen zu lassen. Die Elektrode, welche mit dem Zahn in Verbindung gebracht wird, soll aus Platin bestehen (positiver Pol), weil andere Metalle corrodirt werden. Auch empfiehlt es sich, einen Milliampèremesser zu verwenden; 2 Milliampère reichen auf alle Fälle aus, mitunter genügt schon $^1/_2$ Milliampère. Man geht dann so vor, dass man durch Anlegen des Cofferdams die Cavität von Speiseresten reinigt und eventuell die Ränder abträgt, etwa in der Nähe vorhandene Füllungen mit geschmolzenem Wachs oder leicht erweichbarer Guttapercha überzieht und dafür Sorge trägt, dass die nunmehr einzubringende Flüssigkeit nicht aus der Cavität herausfliesst, da sonst ein Theil des Stromes abgeleitet wird. Man bringt dann zuerst einen schwachen Strom in Anwendung, um ihn allmählich ansteigen zu lassen, wie der Patient es verträgt; nur muss man sich hüten, Metallfüllungen in den Stromkreis zu bringen, da dies Schmerzen erzeugt.

Ambler benutzt ein altes flaches Stahlband, welches über den Kopf geht und den zweiten Pol in Gestalt einer Schwammelektrode (negativer Pol) in irgend einer wünschenswerthen Lage im Gesicht, in möglichster Nähe des zu behandelnden Zahnes anzubringen gestattet, so dass der Strom nur einen kurzen Weg zurückzulegen braucht. Dies Hilfsmittel macht einen Assistenten unnöthig. Der Schwamm wird mit schwacher Salzlösung gründlich durchfeuchtet aussen aufgebracht, ein Wattebäuschchen mit der

anästhesirenden Flüssigkeit getränkt und in die Cavität gesteckt, die Platinelektrode (positiver Pol) daran gehalten und der Contact geschlossen. Vorher hat man den Patienten angewiesen, ein Zeichen zu geben, wenn er beginnt, etwas zu fühlen. Dies ist der richtige Moment, den Strom nicht mehr zu verstärken, man hält die Elektrode dann ruhig in der Cavität und wenn das Anästheticum dann allmählich in das Dentin eindringt, wird jene Empfindung langsam schwächer werden, um endlich ganz zu schwinden. Man kann den Strom wieder ansteigen lassen, bis ein neues Warnungszeichen gegeben wird u. s. w.

Manche Patienten geben kein Zeichen, und bei diesen kommt man rascher zum Ziel, andere melden sich schon bei 1—2 Volt Spannung.

Nachdem die Application genügend lange gedauert, wird der Strom auf 0 zurückgeführt und dann die Schwammelektrode erst entfernt, um keinen Schmerz durch Oeffnen des Stromes herbeizuführen.

An Stelle des Cocains wird neuerdings Guajacol empfohlen und sehr gerühmt. *Dr. Jung.*

**Patterson: Medicinal treatment, vs. expert manipulation in dental practice.** (Ohio Dental Journal, Mai 1896.)

Ueber den Werth der Handfertigkeit im Gegensatze zur Behandlung mit Arzneimitteln lässt sich Patterson wie folgt aus: Ich glaube, dass Arzneimittel oft nur deshalb vom Zahnarzte angewendet werden, weil es ihm an der nöthigen Handfertigkeit fehlt. Ein geschickter Operateur, der vor harter Arbeit nicht zurückschreckt, sei es, dass es sich um die Behandlung von Wurzelkanälen, oder um den Heilungsversuch von Pyorrhoe handelt, wird auch dann noch Erfolg erzielen, wo Arzneimittel ihn im Stiche lassen. Wir brauchen heute in der Zahnheilkunde eine Klasse von Männern, die Mechaniker oder Kunsthandwerker gewesen sind, bevor sie in die zahnärztliche Praxis eintreten, die sich jene Geschicklichkeit in der Handhabung von Werkzeugen angeeignet haben, wie sie allein durch langen Gebrauch erzielt werden kann. Unsere Colleges sind voll von Studenten, die nicht einmal einen Bleistift spitzen oder ein Brett rechtwinktig gestalten, oder einen Zapfen in ein Loch einpassen können.

Anstatt nun sich nachträglich hierauf zu verlegen, nehmen sie ihre Zuflucht zu den Arzneimitteln. Die Bakterien im Wurzelkanal behandeln sie mit einem Dutzend verschiedener Antiseptica, anstatt, dass sie sie mit leichter Hand entfernen möchten, ohne zerbrochene Nadeln im Kanal zurückzulassen. Gegen die kalkigen Niederschläge in den Zahnfleischtaschen bei Alveolarpyorrhoe gehen sie mit einer Spritze voll von allen möglichen Lösungsmitteln und Insectengiften ins Gefecht, anstatt die

reizenden Massen auf einfache Weise mit geschickter Hand zu entfernen, geleitet von der wissenschaftlichen Kenntniss jener Gewebe, an denen sie arbeiten.

Man sollte meiner Meinung nach an folgendem Grundsatze in Bezug auf zahnärztliche Praxis festhalten: Die Anwendung von Antisepticis, Desinficientien und Stimulantien sollte nur dann vorgenommen werden, wenn alles das, was schädlich wirken kann, mechanisch entfernt worden ist, und auch dann nur in solchen Quantitäten, wie sie unbedingt nothwendig sind, nicht in der Weise, dass die Gewebe beschädigt oder in ihrem Heilbestreben aufgehalten werden. Wenn Pyorrhoe vorliegt, so wird, nachdem auf chirurgischem Wege alles entfernt ist, was Irritation bewirken kann und nachdem das Antisepticum das zerstört hat, was auf dem ersteren nicht erreicht werden kann, ein leichtes stimulirendes Mittel genügen und Mutter Natur das Zerstörungswerk von selbst bald ausbessern. Dem keimtödtenden Nuclein, welches, wie wir annehmen, im Blute vorhanden ist, können wir getrost die Sorge um alles andere mit Ausnahme der äusseren Irritation überlassen. Es muss unter solchen Umständen geradezu unlogisch erscheinen, jeden Tag, oder jeden zweiten Tag die Spritze in Thätigkeit zu setzen, welche das junge Gewebe, das eben erst vom Plasma gebildet wurde, zerstört. Der Gebrauch von Arzneimitteln sollte in allen diesen Fällen abgebrochen werden, wenn das Operationsgebiet frei von allen giftigen Substanzen ist; es genügt dann vollständig, allgemein hygienische Maassnahmen zu beobachten. — — — — — *Dr. Jung.*

# Kleine Mittheilungen.

## Preisaufgabe.

Es wird zur allgemeinen Kenntniss gebracht, dass auf der 68. Versammlung deutscher Naturforscher und Aerzte zu Frankfurt a/M. College Herbst aus Bremen einen Preis von 1000 ℳ ausgesetzt und bei dem Bankhause J. Schultze & Wolde in Bremen deponirt hat für die Auffindung eines Mittels, welches geeignet ist, beim Excaviren der Zähne das empfindliche oder schmerzhafte Dentin unempfindlich zu machen und dadurch dem Zahnarzte die Arbeit zu erleichtern und sie dem Patienten weniger unangenehm zu machen.

Dieses Mittel darf kein Geheimmittel sein, es muss neu, d. h. ein anderes sein, als die bisher gebräuchlichen, es muss zuverlässiger und schneller wirken und muss der Erfolg seiner Wirkung unmittelbar nach der Anwendung bei der Arbeit und nicht erst nach mehrstündiger Application eintreten; seine Wirkung muss sich beschränken auf das empfindliche Zahnbein selbst und darf in keiner Weise die Pulpa angreifen. Auch das Zahnbein selbst darf in seiner Structur weder verändert noch angegriffen werden; das Mittel muss also im wahrsten Sinne des Wortes vollkommen unschädlich sein, so dass seine Wirkung sich beschränken muss auf die Anästhesirung des Zahnbeins, ohne irgend welche schädigende Begleiterscheinungen im Gefolge zu haben.

Der Zeitraum für Auffindung dieses Mittels ist vorläufig auf ein Jahr, vom 1. October 1896 beginnend, festgesetzt, und ist Jedermann zum Wettbewerbe eingeladen.

Das Mittel ist, nebst Gebrauchsanweisung, versiegelt und mit einem Merkzeichen oder Motto versehen an einen der Unterzeichneten einzusenden. Der Sendung ist ein mit gleichem Motto versehenes versiegeltes Couvert, Namen und Adresse des Erfinders, nebst Angabe der Bestandtheile des Mittels enthaltend, beizufügen, welches bis zur Beendigung der Prüfung uneröffnet bleibt. Die Prüfung findet statt durch den Stifter selbst, sowie durch die zahnärztlichen Institute der deutschen Universitäten, von deren Vorständen drei Herren als Preisrichter ernannt werden, um zu entscheiden, ob das Mittel den vorgeschriebenen Bedingungen entspricht, so dass der Preis seinem Urheber verliehen werden kann.

Wenn das angegebene Mittel die vorgeschriebenen Bedingungen nicht vollkommen erfüllt, aber nach Ausspruch des Preisrichtercollegiums doch eine werthvolle Bereicherung des zahnärztlichen Arzneischatzes in obigem Sinne bedeutet, so ist es gestattet, dem Erfinder einen Betrag bis zur Hälfte der Summe als Preis zuzuerkennen, während ein anderer Theil der Summe eventuell dem Erfinder eines zweiten Mittels mit gleicher Wirkung zuerkannt werden kann. Die eventuell übrig bleibende Summe wird nebst den aufgelaufenen Zinsen für einen anderen Zweck im Interesse der Zahnheilkunde verwendet.

Alle Fachblätter und Zeitschriften, welche sich im Interesse ihrer Leser für die Bekanntmachung dieser Preisaufgabe interessiren, werden um Nachdruck dieser Zeilen gebeten.

Im Auftrage: Dr. Jessen, Strassburg.
Genehmigt: Bremen, October 1896:
Wilh. Herbst.

---

**Die Schäden der Kurpfuscherei.** Ueber dieses Thema hielt am 15. September Herr Kreisphysikus Dr. Dietrich in der Versammlung des Preussischen Medicinalbeamtenvereins einen Vortrag, dessen Schlusssätze also lauten:

1) Das allgemeine Wohl erfordert dringend, dass die Berechtigung zur gewerbsmässigen Ausübung der Heilkunde von dem Nachweise der Befähigung abhängig gemacht wird.

2) Die Kurpfuscherei bedarf einer strengeren Ueberwachung seitens der staatlichen Medicinalorgane als bisher.

---

**Die preussische wissenschaftliche Deputation für das Medicinalwesen** ist unter Zuziehung der ausserordentlichen Mitglieder zu einer Sitzung den 25. November und folgende Tage nach Berlin berufen worden. Ihr liegt die Frage vor, ob es rathsam sei, im Wege der Gesetzgebung die Stellung der Aerzte als Gewerbtreibende zu ändern, und welche Folgen sich ergeben, je nachdem diese Frage bejaht oder verneint wird.

---

Der **„Ersten Continentalen Zahnfabrik** vormals Wienand & Co." in München ist auf der internationalen Ausstellung in Baden-Baden die goldene Medaille zuerkannt worden.

---

Herr Prof. W. D. Miller hat, wie das „Journ. f. Zahnheilkde." mittheilt, einen halbjährigen Urlaub angetreten, den er im Süden der Vereinigten Staaten zubringen wird.

---

Druck von A. Th. Engelhardt in Leipzig.

*XIV. Jahrgang. 12. Heft.* *December 1896.*

# Deutsche Monatsschrift

für

# Zahnheilkunde.

[*Nachdruck verboten.*]

## Ueber den Einfluss adenoider Wucherungen im Nasenrachenraume auf die Zahnstellung.[1])

Von

**Jul. Parreidt,** Zahnarzt in Leipzig.

Mancher Zahnarzt hat vielleicht schon beobachtet, dass Kinder, die einen zu schmalen Zahnbogen am Oberkiefer haben, auch oft an Athmungsbehinderung durch die Nase leiden, was man leicht an der Sprache merkt. Ein häufiges Athmungshinderniss ist die hypertrophische Vergrösserung der Mandeln, ein Zustand, von dessen Vorhandensein man sich leicht überzeugen kann. Andere Hindernisse sind Polypen in der Nase, Exostose an der Nasenscheidewand u. s. w. Aber grössere Bedeutung als alle haben adenoide Wucherungen, die bei manchen Kindern an der oberen und hinteren Rachenwand sitzen und der Luft den Weg zwischen der Nasenhöhle und dem Kehlkopfe versperren. Um ihr Vorhandensein sicher zu erkennen, ist die rhinoskopische Untersuchung nöthig.

1) Vortrag, gehalten im zahnärztlichen Verein für das Königreich Sachsen am 8. März 1896.

Gewöhnlich leiden solche Kinder, die adenoide Wucherungen im Nasenrachenraume haben, etwas an Schwerhörigkeit und, was ganz merkwürdig ist, sie bleiben in der geistigen Entwicklung zurück. Die Kinder kommen dem Lehrer in der Schule unaufmerksam und geistig träge, schwach vor, so dass sie oft ihr Klassenziel nicht erreichen können. Ihr Gesichtsausdruck ist starr, theilnahmlos, wie geistesabwesend, der Blick ist fragend, suchend, der Mund fast stets offen.

Werden die Wucherungen entfernt, so sind diese Kinder alsbald wie umgewandelt, sie werden oft in überraschender Weise geistig regsam. Entschliessen sich die Eltern nicht zu dieser zwar kleinen, aber doch recht unangenehmen Operation an den Kindern, so bleiben deren geistige Fähigkeiten in den wichtigsten Entwicklungsjahren ungenügend entwickelt. Es tritt dann erst um die Zeit der Pubertät, wo die Wucherungen gewöhnlich von selbst atrophiren, ein etwas geweckterer Zustand ein.

Diese adenoiden Wucherungen scheinen, ebenso wie hypertrophische Mandeln, von grösstem Einflusse auch auf die Entwicklung des alveolaren Theiles des Oberkiefers zu sein; denn man sieht sehr gewöhnlich bei Kindern, die solche Wucherungen haben oder früher hatten, die Alveolarbogen sehr verschmälert und die Zähne dadurch zusammen- und übereinander gedrängt. Grönbeck[1]) hat in 67 von 77 Fällen (also 87 Proc.) den Gaumen sehr hoch und schmal und nur in 10 Fällen normal gefunden.

In den einfachsten Fällen decken nur die kleinen Schneidezähne etwas die grossen, in anderen steht der Eckzahn ausser der Reihe, oder der kleine Schneidezahn steht hinter seinem Vorgänger. In hochgradigen Fällen ist der Bogen V-förmig (mit der Spitze an der mesialen Seite der mittleren Schneidezähne), oder einer der Prämolaren steht gaumenwärts, oder beide sind so gestellt, dass der Bogen an der Backenseite concav wird, anstatt convex zu sein. Verschmälerung des Alveolarbogens ist in allen Fällen das Wesentliche. Ob das Gaumengewölbe dabei höher als normal ist oder nicht, könnte erst durch zahlreiche vergleichende Messungen festgestellt werden. Der Augenschein spricht dafür.

---

1) Grönbeck: Ueber Gaumendeformität bei adenoiden Wucherungen im Nasenrachenraume. Hospitalstid. Bd. I, Nr. 10.

Grönbeck[1]) nimmt eine grössere Gaumenhöhe an und erklärt sie durch den erhöhten Luftdruck in der Mundhöhle. Beim normalen Athmen durch die Nase sei der Mund fest geschlossen und die Mundhöhle stehe unter negativem Drucke, während der Boden der Nasenhöhle unter positivem Luftdrucke steht. Dadurch werde der Gaumen von unten her gleichsam abwärts gesogen und von oben her niedergedrückt. Werde nun aber durch die Verstopfung der Nase der normale Luftweg verlegt und so abnormerweise durch den Mund geathmet, so komme die Druckdifferenz nicht zur Geltung, der Gaumen werde nicht herabgesogen, und die Folge sei ein höheres Gaumengewölbe.

Diese Erklärung hat viel Wahrscheinlichkeit für sich; aber es steht noch nicht sicher fest, dass der schmale Gaumen auch zugleich abnorm hoch ist. Eine optische Täuschung ist eben wegen der Verschmälerung leicht möglich. Einige Messungen, die ich selbst gemacht habe, ergaben keine grösseren Durchschnittsmaasse in der Höhe der scheinbar hohen Gaumen, als normal. Erst zahlreiche Messungen könnten sicherstellen, wie es sich in der Regel verhält.

Legen wir uns die Frage vor, wieso die adenoiden Vegetationen eine solche Abweichung der Zähne von ihrer normalen Stellung verursachen können, so müssen wir vor allem in Betracht ziehen, dass die Wucherungen das Athmen durch die Nase erschweren oder unmöglich machen und dass daher die betreffenden Kinder genöthigt sind, unausgesetzt durch den Mund zu athmen. Alle Unregelmässigkeiten in der Zahnstellung, die durch Verschmälerung des normalen elliptischen Zahnbogens entstehen, scheinen durch die Mundathmung bedingt zu sein. Wieso ist das möglich? Diese Frage ist nicht leicht zu beantworten, und im Nachfolgenden soll nur versucht werden, die Ansicht, dass lediglich der Druck der Weichtheile die Verschmälerung bewirkt, zu stützen.

Die adenoiden Wucherungen entstehen gewöhnlich in der Zeit vom dritten bis siebenten Lebensjahre und bleiben, wenn sie nicht operativ entfernt werden, bis etwa zum vierzehnten oder fünfzehnten Jahre bestehen. Die fortwährende Mundathmung findet

1) Grönbeck, a. a. O.

mithin in dem Alter statt, wo der Alveolartheil des Kiefers den grössten Entwicklungsveränderungen unterliegt, indem die Milchzähne in dieser Zeit ausfallen und durch die bleibenden ersetzt werden. Die geringsten mechanischen Einflüsse, die während dieser Periode auf die Kiefer und die hervorbrechenden Zähne ausgeübt werden, müssen verhältnissmässig grosse Wirkung auf die Stellung der Zähne, auf die Gestaltung des Zahnbogens haben. Der Alveolartheil des Kiefers modellirt sich gleichsam nach den Weichtheilen.

Das Ergebniss des Druckes der Backen auf die Zahnreihe habe ich in einem Falle in auffallendster Weise gesehen. Ein 68 Jahre alter Mann, dem in seinem 16. Jahre der Unterkiefer resecirt worden war, zeigte einen so verschmälerten Oberkiefer, dass man kaum den kleinen Finger zwischen die linken und rechten Backzähne an den Gaumen legen konnte. Die kleinen Schneidezähne standen hinter den grossen anstatt daneben. Diese auffallende Verschmälerung hatte, wie der Mann versicherte, vor der Operation nicht bestanden und war ohne Zweifel entstanden durch den Druck der Backen von aussen her auf die Zähne. Dieser Druck konnte ungehindert wirken, da der Unterkiefer fehlte und so nicht, wie normal, die Backe mehr indifferent senkrecht stellen konnte. Der normale Zahnbogen des Oberkiefers ist bedingt durch den Druck der Wangen nach innen und den Druck der unteren Zähne gegen die oberen nach aussen; der Bogen der unteren Zahnreihe aber erhält seine Gestalt durch den Druck der Wange auf die Aussenseite und den Druck der Zunge auf die Innenseite. Fehlte nun der Unterkiefer überhaupt, so konnte gegen die oberen Zähne kein Druck auswärts wirken, und der Druck der Weichtheile nach innen allein konnte zur Geltung kommen, der durch die Veränderung der Richtung der Backe noch dazu bedeutend vergrössert wurde.

Kommt nun eine solche Störung der Druckverhältnisse auch bei den Mundathmern ins Spiel? Ja, unzweifelhaft.

Vor allem ist bei Mundathmern die Wange in die Länge gezogen, so dass sie auf die äussere Fläche der Backzähne einen stärkeren Druck ausübt, als bei geschlossenem Munde. Dies ist besonders Nachts der Fall, wo der Unterkiefer förmlich herabhängt. Der Unterkiefer ist zugleich auch etwas schmal, da seine

Gestalt durch Druck und Zug der Weichtheile von aussen und innen bedingt ist und der Zungendruck von innen her bei Mundathmern nicht so stark gegen die Zähne und den Alveolarrand wirkt wie bei Nasenathmern.

Die lange Dauer der Druckwirkung auf die Zähne ersetzt die geringe Intensität. Ein ganz geringer Druck, der mehrere Jahre ununterbrochen in Wirksamkeit ist, kann gewiss in dieser Zeit einen ebenso grossen, oft grösseren Einfluss auf die Zähne und das Knochengewebe — denn die Zähne sind hier nur als Hebelarme anzusehen — haben, wie unsere mechanischen Hilfsmittel, wie Schrauben, Federn u. s. w., in Wochen und Monaten mit ihrem grösseren, aber nicht so constanten Druck.

Die Verschmälerung des Alveolarbogens am Oberkiefer ist die Folge dieses Einflusses, und aus ihr resultirt bei Kindern mit adenoiden Wucherungen die Uebereinanderstellung einzelner Zähne. In anderen Fällen, bei Normalathmern, können auch Zähne unregelmässig stehen, hier ist aber der Kiefer nicht verschmälert, und die Unregelmässigkeit hat andere Gründe, die hier nicht weiter zu erörtern sind. Auch für das gelegentliche Vorkommen schmaler Kieferbogen bei Normalathmern können noch einige andere, hier nicht weiter zu berührende Ursachen angegeben werden.

Diese Zeilen sollen den Zweck haben, die Zahnärzte auf die Beziehung zwischen Athmungsbehinderung durch die Nase und unregelmässiger Zahnstellung aufmerksam zu machen und vielleicht den einen oder den anderen zu statistischen Aufzeichnungen zu veranlassen. Vielleicht kann auch der Zahnarzt bisweilen die Eltern des Kindes auf das Nasenleiden aufmerksam machen, wenn er den Zusammenhang kennt, und er kann somit seinen Patienten ungewöhnlich nutzen. Endlich wird vielleicht unsere Bemühung bei Regulirungen unregelmässiger Zahnstellungen erleichtert durch rechtzeitige Entfernung der adenoiden Wucherungen.

# Dritter Bericht der Poliklinik
für
# Zahn- und Mundkrankheiten des zahnärztlichen Instituts der Königl. Universität Breslau.

Beobachtungszeit: 1. April 1894 bis 1. April 1896.

Erstattet von

Prof. Dr. **C. Partsch**, Director, und Zahnarzt **Perliński**, Assistent.

(Fortsetzung statt Schluss.)

Palatinaler Abscess mit Nekrosenbildung. Am 17. Juli 1895 erscheint der 48jährige Schmied Heinrich F. in der Klinik und giebt Folgendes an: Schon früher habe er Schwellung am Gaumen gehabt. Seit 14 Tagen sei das Gesicht und Oberlippe geschwollen, wogegen vom Munde aus unter der Lippe ein Einschnitt gemacht wurde, aus dem sich reichlicher Eiter entleerte. Da aber nach der Incision die Eiterung nicht nachliess, so sei er am vierten Tage vom Arzte zu einem Bader geschickt worden, damit der seitliche rechte obere zweite Schneidezahn entfernt werde. Die Eiterung blieb aber dennoch bestehen.

Man sieht am Kiefer palatinal eine haselnussgrosse Geschwulst von weicher Consistenz. Mit der Sonde dringt man in die Alveole von $\underline{2}|$ circa 2 cm hoch hinein. Ausserdem sieht man am Alveolarfortsatze nur noch die Narbe einer früher gemachten Incision. Dieselbe erstreckt sich von $\underline{3}|$ bis $|\underline{2}$. Der mittlere obere rechte Schneidezahn ist gelockert, der seitliche obere Schneidezahn fehlt, sonst sind die Schneidezähne gesund.

Es wird heute ein ovales Stück Schleimhaut von dem Gaumenabscesse ohne wesentliche Blutung excidirt und die Höhle mit Jodoformgaze tamponirt. In den nächsten Tagen tritt Besserung insofern ein, als Patient die Eitersecretion nicht mehr wahrnimmt, doch wird $\underline{1}|$ noch nicht fester. Fortlassen der Tamponade.

Am 24. Juli lässt sich aus der Alveole von $^{2}|$ kein Eiter mehr auf Druck entleeren; da aber $\underline{1}|$ sehr gelockert ist, wird er extrahirt, und einzelne kleine Sequester werden aus dem vorderen Alveolenknochen entfernt.

Am 28. Juli ist der Wundverlauf sehr günstig, die Eiterung hört auf und die Wunde legt sich gut zusammen.

Am 3. August ist die Wunde beinahe ganz geschlossen, Patient als geheilt entlassen.

Nekrose des Oberkiefers. (Krankengeschichte gemacht vom Stud. med. dent. Klix). Am 29. November erscheint in der zahnärztlichen Klinik die 31jährige Frau H. und giebt Folgendes an:

Anamnese. Nachdem sie vorher vollkommen gesund gewesen ist, hat sie im Frühjahre 1894 in der rechten Wange einen sehr harten Knoten bemerkt, der einige Wochen lang ohne merkliche Veränderung bestanden hat. Darauf wurden ihr zwei Zähne rechts oben ausgezogen und eine Incision gemacht, bei der sich kein Eiter entleerte. Es trat jedoch keine Besserung ein und Patientin liess sich in ein Krankenhaus aufnehmen, wo ihr in der Chloroformnarkose ein Stück Knochen entfernt wurde. Die Höhle wurde längere Zeit durch Tamponade offen gehalten. Nach Verheilung der Wunde bemerkte Patientin aus der Nase geringe Secretion, die nach ihrer Angabe vorher nicht vorhanden war. Im Herbste 1894 wurde ihr aus der rechten Seite der Nase ein Polyp exstirpirt, nachdem sie inzwischen aus dem Krankenhause entlassen war, und von nun an wurde Patientin bis vor ganz kurzer Zeit mit antiseptischen Ausspülungen der Nase und Einblasen von Pulver in der Nase behandelt. Ausserdem erhielt sie ein Medicament zum innerlichen Gebrauche. Vor etwa zehn Wochen hatte die Patientin über Zahnschmerzen zu klagen und liess sich deshalb noch zwei Zähne rechts oben entfernen. Jedoch wurden ihre Schmerzen hierdurch nicht geringer, sondern nahmen noch zu, auch vergrösserte sich die Schwellung. Endlich wurde Patientin von dem behandelnden Arzte der zahnärztlichen Klinik überwiesen.

Status praesens. Der Allgemeinzustand der Patientin ist ein guter. Bei der Inspection von aussen sieht man an der rechten Oberkieferseite eine diffuse Schwellung, die darüber befindliche Haut sieht völlig normal aus. Beim Palpiren von aussen lässt sich zunächst eine Schwellung der Weichtheile feststellen, die Haut lässt sich nicht so leicht wie auf der gesunden Seite abheben. Sodann aber bemerkt man eine deutliche Auftreibung des darunter liegenden Knochens, und zwar in der Gegend der Prämolaren und der ersten beiden Molaren. Ausserdem fühlt man auf der rechten Seite eine Schwellung der Submaxillargegend, in der sich einwärts vom Kiefer einzelne Hervorwölbungen nur undeutlich markiren.

Bei der Inspection der Mundhöhle ergiebt sich Folgendes: Auf der linken Seite des Oberkiefers stehen noch ein Eckzahn, ein Prämolar und zwei Molaren, während die rechte Seite völlig zahnlos ist. Im Vestibulum oris sieht man diffuse Auftreibung der rechten Seite des Oberkiefers, die sich von der Gegend des Eckzahnes bis zum zweiten Mahlzahne erstreckt. Auch der harte Gaumen erscheint auf der rechten Seite etwas aufgetrieben. Die Schwellung im Vestibulum oris giebt beim Palpiren nach und ist auf der Höhe schmerzhaft. Auf der darüber befindlichen gerötheten Schleimhaut sieht man in der Gegend des ersten Mahlzahnes einen Belag von zähen, gelblichweissen übelriechenden Massen, nach deren Entfernung eine kleine Oeffnung von nur wenigen Millimetern Durchmesser sichtbar wird. Aus dieser Oeffnung kann man durch Druck auf die Schwellung noch weitere zähe, eitrige Massen entfernen. Mit einer Knopfsonde gelangt man etwa 3 cm tief in die

Höhle, deren Decke sich deutlich rauh anfühlt. Die Sonde lässt sich mit Leichtigkeit in der Höhle hin und her bewegen. Wenn man die beiden äusseren Nasenöffnungen zuhält und nun der Patientin aufgiebt, auszuschnauben, so dringt durch die Oeffnung im Vestibulum oris keine Luft. Bei der Durchspülung der Nase kam das Wasser auf der rechten Seite völlig klar heraus, während sich links nur wenig, normal aussehender Schleim zeigte. Durch einen kräftigen Wasserstrahl gelang es, von der Höhle aus etwas Wasser durch die Nase hindurch zu treiben, aus der Höhle selbst entleerten sich dabei schleimig eitrige Massen.

Diagnose. Eine sichere Diagnose lässt sich auf Grund der Anamnese und der vorgenommenen Untersuchung noch nicht stellen, sondern erst der weitere Verlauf der Affection wird völlige Klarheit verschaffen.

Da sich bei der Durchspülung eine Communication zwischen der Höhle und der Nase feststellen liess, so lag zunächst der Gedanke nahe, dass es sich um ein Empyem des Antrum Highmori handelte. Jedoch sprach dagegen einmal die Auftreibung und die pergamentartige Beschaffenheit der äusseren Kieferwand, die wir nur äusserst selten bei Empyemen zu sehen bekommen, vor allem aber die anamnesisch festgestellte Thatsache, dass Naseneiterung, die sonst als erstes Symptom die Patienten zum Arzte zu treiben pflegt, erst später und auch dann nur spärlich sich einstellte. Auch wurde bei der Durchspülung der Höhle kein Eiter durch die Nase entleert. Ferner könnte es sich um eine Cyste handeln. Dafür spräche die Hervorwölbung und das pergamentartige Nachgeben des Knochens. Jedoch scheint wenigstens eine Cyste allein nicht vorzuliegen, da mit einer solchen nur äusserst selten nennenswerthe Schmerzen verknüpft sind. Es scheint vielmehr eine Cyste vorzuliegen, deren Inhalt sich durch spätere Infection zersetzt hat und die auf diesem Wege zu entzündlichen Erscheinungen Anlass gegeben hat. Nicht genügend erklärt blieben hierbei allerdings die Schmerzen, ferner die Schwellung der Weichtheile und endlich die Schwellung am harten Gaumen, die zwar unbedeutend war, jedoch bei Cysten wohl kaum beachtet worden ist. Der Zugang zur Höhle scheint noch von der ersten Operation herzustammen. Der Polyp, der nach Angabe des Patienten aus der rechten Nasenseite entfernt wurde, scheint mit der vorliegenden Affection in keinerlei Verbindung zu stehen. Was endlich die Schwellung in der Submaxillargegend anbelangt, so sehen wir diese Lymphadenitis als Begleiterscheinung bei allen entzündlichen Processen an den Kiefern auftreten als Zeichen, dass eine Resorption von Entzündungsproducten von Seiten der Lymphbahn stattgefunden hat.

Therapie. In Schleich'scher Cocainanästhesie wird mit dem Schneidemeissel die vorgewölbte Stelle fortgenommen und dabei eine Höhle eröffnet, die sich mit Granulationsmassen und kleinen Sequestern erfüllt erweist; die Höhle wird mit dem scharfen Löffel ausgeräumt. Dabei zeigt sich, dass ein Theil der äusseren Wand der Höhle nicht von Schleimhaut bedeckt ist und mit seinem oberen Ende frei in die

Kieferhöhle hineinragt. Dort wird der Knochen abgestemmt und damit die Höhle noch freier zugänglich gemacht. Sie wird alsdann ganz mit Jodoformgaze ausgestopft. Blut fliesst aus dem rechten Nasengange heraus. Besichtigung der Höhle wird bis zur Herausnahme des Tampons verschoben.

Am 3. December. Ohne Reaction mit leichten Schmerzen, die zwei Tage anhielten, ist der Wundverlauf vor sich gegangen. Entfernung des Tampons ohne Blutung. Besichtigung der Höhle zeigt noch reichlich weisslichen Belag ohne Eiterung und ohne Zersetzung neben stark gerötheter Schleimhaut. Keine Eiterung aus der Nase. Jodoformeinstäubung, Tamponade mit Jodoformgaze nach vorheriger Spülung der Höhle.

Am 6. December. Tampon völlig reizlos, kein Geruch, keine Eiterung. An einzelnen Stellen geringe festsitzende Beläge. Schleimhautglanz schon deutlicher. Jodoformstäubung, Tamponade.

Am 10. December Entfernung des völlig geruchlosen Tampons; Besichtigung der Höhle ergiebt an der Stelle des entfernten Sequesters einen Granulationsherd. Luft geht frei von der Nase in die Höhle; Wasserdurchspülung, Tamponade.

Am 14. December. Wunde und Höhle fast vollkommen gereinigt. Schleimhautglanz, Jodoformstäubung.

Am 18. December. Die Höhle reinigt sich immer mehr, an der Hinterwand ist die Schleimhaut noch leicht belegt und neben diesem Belage erhebt sich ein kaffeebohnengrosses rundliches Gebilde. Einstäubung mit Jodoform.

Am 8. Januar 1896 stellte sich Patientin wieder vor. Die Kieferhöhle communicirt frei durch eine fünfpfenniggrosse Oeffnung mit dem Munde. Die Schleimhaut ist glatt und glänzend. Am Ostium int. sieht man einen haselnussgrossen Polyp, der nicht sehr den Luftstrom beeinträchtigt. Unter 10proc. Cocainanästhesie Abtragung desselben mit Galvanocauter, Jodoformeinblasen. Am Oberkiefer noch leichte Schwellung, schmerzlose Verdickung, leichtes Oedem des Augenlides.

Am 15. Januar. Der Schorf hat sich noch nicht ganz abgestossen. Freie Communication mit der Nase ist vorhanden.

Am 26. Februar. Befinden bedeutend besser, einige Stellen in der Höhle noch nicht mit Epithel bedeckt.

Am 24. April. Patientin klagt, dass sie brennende, schmerzhafte Empfindungen im Auge habe und dass dasselbe stark thräne. Die Kieferhöhle ist so weit geschlossen, dass eine bleistiftgrosse Communication zwischen ihr und dem Vestibulum oris vorhanden ist, so dass man gerade noch den Ansatz der Spritze bequem einführen kann. Bei der Durchspülung zeigt sich, dass die Kieferhöhle frei von Secret ist und Communication zwischen Antrum und Nase unbehindert ist. Die Ursache der jetzigen Beschwerden liegt in Entzündung des Thränensackes des rechten Auges, dessen Gegend ödematös geschwollen und geröthet ist. Der

Druck ist sehr empfindlich, lässt aber eitriges Secret nicht heraustreten. Patientin wird dem Augenarzte überwiesen.

Am 12. Mai. Bei Besichtigung der Kieferhöhle und Auswischen derselben mit Tampon stösst man auf zwei kleine Knochenstücke, circa 1 cm lang, $^1/_4$ cm breit. Dieselben werden herausgenommen und die Kieferhöhle ausgespült. Patientin bleibt dann aus der Behandlung fort.

Nekrose am Unterkiefer. Fall I. Die Patientin Alma M. erscheint am 12. Juni 1895 im Institute. Vor ungefähr vier Wochen will Patientin Schwellung des Gesichtes und Kieferklemme gehabt haben. Trotz einer Incision ist die Schwellung nicht zurückgegangen, und Patientin hat sich $\overline{7\,6|}$ ziehen lassen. Die Schwellung blieb aber weiter bestehen, und es stellte sich noch Eiterung ein.

Jetzt bemerkt man auf der Aussenseite des Gesichtes im hinteren Drittel des horizontalen Unterkieferastes eine breite diffuse Schwellung; die Haut ist geröthet. Im Munde ist Kieferklemme mässigen Grades vorhanden, und man bemerkt in der Gegend von $\overline{7}|$ lebhaft sprossende Granulationen. Beim Einführen der Sonde fühlt man einen blossliegenden rauhen Knochen. Beim leisesten Drucke entleert sich aus der Stelle nach dem Munde zu reichlicher übelriechender Eiter.

Am 12. Juni wird auf der Aussenseite eine Incision von oben nach unten auf der Höhe der Schwellung gemacht, worauf reichliche Eiterentleerung erfolgt. Tamponade und Verband.

Am 15. Juni fühlt sich Patientin wohler und erleichtert. Neben der Tamponade ist geringe Eiterresection vorhanden, erstere nicht zersetzt. Die Granulationen sind lebhaft und kräftig. Im Munde noch Kieferklemme vorhanden und auf Druck mässige Eiterentleerung. Lose Tamponade aussen.

Am 22. Juni ist die Eiterung nach dem Munde noch immer vorhanden. Bei der Sondirung fühlt man einen lockeren Sequester; er wird entfernt und erweist sich als ein Wandsequester, $4^1/_2$ cm lang, 2 cm breit. Bei der Auskratzung der Granulationen entfernt man noch einen Splitter. Tamponade der Höhle innen, äussere wird belassen.

Am 24. Juni heilt die äussere Wunde gut, auch innen ist der Wundverlauf günstig. Fortlassen der Tamponade.

Fall II. Im nachfolgenden Falle handelt es sich wohl nicht um eine Nekrose luetischen Ursprungs, sondern wahrscheinlich ist die Nekrose durch einen Eiterungsprocess angeregt gewesen, welcher von der Stomatitis ausging, die durch die antiluetische Behandlung hervorgerufen war. Die Lockerung des ziemlich umfangreichen Sequesters hat ungefähr einen Zeitraum von sechs Wochen in Anspruch genommen. Die Intensität der Entzündung, welche trotz der Incision und nachfolgender Tamponade nicht zurückgebildet werden konnte, wich unter antiseptischen Spülungen

und trockenen Verbänden. Die Extraction des Sequesters vollzog sich ohne grosse Mühe leicht vom Munde aus. Die Heilung ging dann rasch ohne weitere Complicationen vor sich.

Die 35jährige Patientin Bertha B. tritt am 22. Februar 1896 in unsere Behandlung.

Die Patientin, welche wegen tertiärer Lues in der dermatologischen Klinik in Behandlung gewesen ist, klagt, dass sie vor ungefähr drei Wochen starke Zahnschmerzen gehabt habe und dass seit einigen Tagen das Gesicht geschwollen sei. Es seien ihr die Wurzeln des letzten unteren Backenzahnes gezogen und die Anschwellung mit feuchten Umschlägen behandelt worden. Da aber trotzdem die Schwellung nicht zurückging und auf Druck sich Eiter entleerte, wurde von aussen eine Incision gemacht, um dem Eiter Abfluss zu verschaffen.

Bei der heutigen Untersuchung der schwerhörigen Patientin sieht man äusserlich links oben in der Schläfengegend eine etwa zweimarkstückgrosse Höhle in dem Scheitelbein tamponirt. Das Gesicht ist linkerseits am ganzen horizontalen Aste stark geschwollen, in dem mittleren Drittel des horizontalen Astes sieht man eine Incisionswunde, in welche Jodoformgaze gelegt ist. Bei der Inspection beobachtet man Kieferklemme mittleren Grades. Beim Dehnen mit Heister'schem Mundspiegel entleert sich nach dem Munde und durch die Incisionswunde Eiter. Die Alveole des extrahirten Zahnes ist leer, das Zahnfleisch vor der Extractionswunde stark geschwollen. Man fühlt mit der Sonde zwischen den Zahnfleischlappen einen harten Körper, der jedenfalls ein Wurzelrest ist. Es wird nun heute zur besseren Uebersicht innen Jodoformgaze tamponirt und aussen auf den Kiefer Borsalbe aufgelegt.

Am 24. Februar ist reichliche Secretion von der Wangenfistel vorhanden, die beim Dehnen des Mundes sich nach dem Munde zu entleert. Da durch die im Vestibulum oris eingelegte Tamponade nicht hinreichend Uebersicht gewonnen ist, wird ein Theil des Zahnfleischlappens excidirt und die Wundränder mit Jodoformgaze auseinander gehalten. Aussen fühlt man mit der Sonde einen rauhen blossliegenden Knochen. Es wird aussen zur Reinigung der Wunde Borsalbe aufgelegt.

Am 26. Februar zeigte sich bei der Erweiterung der Alveolenwunde, dass der Grund von einem Sequester ausgefüllt ist, der gegen die Umgebung noch nicht demarkirt ist. Die Kieferklemme ist wesentlich zurückgegangen; aussen besteht noch lebhafte Secretion aus der Wangenfistel. Aussen Borsalbe und Verband. Spülung.

Am 4. März fühlt man vom Munde aus den Sequester beweglich. Derselbe wird mit Vajna'schem Hebel entfernt und erweist sich als ein 2 cm langer Wandsequester.

Am 7. März geht die Patientin in die dermatologische Klinik in Behandlung zurück. Die Wunde im Munde schliesst sich unter anti-

septischen Spülungen gut. Aussen ist bei starker Granulationswucherung geringe Secretion vorhanden. Aetzung mit Lapisstift.

Bei einzelnen Fällen chronischer Periodontitis ist mit Erfolg die Resection der Wurzelspitze durch einen operativen Eingriff vom Zahnfleische aus versucht worden. Nicht selten sieht man an den Schneidezähnen des Unterkiefers einen primären Zerfall der Pulpa, ohne dass Caries dabei im Spiele ist. Wahrscheinlich sind diese Fälle der Mehrzahl nach traumatischer Natur; Biss auf harte Gegenstände, Schlag gegen die Zähne bewirken Blutungen mit secundärer Nekrose der Pulpa. Die Pulpa erweicht und wandelt sich in eine geruchlose, flüssige Masse um, welche die Pulpahöhle füllt und, durch das Foramen apicale in die Umgebung dringend, eine chronische Entzündung des Periodontiums anregt. Ohne lebhafte Schmerzen, ohne starke Schwellung wird der Zahn etwas locker; allmählich schwillt die Gegend der Wurzelspitze an, es kommt zu leichter Exsudation unter die Gingiva; von selbst tritt ein Durchbruch nach dem Vestibulum oris ein, und aus der gingivalen Fistel entleert sich entweder continuirlich, so dass Patientin täglich sich etwas Eiter ausdrücken kann, dünnes Secret, oder die Absonderung tritt intermittirend ein, so dass in Pausen von 1—2 Wochen unter leichten spannenden Empfindungen und merklicher Schwellung auf der Vorderfläche der Kiefer eine Ansammlung von dünnem eitrigen Secret zu stande kommt, welches dann plötzlich an der Stelle der inzwischen vernarbten Fistel durchbrechend, nach dem Munde zu sich entleert. Unter solchen nicht sehr dringenden, von den Patienten oft lange ertragenen Beschwerden vollzieht sich in den meisten Fällen eine Veränderung der Wurzelspitze, welche darin besteht, dass das Zahnbein rauh, wie ausgenagt, erscheint und seine Glätte vollkommen aufgiebt. Jede productive Thätigkeit des Periodontiums fehlt, es tritt nur die destruirende des Entzündungsprocesses in den Vordergrund. Oft wird die Wurzelspitze ausgenagt bis zu einem stachligen, hornartig gekrümmten feinem Häkchen, welches am extrahirten Zahne sich als Rest der Wurzelspitze bemerkbar macht. Communicirt die von der Affection der Wurzelspitze ausgehende Fistel dauernd mit dem Munde, so setzen sich nicht selten an diese Rauhigkeiten kalkige Ablagerungen in Form von Zahnstein an und unterhalten dauernd die Absonderung entzündlichen Secretes.

Selbst wenn dann die Pulpahöhle durch Trepanation eröffnet worden und ihre Trockenlegung nach wiederholten Einlagen gelungen ist, tritt nach Ausführung der Füllung immer wieder die Affection an der Wurzelspitze von neuem ein, so dass die Patienten immer noch nicht von ihrem Leiden geheilt sind. Man findet sich ihnen gegenüber auf demselben Standpunkte, wie vor der Behandlung des Zahnes, und schliesslich kann meistens, da Cauterisation des Fistelganges auch keine endgültige Besserung zu bringen vermag, die Extraction des Zahnes nicht umgangen werden. Dieselbe macht einen an dieser Stelle ganz besonders störenden, den Patienten behelligenden Defect. Da die wiederholten Untersuchungen solcher durch die Extraction des Zahnes gewonnener Präparate immer nur die auf die Wurzelspitze beschränkte Affection als Ursache der lästigen Beschwerden erkennen liessen, lag der Gedanke nahe, diese isolirt für sich anzugreifen und damit den Zahn im übrigen gesund dem Patienten zu erhalten. Die Operation wird in der Weise ausgeführt, dass von einer vertikalen Incision aus die vordere Wand des Knochens in der Gegend der Wurzelspitze freigelegt wird und nun mit einem ungefähr 5 mm im Durchmesser haltenden konischen Trepanbohrer der Knochen soweit ausgebohrt wird, bis die Wurzelspitze freiliegt und man dieselbe möglichst zu übersehen vermag. Durch Weiterführung des Bohrers wird auch die Wurzelspitze vollständig fortgenommen, bis der Bohrer an die Rückwand der Alveole gelangt. Dann wird die kegelförmige Höhle mit Jodoformgaze austamponirt und meistens sieht man in kurzer Zeit ohne jede entzündliche Erscheinungen die Heilung verlaufen; jedenfalls konnten wir stets die Zähne durch umschriebene Resection der Wurzelspitze endgültig functionsfähig erhalten. Der anfangs stark gelockerte Zahn befestigte sich allmählich; die nicht selten heftigen spontanen Schmerzen verschwanden, der Defect heilte mit leichter Narbenbildung aus, ohne dass eine Fistel zurückblieb. Wir haben das Verfahren sowohl an den Zähnen des Unterkiefers wie des Oberkiefers geübt und können dasselbe, weil leicht ausführbar und ausserordentlich dankbar, zur Nachahmung nur empfehlen.

Trepanartige Bohrer würden sich auch leicht mit der Bohrmaschine verbinden lassen; wir haben jenen Bohrer benutzt, den

wir zur Eröffnung der Highmorshöhle zu verwenden pflegen. In dieser Weise sind behandelt worden:

I. Die 22jährige Stickerin Martha St. am 22. Februar 1895. Dieselbe erscheint bei uns mit einer mittelstarken Schwellung in der Gegend des Kinnes, klagt über wiederholte Entleerung aus zwei Bläschen im Vestibulum oris.

Die Untersuchung des Vestibulum oris ergiebt eine Fistel bei $\overline{1}|$ und eine kleine Vorwölbung bei $\overline{2}$. Die Zähne sind äusserlich intact, doch werden bei apicalem Drucke Schmerzen ausgelöst.

Es wird die Trepanation von $\overline{21}$ vorgenommen, dieselbe ergiebt Mummification der Pulpa. Bei $\overline{2}$ entleert sich aus einer Höhle, in welche die Donaldson'sche Nadel durch den Wurzelkanal eingeführt wird, eine seröse Flüssigkeit. Nach mehrtägiger, antiseptischer Wurzelbehandlung und darauf folgender definitiver Füllung erfolgt Ausheilung der Fistel bei $\overline{1}|$ und Rückgang der Schwellung wie Beschwerden bei $\overline{2}$. Darauf erfolgt drei Wochen Ruhe.

Am 10. Mai 1895 klagt Patientin über heftige Schmerzen und Schwellung des Kinnes seit acht Tagen. Angeordnet werden trockene warme Umschläge.

Am 13. Mai 1895 haben die Beschwerden noch nicht nachgelassen, die Zähne sind nicht druckempfindlich. Es wird nach Incision im Vestibulum oris die äussere Alveolenwand blossgelegt und die Wurzelspitze von $\overline{2}|$ durch Ausbohren mit einem Handtrepan fortgenommen. Blutung beträchtlich, steht an, Jodoformgazetamponade. In den nächsten Tagen lassen die Schmerzen nach, die Tamponade wird erneuert und kräftige Jodpinselung vorgenommen.

Am 1. Juni geht es der Patientin wesentlich besser, es ist vollkommene Ausheilung eingetreten ohne Fistelbildung.

Am 2. December kommt Patientin wieder und giebt an, nur hin und wieder bei Witterungswechsel ziehende Schmerzen zu haben.

II. Der 22jährige Landwirth Friedrich W. kommt am 13. August 1895 in das Institut mit einer Fistelbildung an $\overline{2}$, ohne Schmerzen zu empfinden. Der Zahn äusserlich intact und ganz fest, entleert ständig durch die Fistel Eiter. Es wird Trepanation desselben vorgenommen, wobei die Pulpa abgestorben erscheint und nach antiseptischer Behandlung der Zahn wieder gefüllt.

Am 2. October 1895 kommt Patient wieder; Secretion hat sich wieder eingestellt und die Fistel besteht noch. Mit feiner Sonde kommt man durch die Fistel an die freiliegende Wurzel von $\underline{2}$. Es wird Schleich'sche Cocaininjection gemacht und die Schleimhaut längs der Zahnwurzel im Vestibulum gespalten. Leichte Blutung, Jodoformgazetampon.

Am folgenden Tage wird mit Collin'schem Bohrer die Wurzelspitze resecirt und mit Jodoformgaze tamponirt. Spülung mit Wasserstoffsuperoxyd.

Am 5. October wird die Tamponade fortgelassen, und die Heilung geht reactionslos vor sich.

Besonderes Interesse bot folgender in gleicher Weise operirter Fall, in welchem ein oberer Schneidezahn nach Füllung des Wurzelkanales dauernd empfindlich blieb und sehr lebhafte continuirliche Beschwerden hervorrief, welche trotz aller Einpinselung mit Jodtinctur und trotz ableitender Mittel nicht weichen wollten. Immer blieb, obgleich eine nennenswerthe Schwellung nicht vorhanden war, eine ausserordentlich starke Druckempfindlichkeit gegen apicalen und Kronendruck zurück, während eine Lockerung des Zahnes nicht zu bemerken war. Die Operation ergab, dass die Beschwerden dadurch hervorgerufen wurden, dass beim Füllen des Zahnes das Füllungsmaterial mindestens 5 mm über das Foramen apicale hinaus in die Umgebung des Zahnes vorgeschoben worden war, so dass dasselbe einen ständigen aseptischen Reiz ausübte.

III. Am 1. December 1895 kommt die 21jährige Martha J. in das Institut. Vor ungefähr einem Jahre sind ihr in $\underline{1}|$ zwei Goldfüllungen mit Wurzelfüllung gelegt worden, ohne dass sie irgendwelche Reizung verspürt hätte. Vor einem halben Jahre bemerkte Patientin ein Knötchen, welches ihr bedeutende Schmerzen verursachte. Bei der Trepanation ergiebt sich, dass die Pulpa abgestorben ist. Trotz vielfacher Behandlung des Wurzelkanales ist es nicht zur Ausheilung gekommen, bei jedesmaligem Herausnehmen des Jodoformätherfadens aus dem Wurzelkanale entleert sich ein helles dünnes Secret. Es wurde im November trotzdem die definitive Füllung des Zahnes versucht. Seit dieser Zeit hat Patientin spannende Schmerzen über der Wurzel von $\underline{1}|$ gehabt. Es wird nun am 1. December eine kleine Incision in die Schwellung oberhalb $\underline{1}|$ gemacht, wobei sich ein wasserklares Secret entleert. Trotzdem ist bei Abnahme der Schwellung Schmerzempfindung nicht zurückgegangen. (Jodpinselung.)

Am 14. December 1895. Eine nennenswerthe Weichtheilschwellung ist nicht vorhanden, aber eine Verdickung am Knochen. Da die subjectiven Beschwerden trotz aller Medicationen weiter bestehen und der apicale Druck auf den Zahn besonders empfindlich ist, wird die Resection der Wurzelspitze vorgeschlagen. Es wird unter Cocainanästhesie die Schleimhaut dicht an der Umschlagsfalte von $\underline{3}|$ bis $|\underline{1}$ gespalten und mit der Cooper'schen Schere die Vorderfläche des Knochens soweit freigelegt, bis die Verdickung am Knochen in der Gegend der Wurzelspitze zu Gesicht kommt. Daraufhin wird Knochen und Wurzelspitze ausgebohrt, wobei man eine ziemlich festhaftende weisslichgelbe, grossstecknadelkopfgrosse zähe Masse bemerkt. Ihr Geruch beim Verbrennen charakterisirte sie als Guttapercha. Dieselbe

wird nach Herausnehmen des Bohrers mit der Pincette entfernt. Da die Partie, wo die weisse Masse haftete, bei der leisesten Berührung ausserordentlich empfindlich war, wurde sie mit dem Galvanocauter zerstört. Alsdann wurde die ganze Höhle fest mit Jodoformgaze tamponirt, damit man später bei Herausnahme des Tampons eine genaue Uebersicht gewinne. Die Trepanation verursachte lebhaftere Beschwerden.

Am 16. December sind die Schmerzen nicht mehr so bedeutend. Patientin will starke Schwellung bis zum Auge gehabt haben, die von selbst schon zurückgegangen sei. Tampon ist reizlos und wird deshalb belassen.

Am 18. December. Patientin will ziehende Schmerzen auf der rechten Seite gehabt haben. Der Zahn ist druckempfindlich. Bei Herausnahme der Tamponade sieht man die Cauterisationsstelle noch nicht gereinigt; neue Tamponade.

Am 21. December geht es der Patientin besser, Allgemeinbefinden gut, Aetzschorf noch vorhanden, Zahn nur leicht periodontitisch, kleinerer Tampon loser eingelegt.

Am 23. December. Fortlassen des Tampons.

Am 5. Januar 1896. Heilung normal, Wunde schliesst sich, Zahn unempfindlich.

**Schleimhautaffectionen.** Von schweren entzündlichen Processen der Mundschleimhaut sind folgende Fälle bei uns zur Beobachtung gekommen:

Stomatitis ulcerosa. Der Kaufmann Hermann S. aus Haynau leidet seit 14 Tagen an einer schwereren Stomatitis ulcerosa und Lymphadenitis, ohne dass er Lues je gehabt oder eine antisyphilitische Kur durchgemacht hätte. Auch ist aus der Beschäftigung des Mannes nicht zu entnehmen, dass er mit Quecksilber zu thun hat. Zu beiden Seiten der Zähne buccal und gingival beobachtet man am Zahnfleische tief ulceröse Processe, die mit einem gelblichgrünen Belage bedeckt sind. Nach Abwischung desselben sieht man einen schmalen gelblichen geschwürigen Saum dicht am Zahnhalse der ganzen unteren Zahnreihe entlang gehen. Die Zähne sind buccal und gingival vollkommen von Zahnstein bedeckt, der tief unter den Zahnfleischrand sich senkt und dort kantenförmig hervorragt. Die Ulcerationen an den Zähnen des Unterkiefers dehnen sich beiderseits an der Umschlagsfalte der Schleimhaut vom unteren Weisheitszahne bis nach dem Oberkiefer hin aus und erstrecken sich hier am Zahnfleischrande bis zum ersten Molaren. Ausserdem beobachtet man zu beiden Seiten an der Wangenschleimhaut, entsprechend der Zahnreihe kammförmig sich in die Zahnspalten einlegend, eine auf ihrer Höhe geschwürig zerfallene Schleimhautfalte, die mit grünlichgelbem Belage bedeckt ist und in der nächsten Umgebung sich stark gequollen anfühlt. Aber auch lingual beobachtet man rechts an dem stark gequollenen Zungenrande correspondirend der Zahnreihe Ulcerationen, die

mit schmierigem grünlichem Belage bedeckt sind. Die Zähne erweisen sich nach Entfernung des ansitzenden Zahnsteines als vollkommen gesund bis auf die Wurzelreste $\frac{7}{4}$, die nun extrahirt werden. Nach vollkommener Entfernung des Zahnsteines werden die Ulcerationen mit 8proc. Chlorzinklösung abgetupft, und dem Patienten wird Kalichloricumspülung verordnet.

Nach drei Tagen ist unter der sorgfältigen Spülung von Seiten des Patienten die Mundschleimhaut gebessert, der weissliche Belag, der im ganzen Munde beobachtet war, ist geschwunden, und die Schleimhaut erhält ihre normale Farbe. Die Ulcerationsflächen sind gereinigt, wenn auch noch nicht ganz vernarbt.

Am 17. December 1895, also wiederum drei Tage später, ist eine bedeutende Besserung eingetreten. Die Ulcerationen sind geschwunden, nur ist noch ein leichtes Oedem der Zunge zu beobachten. Die Drüsenschwellung ist nur noch unbedeutend vorhanden. Die derbe Infiltration der Wange ist nicht mehr zu beobachten und die Schleimhaut hat ihre normale blassrothe Farbe wieder.

Stomatitis scorbutica. Die 54jährige Handelsfrau B. aus Russisch-Polen will seit sechs Jahren an Blutarmuth leiden. So viel sich aus der Patientin herausbringen lässt, hat sie wiederholt Kuren, darunter auch in Karlsbad, gebraucht. Schon vor drei Jahren hat sie einen Anfall der jetzt entwickelten Beschwerden gehabt, ist aber dann genesen. Seit mehreren Monaten leidet sie an den jetzt vorhandenen schweren Veränderungen des Zahnfleisches und will seit kurzer Zeit Flecken am ganzen Körper bekommen haben. Bei der sehr heruntergekommenen, matten Patientin zeigen sich auf bräunlichem Hautcolorit deutlich rothbraun sich abhebende flache, kleine Erhabenheiten im Bereiche des Halses und Kinnes, an der Vorderseite der Brust bis zum Epigastrium, auf die Oberarme übergreifend, bald vereinzelt, bald in Gruppen zusammenstehend. Theilweise finden sie sich so dicht, dass sie z. B. am Halse, in der Höhe des Kehlkopfes, bandartig einen breiten, dunklen Streifen oder dichte Verfärbungen wie im Epigastrium und an den beiden Achselfalten bilden. Die verfärbten Partien stellen feinste Knötchen dar, welche der Haut eine rauhe, unebene Oberfläche geben. Theilweise erscheinen die Erhabenheiten mehr bläschenförmig, mit durchsichtigem Serum oder gelbem Eiter gefüllt; die Grösse der einzelnen übersteigt Stecknadelkopfgrösse nicht, bleibt meist unter derselben (Lichen scorbuticus). Die beiden Unterschenkel weisen eine grosse Zahl bräunlich pigmentirter, punktförmiger Flecken auf in einer gleichmässig glatten Haut. Auf der Innenseite des rechten Unterschenkels confluiren sie zu grösseren Flecken. Beide Unterschenkel sind geschwollen, namentlich der linke, dessen Umfang in der Kniegegend 38 cm misst, gegenüber 35 cm am rechten Beine. Im unteren Drittel sinkt die Differenz des Umfanges auf 1 cm. Die Schwellung des linken Unterschenkels scheint hauptsächlich hervorgerufen durch Blutaustritte im

Unterhautzellgewebe, die zum Theile noch bläulich, zum Theile schon gelblich, vom unteren Drittel des Oberschenkels über die Kniekehle fort an die Hinterfläche der Wade ziehen. Hier fühlt sich die Haut heiss und gespannt an, ist derber, in Falten nicht abhebbar.

Das Zahnfleisch der Patientin zeigt sich sowohl auf der buccalen wie lingualen Seite der Alveolarfortsätze tief dunkelschwarzbraun verfärbt und so geschwollen, dass die Arkaden an einzelnen Zähnen in fast kirschkerngrosse Lappen verändert sind und von der normalen Schleimhaut des Vestibulum oris über und zwischen den einzelnen Zähnen herabhängen. An den Stellen, wo Wurzelreste stehen, besetzen diese geschwollenen Zahnfleischmassen auch die Kaufläche. Während auf der Kaufläche diese lappenförmigen Bildungen ein gesättigtes Roth zeigen, ist die Farbe der aussen gelegenen mehr bläulich; wo die mittleren Schneidezähne fehlen, schneidet die Zahnfleischaffection scharf ab, und die Gaumenschleimhaut geht glatt über den Alveolarrand auf die Vorderfläche des Alveolarfortsatzes weg; aber am lateralen linken Schneidezahne beginnt die Affection sofort wieder, um in ganz ähnlicher Weise wie rechts auch den linken Oberkiefer zu verändern. Die Lappen lassen sich breit von der Fläche abheben, legen sich mit vorspringenden Kanten in die Zwischenräume der Zähne ein. Ihre, den Zähnen zugekehrte Fläche blutet bei der leisesten Berührung; das austretende Blut gerinnt sehr rasch; seine Gerinnsel bedecken die Zahnfläche. Die Zähne stehen noch vollkommen fest im Kiefer; nur vereinzelt ist einer gelockert, auf Druck empfindlich. Am Unterkiefer ist dieselbe Affection ausgebildet und zieht von dem zweiten linken Molaren zum zweiten rechten. Die Gegend des Weisheitszahnes, von dem nichts zu bemerken war, ist geradezu von einem tumorartigen veränderten Zahnfleischlappen bedeckt, der hin und her schiebbar den Abdruck des gegenüberstehenden Weisheitszahnes deutlich wiedergiebt.

Während im Unterkiefer die Frontzähne vollständig fest stehen, sind die Bicuspidaten stark, der zweite Molar ein wenig gelockert. Die Zahnfleischaffection dehnt sich auf die linguale Seite des Unterkiefers aus, ist aber auf der lateralen Fläche am stärksten entwickelt.

Das Blut zeigt keine besondere Veränderung, trotzdem bei der Patientin eine beträchtliche Milzschwellung vorhanden ist.

Die schwere Affection des Zahnfleisches liess sich durch galvanokaustische Abtragung der Zahnfleischlappen fast vollkommen unblutig beseitigen. Die Patientin entzog sich dann weiterer Beobachtung.

Von **entzündlichen Processen des Mundbodens und des Halszellgewebes** kamen folgende Fälle zur Beobachtung:

Der 47 Jahre alte Coulissenschieber W. stellte sich mit einer innerhalb acht Tage entstandenen Schwellung in der Gegend des linken Kieferwinkels vor, die, ohne dass früher Schwellungen vorhanden waren, seit drei Tagen Kieferklemme hervorgerufen hatte. Am linken Kiefer-

winkel findet sich eine starke, den ganzen Mundboden einnehmende Schwellung von elastischer Consistenz. Die Haut ist mit ergriffen, stark geröthet und infiltrirt. Die Mundschleimhaut zeigt deutliche katarrhalische Reizung; die Schleimhaut des Mundbodens ist ödematös geschwollen. Erkrankte Zähne sind nicht vorhanden, die Backzähne fehlen überhaupt. Da an keiner Stelle Fluctuation zu fühlen war, wurde zunächst versucht, durch Kataplasmen eine Erweichung herbeizuführen. Am anderen Tage war in der Gegend des Mundbodens deutliche Fluctuation vorhanden, so dass operativ eingegriffen werden konnte. In Bromäthylnarkose (22,0 g in fünf Minuten) wird am Mundboden in der Mittellinie von aussen ein 6 cm langer Schnitt angelegt, aus dem sich eine verhältnissmässig geringe Menge trüben Eiters entleert. Bei der Tiefe der Höhle muss ein gleicher Schnitt vor dem linken Sternomastoideus geführt werden, so dass beide Wundhöhlen miteinander communiciren. Die Höhle wird mit Jodoformgaze tamponirt und antiseptisch verbunden.

Beim ersten Verbandwechsel, vier Tage später, erweist sich bei Herausnahme des Tampons die Umgebung abgeschwollen, die entzündlichen Erscheinungen geschwunden, aber ein grosser Theil des nekrotischen Gewebes ist in der Tiefe in Abstossung begriffen. Unter Borsalbenverbänden erfolgt weitere Reinigung der Wunden und ungestörte Heilung, die nach 14 Tagen vollendet ist.

Der zweite Fall betrifft einen 54jährigen Arbeiter, der ebenfalls seit acht Tagen ohne Zahnaffection eine lebhafte Schwellung der linken Gesichtsseite bekommen hatte. Etwas oberhalb des Unterkiefers findet sich in der Mitte des horizontalen Astes eine apfelgrosse Vorwölbung, die bis zum Zungenbein hinabreicht. Die Haut über derselben ist gespannt und geröthet, die Geschwulst gegenüber dem Kiefer nicht verschieblich. Kieferklemme ist im mittleren Grade vorhanden. Während die Peripherie der Geschwulst schwielig verdickt ist, ist auf der Höhe deutliche Fluctuation vorhanden. Von Molaren links unten steht nur noch $\lfloor\overline{8}$, aber ohne alle periodontitische Erscheinungen. Unter Schleich'scher Cocainanästhesie wird ein horizontaler, langer Schnitt durch die Geschwulst hindurchgelegt und von der Mitte des Schnittes aus ein vertikaler nach unten geführt. Es entleerte sich dabei eine Menge gelben Eiters ohne üblen Geruch und ohne körnige Beimischung. Der Kieferknochen lag nicht frei. Unter Tamponade und antiseptischen Verbänden erfolgte ohne weitere Störung die Heilung.

In den beiden Fällen hat sich ein bestimmter Ausgangspunkt der Zellgewebsentzündung nicht nachweisen lassen. Weder die Zähne noch die Kieferknochen wiesen krankhafte Veränderungen auf, und die Operation ergab keinen besonderen Anhalt dafür, dass die Lymphdrüsen der Ausgangspunkt der Affection gewesen sind, zumal auch keine anderen Erkrankungen der Haut und Schleimhaut vorangegangen waren. Es müssen also diese Zell-

gewebsentzündungen den unter dem Bilde der Angina Ludovici geschriebenen Fällen zugerechnet werden. Damit stimmte die im ersten Falle beobachtete rasche Ausbreitung nach der Gegend des Kopfnickers zu und die derbe Infiltration ohne viel flüssigen Eiter. Bei der Eröffnung der Eiterherde sind wir den von Kocher in seiner „chirurgischen Operationslehre" angegebenen Grundsätzen gefolgt und haben dabei die Wunden rasch schliessen und vernarben sehen.

**Osteomyelitis der Kiefer.** Von osteomyelitischen Processen kam ein ausgesprochener Fall von Knochenmarkentzündung nach Scarlatina bei einem zweijährigen Knaben (überwiesen von Dr. Gross) vor.

In der dritten Woche eines mässig schweren Scharlachs stellten sich bei dem Knaben Zahnschmerzen ein, ausgehend vom linken oberen Schneidezahne. Von selbst entleerte sich sehr viel Eiter und der gesunde mittlere Milchschneidezahn fiel von selbst aus; trotzdem blieb die Eiterung bestehen und hält jetzt bei der Vorstellung des Knaben fünf Wochen an. Inzwischen ist noch doppelseitige Ohreiterung eingetreten. Alle vorhandenen Zähne sind gesund; es besteht leichte Schwellung der linken Wangenseite; $\underline{1}|$ fehlt, an seiner Stelle entleert sich aus einer Fistelöffnung Eiter, die Sonde lässt vom Vestibulum oris eingeführt ein bewegliches Knochenstück in der Tiefe fühlen. Das mit der Kornzange extrahirte Knochenstück erweist sich als eine sequestrirte Vorderwand der Alveole. Bei der Ausräumung der Höhle wird auch der bereits vollständig gelockerte und aus seiner Umgebung abgelöste permanente mittlere Schneidezahn, der noch nicht vollkommen dentificirt ist, entfernt und gleichzeitig dabei ein sequestrirtes Stück der hinteren Wand der Alveole fortgenommen. Grosse Drüsenschwellungen bestehen zu beiden Seiten des Halses. Am Tage nachher zeigt auch lateraler Schneidezahn und Eckzahn bedeutende Lockerung. Es wird deshalb, da die Eiterung nicht versiegt, der starke laterale Schneidezahn des Milchgebisses entfernt. Nach fünf Tagen ist bei geringer Eiterung und bei festerem Stande der Zähne eine Fistel vorhanden, von der aus man mit der Sonde an die nekrotisirte Anlage des lateralen permanenten Schneidezahnes gelangt. Nachdem auch sie entfernt ist, wird der gelockerte Eckzahn fester und die Eiterung versiegt; darauf baldige Heilung.

Dieser Fall ist ein sprechendes Beispiel für die nach Scarlatina auftretende Osteomyelitis. Unter den verschiedenen Fällen, welche in der Literatur bekannt sind, die in der Arbeit von

Fischer[1]) „die Osteomyelitis der Kiefer“ eine sorgsame Zusammenstellung gefunden haben, findet sich eine grössere Zahl, bei denen der Zusammenhang zwischen der scarlatinösen Infection und dem Ausbruche der Osteomyelitis nicht ohne weiteres einleuchtet, weil gleichzeitig cariöse Processe an Zähnen bestehen, von denen aus Erkrankungen der Wurzelhaut und des Kiefers angeregt werden können. Deshalb dürfte es im einzelnen Falle schwer zu entscheiden sein, ob wirklich die Osteomyelitis primär entstanden oder als die Folge einer ohne Zusammenhang mit der Scarlatina entstandenen Wurzel- und Knochenhautentzündung aufzufassen ist.

Und doch ist diese Frage von grundlegender Bedeutung für die Entscheidung, ob das Scharlachgift wirklich einen osteomyelitischen Herd im Kiefer anregen kann, oder ob dasselbe nur seine Widerstandskraft herabsetzt und dadurch anderen Eitererregern den Boden für ihre Entfaltung vorbereitet.

Es werden deshalb jene Fälle von ganz besonderer Wichtigkeit zur Entscheidung der Frage geeignet sein, welche, wie der oben angeführte, eine ausgesprochene Osteomyelitis bei vollständig gesundem Gebisse auftreten lässt.

In diesem Falle liegt die Wahrscheinlichkeit mindestens sehr nahe, dass wirklich das Scharlachgift allein den osteomyelitischen Process erzeugt und zur Zerstörung der beiden Anlagen der permanenten Schneidezähne geführt hat. Nach Ausräumung der sequestrirten Theile trat schnell Heilung ein, wenngleich der Milcheckzahn noch anfangs locker blieb und erst sich allmählich festigte. Die sorgfältige Beobachtung des eben hervorgehobenen Gesichtspunktes wird bei der Erklärung der Frage der Osteomyelitis in Zukunft im Auge behalten werden müssen, wenn anders eine Klarheit dieser Frage erreicht werden soll. Eine sorgfältige Untersuchung der Zähne wird bei der Beurtheilung der Fälle absolut erforderlich sein.

Ein zweiter Fall betrifft eine chronische Osteomyelitis, sehr wahrscheinlich luetischen Ursprungs, bei einer 34jährigen Tischlersfrau. Die Frau will vor sieben Jahren sich verheirathet haben und Mutter eines

1) H. Fischer: Die Osteomyelitis der Kiefer, „Denkschrift des Friedrich-Wilhelmsinstituts zu Berlin.“ 1895.

Kindes geworden sein. Vor $^1/_2$ Jahre trat unter Erscheinungen des Schnupfens Schwellung des Gaumens und des Gesichts und Schmerzen in allen Zähnen des Oberkiefers auf. Seit der Zeit bestand Eiterung sowohl aus der Nase als auch von der rechten und linken Kieferseite. Bei der Aufnahme sieht man bei der Patientin eine leichte Auftreibung und Schwellung der Nasengegend, namentlich der Nasenflügel. Die Schleimhäute beider Nasenhöhlen sind lebhaft geröthet und secerniren stärker. Während die rechte Nase frei durchgängig ist, sieht man in der linken am knöchernen Septum eine ziemlich tiefe fünfpfenniggrosse Ulceration, die aber nicht das ganze Septum durchsetzt, sondern nur die Schleimhaut betrifft und ein spärliches eitriges, nicht riechendes Secret liefert. Die vordere Partie der Nasenmuschel ist so geschwollen, dass man nicht in das Cavum hineinsehen kann. Oben stehen im Kiefer 8 7 4 | Wurzeln 5 3 2 1 | ganz. Links oben ebenso, nur steht hier auch noch | 6. Die Zähne von 5 | bis | 3 wackeln beträchtlich, namentlich 2. An 3 | ist eine gingivale Fistel. In der Mitte des harten Gaumens längs der Mittellinie eine $1^1/_2$ cm lange Spalte, in deren Mitte ein resistentes weichliches Gebilde ist, welches sich hart anfühlt und beim Extractionsversuche nach der Nasenhöhle zu ausweicht. Durch dieselbe gleitet es auf dem Nachhausewege der Patientin in den Mund, so dass über die Natur desselben keine Klarheit gewonnen werden kann. Es wird ferner bei der Patientin der tief cariöse, stark gelockerte | 2 extrahirt, seine Alveole fühlt sich vollständig rauh an. Lymphdrüsenschwellung ist beiderseits vorhanden. Nach einiger Zeit stellt sich Patientin wieder vor mit frei durchgängiger Oeffnung im harten Gaumen, so dass sich Eiter aus der Nase direct in die Mundhöhle blasen lässt. Die Lockerung der Zähne ist noch ziemlich stark, dabei die Eiterung aber geringer, das Allgemeinbefinden besser. Patientin muss leider wegen eines Fussleidens längere Zeit der Klinik fern bleiben. Als sie sich wieder vorstellt, kann man den Alveolarfortsatz von 7 | bis | 4 im Zusammenhange leicht bewegen. Durch eine Fistelöffnung von 3 | gelangt man mit Sonde durch den Alveolarfortsatz und durch weiche Massen hindurch. Da Lockerung des Sequesters nunmehr vollkommen ist, wird unter Cocainanästhesie das Zahnfleisch von 3 | bis | 1 abgelöst und mit dem Meissel der ganze über das Palatum durum ziehende Sequester zusammenhängend mit den Zähnen entfernt. Die dabei verletzte Arteria palatina anterior wird umstochen. Bei Ausräumung der schwammigen Granulationen werden noch einige kleine Sequester mit dem scharfen Löffel herausgebracht. Der 3 | liegt von der mesialen Seite in der Wundhöhle vollkommen frei, wird aber trotzdem belassen. Unter Tamponadenbehandlung reinigt sich die Wundhöhle, aber gelegentlich stossen sich noch einige Sequester ab, von denen einer sich als der unteren Nasenmuschel angehörig erweist. Die Communication zwischen Mund und Nase verkleinert sich allmählich, die Oberlippe sinkt zurück und unter innerlicher Jodkaliverabreichung wird auch der Process in der Nase besser.

Einige Monate später stellt sich die Patientin wieder vor mit Drüsenschwellungen auf beiden Seiten. Eine derselben ist bereits spontan durchgebrochen; auf der anderen Seite ist der Drüsenabscess dem Durchbruche nahe. Patientin willigt in die vorgeschlagene Drüsenexstirpation nicht ein und bleibt von der Behandlung fort.

Der langsame schleichende Verlauf der Affection, die Mitbetheiligung des Nasenseptums, das allmähliche Eintreten der Sattelnase sind aller Wahrscheinlichkeit nach auf Lues zu beziehen, trotzdem weder die Anamnese noch die sonstige Untersuchung der Kranken einen Anhaltspunkt dafür ergab.

**Aktinomykose.** Von aktinomykotischen Processen wurden zwei schwere Fälle im Bereiche des Unterkiefers, ein leichter am Oberkiefer und eine Aktinomykose an der Zunge beobachtet. Der erste Fall betraf einen 28jährigen Kutscher August Sch. aus R. bei Breslau, welcher im April 1894 in die Behandlung des Institutes trat.

Am 18. April 1894. Patient gab an, im Januar Schmerzen an den Zähnen des Oberkiefers verspürt zu haben, welche trotz Extraction zweier Zähne nicht nachliessen, vielmehr gesellten sich zu den durch die Extractionswunde gemachten Schmerzen noch solche im Bereiche des Gaumens. Unter Anschwellung der Gegend des Kieferwinkels traten Schlingbeschwerden und Kieferklemme im mässigen Grade auf, so dass sich Patient entschloss, noch zwei Zähne im Unterkiefer entfernen zu lassen. Trotzdem nahmen die Beschwerden zu und wenn auch eine starke Blutung aus der Extractionswunde eine kurz dauernde Erleichterung brachte, so schritt doch die Schwellung vom Kieferwinkel nach dem aufsteigenden Aste zu fort, und damit wurde die Kieferklemme immer stärker. Im April suchte Patient im Institute Hilfe. Der sonst sehr kräftige Mann war auffällig blass und abgemagert. Der Mund lässt sich nur soweit öffnen, dass die Zahnreihen knapp $^1/_2$ cm voneinander entfernt stehen. Aussen deckt den Kieferwinkel eine bis zum Jochbein aufsteigende dicke Geschwulst, die gleichmässig vom unteren Rande des Unterkiefers bis zum Masseter geht, nach hinten das Ohrläppchen aufhebend, den Sternokleidomastoideus erreicht. Selbst die Gegend des Planum temporale verräth deutlich eine Schwellung. Die Haut über der Geschwulst hat ihre Verschieblichkeit eingebüsst und ist über der Geschwulst gleichmässig gespannt. Die Geschwulst selbst ist gleichmässig hart, zeigt nirgends weichere Stellen oder Fluctuation. Drüsenschwellungen sind mit Sicherheit nicht durchfühlbar. Bei dem Versuche, den Mund mit dem Heister'schen Mundspiegel zu öffnen, erreicht man zwar eine Erweiterung von $1^1/_4$ cm, löst aber lebhafte Schmerzen aus, die zu einer Unterbrechung des Versuches führen. Nachdem mehrere Tage unter Einwirkung von Jod-Jodkalisalbe zugleich warme Breiumschläge gemacht worden waren, stellte sich am 28. der Patient mit

deutlich fluctuirender Erhebung auf der Höhe der Geschwulst vor. Nach sorgfältiger antiseptischer Reinigung wird durch einen senkrechten Schnitt aus der fluctuirenden Stelle ein gleichmässig dicker gelblicher nicht riechender Eiter entleert, und die spärlichen Granulationsmassen werden aus der Höhle durch Ausräumung mit dem scharfen Löffel entfernt. Der Eiter erweist sich sehr reich an graugelblichen mohnkorngrossen Körnern, die unter dem Mikroskope sich als typische Aktinomycesdrüsen erweisen. Sie zeigen ein reiches Pallisadenwerk von leicht ablösbaren Keulen, letztere alle Arten querer Segmentirung und vielfache Spalten in der Längsrichtung. Die Abscesshöhle wird mit Jodoformgaze tamponirt.

Beim nächsten Verbandwechsel am 1. Mai ist die Geschwulst deutlich abgefallen, die Haut gefältelt. An dem Jodoformgazetampon, der aus der Höhle entfernt wird, hingen noch eine Menge gelblicher Körner. Die harte Infiltration der Umgebung tritt nach Beseitigung des Erweichungsherdes noch viel deutlicher hervor, und die Schwellung greift auf die Augenlider über. Wenn auch die Kieferklemme einigermaassen nachgelassen hat, ist doch die Schwellung nach dem Ohre zu stärker geworden, und spontane Schmerzen sind im Bereiche des Kiefers aufgetreten.

Am 11. Mai 1894 tritt die Schwellung am Ohre immer stärker hervor.

Am 15. Mai machte sich ein ausgesprochener Herd am Jochbogen bemerklich; das Oedem der Augenlider hat zugenommen, aus der Incision am Kieferwinkel entleeren sich immer noch kleine Körnchen. Dabei ist die Kieferklemme eher im Zunehmen begriffen. Es wird infolgedessen zu einer neuen Operation am 17. Mai geschritten und eine umfangreiche Incision dicht vor dem Ohre ausgeführt. Es wird nur eine ganz geringe Menge Eiter aus derselben entleert, derselbe enthält aber typische Körner. Beim weiteren Eingehen kommt man in eine Höhle, welche massenhaft mit Körnern untermischte Granulationen enthält und sich vom Jochbeine dem unteren Augenlide entlang auf die Vorderfläche des Oberkiefers herüberzieht. Durch sie war wahrscheinlich das starke Oedem am Augenlide und die bis zum Planum temp. reichende Infiltration hervorgerufen. Die Höhle wird mit Jodoformgaze tamponirt. Beim nächsten Verbandwechsel am 25. Mai erweist sich das Oedem der Augenlider geschwunden, die Kieferklemme wesentlich gebessert durch Weiterbehandlung mit Borsalbe. Am 28. Mai zeigte sich, dass ein aktinomykotischer Herd in den äusseren Gehörgang durchgebrochen ist, ohne dass dortselbst eine stärkere Schwellung bemerkbar wäre.

Am 4. Juni erscheinen die oberen Partien in normaler Heilung, dagegen ist ein anderer Herd am vorderen Rande des Sternokleidomastoideus durch derbe Infiltration bemerkbar.

Am 8. Juni gelangt man von einer feinen Fistel in der Nähe der ersten Incisionswunde in einen ungefähr 8 cm langen Kanal, der bis zu dem Herde am Sternokleidomastoideus führt. In Morphium-Bromäthylnarkose wird die Aussenwand des ganzen Kanals excidirt, der

Kanal sowohl wie der am Halse liegende Herd mit scharfem Löffel ausgekratzt, abermals tamponirt und mit Jodoformgaze verbunden. Nun tritt wesentlicher Rückgang der Erscheinungen ein, die zurückbleibenden granulirenden Wundflächen heilen aber langsam, namentlich bleibt die in der Temporalgegend gelegene immer noch etwas belegt und secernirt dünnen Eiter.

Am 8. Juli sind die Wunden fast vollständig geheilt, die Kieferklemme bedeutend gebessert, dagegen ist dicht unter dem Ohrläppchen eine neue Vorwölbung bemerkbar. Sie ruft hinter der Excisionsstelle am Sternokleidomastoideus eine derbe Infiltration hervor, welche später noch eine Auskratzung nothwendig macht. Erst vom Ende Juli verlief die Heilung ohne weitere Complication und blieb dann definitv, wie sich bei späterer Revision im September ergab.

Dieser Fall giebt ein typisches Bild der schweren Aktinomykose, die sich entwickelt, wenn nicht frühzeitig die Affection erkannt und energisch behandelt wird. Die Krankheit war bei der Aufnahme des Patienten, wie die derbe Infiltration über der ganzen Wange zeigte, schon zu weit vorgeschritten, als dass es gelungen wäre, ihre zahlreich verbreiteten Zweige von einer Operationsstelle aus, zu erreichen. Trotz des ersten energischen Eingriffes traten in der Jochbeingegend, in der Schläfengegend, am äusseren Gehörgänge neue Herde auf, welche immer wieder Eingriffe nöthig machten und nur dem consequenten Ausräumen der immer wieder auftretenden Herde war es möglich, endlich die Krankheit zum Stillstande zu bringen. Nach den früher gewonnenen Erfahrungen dürfte die Heilung auch eine endgiltige sein. Drüsenschwellungen waren trotz der umfangreichen Verbreitung in diesem Falle nicht wahrnehmbar, weil auch die Eiterung im ganzen klinischen Bilde stark zurücktrat und sich nur die aktinomykotische Infection mit ihren Granulationsherden bemerklich machte.

2. Fall. Am 26. November 1895 tritt der Viehhändler D. in unsere Behandlung. Patient giebt an, dass vor 6—7 Wochen, wo er sich vollkommen gesund fühlte, ein kleines verschiebliches Knötchen vor dem linken Ohre entstanden sei. Dasselbe wurde trotz Behandlung mit Jodsalbe grösser und härter, und gleichzeitig damit entstand Kieferklemme. Es wurde darauf eine Incision aussen auf der Geschwulst gemacht, aus der sich jetzt beständig Eiter entleere, und ein Zahn gezogen, alsdann ein Verband angelegt.

Auf der linken Gesichtsseite bemerkt man eine Schwellung, die sich vom Jochbeine bis zur seitlichen Halsgegend erstreckt. Dieselbe fühlt sich derb an und ist nicht verschieblich, die Haut zeigt eine leichte

Röthe. Aus der dicht vor dem Ohre gelegenen 1 cm langen Incisionswunde quillt Eiter hervor. Lymphdrüsenschwellung ist nicht zu constatiren. Die Kieferklemme ist hochgradig, da die Zähne nur $^1/_2$ cm voneinander entfernt werden können. Der entleerte Eiter ist gleichmässig dick, chokoladenfarbig, mit grau aussehenden rundlichen Körnchen. Bei der Inspection sieht man ein gut erhaltenes Gebiss, es fehlen nur vollständig $\frac{6|6}{7|7}$, sonst keine Veränderung im Munde, Kiefer normal.

In Morphium-Chloroformnarkose wird eine Discision der Herde gemacht sowohl durch einen vertikalen, nach dem Kieferwinkel, als auch durch einen horizontalen nach der Mitte der Backe geführten Schnitt. Aus den Incisionen entleert sich geringe Quantität flüssigen Eiters. Die Granulationen, die sich nicht über die Fascia parotideomasseterica ausdehnen, werden mit scharfem Löffel ausgeräumt und dann mit Jodoformgaze die Wunde tamponirt.

Am 28. November 1895. Während die ersten incidirten Stellen unter mässiger Secretion gut granulirten und die Kieferklemme unter fortgesetztem Dehnen sich besserte, entstand unter leichten abendlichen Fiebererscheinungen (38,3) ein neuer Herd in der Gegend des linken Kieferwinkels, der, deutlich fluctuirend, heute ohne Narkose incidirt wurde. Es entleerte sich dabei dicker gelber Eiter aus der Gegend hinter der Submaxillardrüse einwärts vom Kiefer. Nach Ausräumung der Granulationen wird Jodoformgazetamponade gemacht und neuer Verband angelegt.

Am 29. November ist die Kieferklemme wesentlich gebessert, und auch die früheren heftigen Schmerzen haben nachgelassen.

Am 7. December sieht man beim Patienten gut granulirende Wunden. In der oberen Wunde macht sich ein Abfluss von Speichel bemerkbar, der besonders lebhaft beim Essen ist. Im Uebrigen zeigen die Wundränder den Beginn von Epithelisation. Es werden heute die Granulationen mit Argentum nitricum-Stift kauterisirt und Verband mit Schwarzsalbe gelegt.

Am 14. December ist die Heilung der unteren Wunde vollendet; die Heilung der oberen Wunde ist trotz Verminderung der Speichelsecretion noch nicht weit vorgeschritten. Eine Epithelbrücke hat die anfangs einheitliche Wunde in zwei Hälften zerlegt, von denen die nach dem Ohr zu gelegene Hälfte Speichel absondert, während aus dem nach der Wange zu gelegenen vorderen Theile ein mit Fibrin belegter Granulationspfropf hervorquillt.

Am 21. December stellt sich Patient wieder vor. Während die ursprüngliche vor dem Ohre gelegene Wunde sich bereits einzieht und überhäutet und die Speichelsecretion sich wesentlich vermindert, scheint etwas mehr nach vorn dicht vor dem Process. zygomatic. des Oberkiefers sich ein neuer Herd zu etabliren. Die Haut ist derb infiltrirt und das untere Augenlid leicht ödematös geschwollen. Druck auf diese Gegend

entleert ein Tröpfchen Eiter mit einem Aktinomyceskörnchen aus der nach vorn gelegenen Oeffnung. Vorläufig noch expectatives Verhalten.

Am 4. Januar 1896. Nachdem sich die letzten entzündlichen Erscheinungen zurückgebildet haben, hat sich auch die letzte Incisionswunde geschlossen, und die Speichelfistel ist vernarbt. Die Haut ist noch leicht bläulich geröthet. Die ganze Gegend wird mit einem Collodiumverband bedeckt.

3. Fall. Ferner ist der $14^1/_2$jährige Lehrling Karl H. am 3. Mai 1894 wegen Aktinomykose in unsere Behandlung getreten.

Patient giebt an, vor 3 Wochen eine Schwellung der rechten Gesichtshälfte gehabt zu haben, die er auf ärztliches Anrathen mit Umschlägen behandelte. Da aber die Schwellung nicht weichen wollte, wurde ihm angerathen, sich den cariösen $\underline{7}|$ ziehen zu lassen. Patient glaubte kurze Zeit Besserung zu beobachten, doch stellte sich bald wieder eine umfangreichere Schwellung ein, die dann wieder vergeblich vom Munde aus incidirt wurde.

Bei der Besichtigung sieht man die Wange in ihrem oberen Theile diffus geschwollen. Auch das Auge, besonders das untere Augenlid, ist ödematös infiltrirt. In der Höhe des Os zygomatic. bemerkt man im Gesichte eine ungefähr zehnpfenniggrosse rothe Stelle. Bei der Palpation fühlt man die Haut an dieser Stelle mit ihrer Unterlage fest verwachsen, nicht verschieblich. Die Consistenz der darunter fühlbaren Geschwulst ist elastisch, die Umgebung ohne feste Infiltration. Der Druck auf die rothe Stelle löst Schmerzen aus. Bei der Inspection des Mundes sieht man die Wunde des extrahirten $\underline{7}|$ in normaler Heilung begriffen, und eine kleine Narbe der früher ausgeführten Incision. Ausserdem fühlt man vom Kiefer in der Gegend von $\underline{7}|$ aus einen Strang nach der Geschwulst in die Wange hin. Es werden heisse Umschläge angeordnet, um den Process zur Erweichung zu bringen.

Am 7. Mai stellt sich Patient wieder vor. Das untere Augenlid ist sehr stark geschwollen. Die am 3. Mai noch elastisch harte Geschwulst am Jochbeine lässt jetzt deutlich Fluctuation fühlen. Es wird heute unter aseptischen Cautelen die Incision ausgeführt; die Schnittlänge derselben beträgt $1^1/_2$ cm. Man gelangt bei der Incision in eine geräumige, mit Granulationen ausgefüllte Höhle, die nun mit scharfem Löffel ausgeräumt wird. Die geringe Menge des bei der Incision entleerten Eiters zeigt deutlich kleine Körnchen. Mikroskopisch betrachtet bilden sie die charakteristischen Pilzdrüsen, allerdings ohne den Strahlenkranz. Es wird nun heute die Incision mit Jodoformgaze tamponirt und Verband angelegt.

Am 9. Mai ist das Oedem des Augenlids noch vorhanden. Nach Entfernung des Tampons entleert sich ein Kaffeelöffel voll nicht riechender, reichlich mit Körnchen durchsetzter Eiter. Es wird in die Incisionswunde eine Drainage eingelegt und Borsalbenverband gemacht.

Die mikroskopisch untersuchten Körnchen zeigen starkes Fadenwerk ohne bedeutende Keulenentwicklung.

Am 11. Mai Abschwellung des Oedems, Fältelung der Haut; spärliches Secret, aber noch Aktinomyceskörner. Drainage, Verband.

Am 15. Mai ist die Secretion gering und keine Beschwerden mehr vorhanden. Drainage wird belassen und neuer Verband angelegt.

Am 19. Mai granulirt die Höhle aus, deshalb wird die Drainage kürzer gemacht. Augenlid bereits abgeschwollen. Borsalbenverband.

Am 25. Mai. Im rechten unteren Augenlid ist ein circumscripter fluctuirender Herd zu fühlen. Derselbe wird incidirt und eine geringe Menge Eiter und mit Körnern stark durchsetzte Granulationen entfernt. Jodoformgazetamponade, Fortlassen der Drainage im unteren Herd. Verband.

Am 28. Mai. Bei totaler Reizlosigkeit gute Heilung des Abscesses im Augenlid; Körnchen lassen sich nicht mehr nachweisen. Borsalbenverband.

Am 4. Juli ist die Wundheilung soweit vorgeschritten, dass Patient als geheilt entlassen werden kann.

4. Fall. Das 27jährige Dienstmädchen Cäcilie C. erscheint am 16. Januar 1896 in der zahnärztlichen Klinik. Patientin will seit 4 Tagen eine Geschwulst an der Zunge beobachtet haben, die, sonst reizlos, nur beim Anstossen geringe Schmerzempfindung hervorruft. Man sieht von der Spitze der Zunge bis in die Mitte derselben eine rundliche Geschwulst, die den rechten Zungenrand etwas vorwölbt. Die Schleimhaut der Zunge ist auf der Höhe leicht geröthet; man kann daselbst gegenüber der derb infiltrirten Umgebung deutlich Fluctuation wahrnehmen. Sonst ist die Zunge nicht ödematös geschwollen und leicht beweglich. Die Lymphdrüsen der Submaxillargegend sind wenig geschwollen.

Unter Cocainanästhesie wird hinter der Geschwulst eine mit einem starken Faden versehene Nadel durch die Zunge gestossen und somit die Zunge nach vorn gezogen. Alsdann wird auf der Höhe der Geschwulst eine Incision gemacht und das weiche Granulationsgewebe, zum Theil fettig entartet, gelblich verfärbt, mit scharfem Löffel ausgekratzt. Bei mikroskopischer Untersuchung zeigen die ausgehobenen Massen deutlich vereinzelt rundliche Körnchen, die sich als ausgesprochene Aktinomyceskörner mit Keulenbildung erweisen. Tamponade. Spülwasser.

Am 29. Januar 1896. Nachdem die Wunde unter Verdrängung der Tamponade sich vollständig geschlossen und die Infiltration der Umgebung nachgelassen hat, wird Patientin als geheilt entlassen. (Siehe Neisser, stereosk. med. Atlas, 11. Lieferung, Fig. 127.)

Was den ersten Fall Sch. anlangt, so betrifft derselbe einen Patienten, der durch seinen Beruf wohl Disposition zur Infection bot, obgleich er jetzt über die Art und Weise der Infection keine Auskunft zu geben vermochte. Wir haben auch den Fall nicht

frisch zur Beobachtung bekommen, sondern nachdem bereits die ersten Zahnextractionen gemacht worden waren. Charakteristisch war in diesem Falle das frühzeitige Auftreten der Kieferklemme, welche bei der Aufnahme des Patienten sehr stark war. Der Process hatte bereits die ganze Gegend des aufsteigenden Astes eingenommen, und einzelne Herde waren schon nahe dem Durchbruche. Trotzdem dieselben gleich energisch angegriffen wurden, kam der Process doch nicht zum Stillstande, sondern schritt noch sowohl nach hinten in die Gegend des Sternokleidomastoideus als auch nach oben in die Gegend des Temporalis fort. Erst längere Behandlung hat alle Herde zum Schweigen gebracht und die starke diffuse Anschwellung beseitigt. Trotz der grossen Ausdehnung, welche der Process erlangt hatte, ist Patient nach Nachrichten, die wir später bekommen haben, vollständig geheilt geblieben.

Der zweite Fall D. betrifft ebenfalls einen Patienten, der mit Vieh viel zu thun hat. Er war auch nicht in der Lage, anzugeben, ob er mit krankem Vieh in Berührung gekommen ist. Ausserdem kam auch dieser Patient nicht frisch in unsere Behandlung, sondern als bereits Eingriffe anderweitig am Patienten stattgefunden hatten, so dass auch klinisch der Ausgangspunkt nicht festgestellt werden konnte. Bemerkenswerth war bei dem Patienten, dass sich im Verlaufe der Beobachtung eine Abscedirung der Drüsen der Submaxillargegend einstellte. Nach wie vor halte ich nach meinen klinischen Erfahrungen an der Behauptung fest, dass die Aktinomykose eine Infection der Drüsen für sich allein herbeizuführen nicht im stande ist. Und in der That erwies sich auch hier der Eiter, der aus dem Abscesse entleert wurde, als frei von Aktinomykose, er enthielt lediglich Staphylokokken, die wahrscheinlich von der bereits angelegten Incision aus eingedrungen waren. Auch die weitere Beobachtung des Patienten zeigte, dass der Aktinomyces in seiner Wirkung auf die vor dem Ohre gelegene Stelle beschränkt blieb, insofern wohl hier in der nächsten Nähe des ursprünglichen Herdes noch neue Herde auftraten, die Stelle des Drüsenabscesses aber ohne weitere Veränderung ausheilte. Nach nochmaliger Incision kam wohl auch der ursprüngliche Incisionsherd, in dessen Recidiv deutliche Aktinomyceskörner sichtbar waren, zur Ausheilung, und Patient ist ebenfalls nach

späterer Mittheilung von jeder ferneren Erkrankung verschont geblieben.

In dem dritten Falle handelte es sich um eine Aktinomykose, die vollständig unter dem Bilde einer Zahnaffection verlaufend den Ausgangspunkt von einer solchen genommen und ihre Verbreitung über die Vorderfläche des Kiefers bis nach dem Augenlide hinauf gefunden hat. Schon im vorigen Berichte hatte ich eines Falles Erwähnung gethan von Aktinomyce der Augenlider, der sich aber dadurch auszeichnete, dass ein solcher directer Zusammenhang zwischen Zahnaffection und der Augenliderkrankung nicht vorhanden war. Hier aber liess sich klinisch der Zusammenhang so direct verfolgen, dass an demselben nicht gezweifelt werden konnte. Der relativ rasche Verlauf scheint dazu beigetragen zu haben, dass die Ausbildung der Aktinomyceskörner keine so vollkommene war, wie in dem früher erwähnten Falle. Die Keulenbildung kam nicht so zur Entwicklung, wie das in dem früher beobachteten Falle zu constatiren war. Die Hartnäckigkeit der Fälle von Aktinomykose des Oberkiefers schien sich auch hier zu bewahrheiten, denn erst nach wiederholten Incisionen und Ausräumungen gelang es, eine definitive Heilung beim Patienten zu erzielen. Sie ist aber dann ebenfalls definitiv geblieben, trotzdem schwerere Eingriffe, namentlich Kauterisationen, nicht ausgeführt worden waren. Drüsenschwellungen haben sich nicht constatiren lassen.

Der letzte Fall bietet ein typisches Beispiel für eine isolirte Zungenaktinomykose dar. Auch hier ist der Weg des Infectionsvorganges dunkel, da einmal die Zähne bei der Patientin wenigstens an der entsprechenden Seite keine Veränderungen aufwiesen und andererseits die mikroskopische Untersuchung des Inhaltes eine Beimischung von pflanzlichen Gebilden, wie sie Boström für die Zungenherde besonders verantwortlich macht, nicht nachzuweisen war. Auch der Beruf der Patientin ergab keinen besonderen Anhaltspunkt. Die Ausheilung erfolgte prompt auf einen einzigen Eingriff hin. Ich kann nicht umhin, auch an dieser Stelle an meinem schon früher ausgesprochenen Standpunkte festzuhalten, wonach die Möglichkeit offen gelassen werden muss, dass neben dem von Boström gefundenen und von anderen Autoren bestätigten Befunde, dass der Pilz durch pflanzliche Gebilde in

die Gewebe des Menschen eingebracht wird, auch die Möglichkeit bestehen bleibt, dass, wie schon Ponfick seiner Zeit annahm, erkrankte Zähne die Einbruchpforte für den Aktinomyces darstellen und dass auf diesem Wege durchaus nicht, wie Boström[1]) anzunehmen geneigt ist, schwerere Knochenprocesse hervorgerufen werden müssen, sondern dass diese Infectionen, wie Fall 3 deutlich beweist, vollständig unter dem Bilde einer chronischen Periostitis, wie wir sie täglich von abgestorbenen Zähnen zu stande kommen sehen, verlaufen können. Ausserdem ist es mir gelungen, den directen Nachweis von Aktinomyceskörnern mit ihren charakteristischen Merkmalen (Strahlenkranz) in pulpalosen Zähnen zu liefern.

Wir werden demgemäss nach wie vor auch in der sorgfältigen Pflege des Gebisses ein Schutzmittel gegen die Infection mit dem Strahlenpilze zu sehen haben. Ich kann allerdings nicht umhin, darauf hinzuweisen, dass die Diagnose des Aktinomycespilzes, namentlich wenn er sich in einem Entwicklungsstadium befindet, in welchem die Keulenbildung noch nicht vor sich gegangen ist, oft ziemliche Schwierigkeiten bieten kann, da nicht selten in Abscessen chronischer Periostitis pilzliche Gebilde vorkommen, welche mit dem Aktinomyces grosse Aehnlichkeit haben und nur bei genauerem Aufmerken durch breitere Fadenbildung und ein Andersverhalten des Zerfalles derselben sich unterscheiden lassen. Aber der genaue Untersucher wird die Differenzen bald finden.

**Veränderungen des Knochengerüstes der Kiefer.** Unter den hier zu erwähnenden Beobachtungen dürfte eine von besonderem Interesse sein, welche einen Patienten betrifft, an dem wohl zuerst in Deutschland die Rizzoli-Esmarch'sche Durchsägung des horizontalen Astes des Unterkiefers bei narbiger Kieferklemme im Jahre 1861 von der Meisterhand Langenbeck's ausgeführt worden ist. Da in der Literatur wohl kaum eine Nachricht besteht, welche das fernere Schicksal dieser Operation verräth, erscheint mir die Mittheilung dieses Endresultates — 35 Jahre nach der Operation — für geboten, da mir der Zufall diesen Kranken zuführte.

Der jetzt 46 Jahre alte Schneider Adolf T. stellte sich im Juni 1894 vor. Als 7jähriger Knabe litt er infolge von Scharlach an einer

1) Boström, Zahnärztl. Correspondenzblatt, Jahrg. 1896, Heft 2, S. 99 und Schweiz. Vierteljahrsschrift, Jahrgang 1896.

die Weichtheile der linken Gesichtshälfte zerstörenden Erkrankung (Noma), welche trotz mehrfacher plastischer Operationen zu einer vollkommenen Feststellung des linken Unterkiefers führte. Zur Beseitigung dieser narbigen Kieferklemme legte Langenbeck ein künstliches Gelenk am linken horizontalen Aste des Unterkiefers an.

Beim Patienten, dessen Gesicht ein kräftiger Bart umrahmt, findet sich jetzt eine breite, gut verschiebliche Narbe an dem linken Ohre, an deren vorderem Ende eine Narbe tief eingezogen, horizontal nach vorn zum linken Wundwinkel verläuft, der etwas nach hinten und aussen gezogen erscheint. Hier deckt der kräftige Bart eine grosse, breite Narbe, welche die linke Unterkiefergegend einnimmt, während die Kinnhaut nach dem linken Mundwinkel herangezogen erscheint. Der linke Unterkiefer steht hinter dem Oberkiefer so, dass der mittlere Schneidezahn im Oberkiefer bei geschlossenem Munde über die Unterlippe hervorragt. Die Zähne des Oberkiefers sind weit aus der Oberlippe herausgetreten, wegen des mangelnden Antagonismus. An den oberen linken Eckzahn legt sich der untere linke an, und zeigt eine, von der Spitze zur Wurzel laufende Schlifffläche. Der Unterkiefer bewegt sich in der Mitte des horizontalen Astes, wo man eine Lücke fühlt, die einem Dreieck mit einer Basis von 2 cm entspricht. Das Vestibulum oris ist durch eine breite straffe Narbe verstrichen. Der aufsteigende Ast des linken Unterkiefers ist atrophisch. Die Oeffnung des Mundes gelingt ungefähr 2 cm. Der Kranke befindet sich in einem mittleren Ernährungszustande (Schneider!) und ist im stande, die verschiedenartigsten Speisen zu geniessen.

Der Fall zeigt aufs Deutlichste, dass es gelingt, nach der Esmarch'schen Methode eine dauernd functionirende Nearthrose herzustellen, wenn man mit derselben vor der narbigen Verwachsung bleibt, und der resecirte Keil genügend gross gewählt wird. Dass natürlich die durch die perverse Function des Unterkiefers eintretenden Schädigungen des Gebisses nicht ausbleiben, der Antagonismus der Zähne gestört wird, ist selbstverständlich. Aber immerhin hat das Gebiss, wenn auch nicht vollständig, so doch zum grössten Theile, mehr als 30 Jahre ausgehalten, wobei doch noch zu bemerken ist, dass eine so schwere Erkrankung in der Zeit der Entwicklung des Gebisses an ihm auch nicht spurlos vorübergehen kann, sondern es wahrscheinlich weniger widerstandsfähig macht.

(Fortsetzung folgt.)

# Beitrag zur Pulpenamputation.

Von

Zahnarzt **H. Siegfried.**

Jeder Zahnarzt, der sich viel mit Wurzelbehandlungen abgiebt, und das thun bei der heutigen conservirenden Richtung der Zahnheilkunde wohl die meisten, weiss, welche enormen Schwierigkeiten die Nervextraction bei Bicuspidaten und Molaren oft bereiten kann. Leider ist es gar nicht selten, dass man wegen zu enger oder zu sehr gebogener Wurzelkanäle Theile der Pulpa in den Kanälen zurücklassen muss. Um nun diesen Schwierigkeiten aus dem Wege zu gehen, ist man auf die Idee der Pulpenamputation gekommen. Witzel und Herbst haben sich mit dieser Frage beschäftigt; ferner trat Baume mit seinem Imbibitionsverfahren auf, mit dem schon viele Erfolge erzielt wurden, das aber immerhin noch nicht sicher genug war. Miller's Sublimat-Thymol-Behandlung bedeutet einen weiteren Fortschritt.

Durch theoretische Erwägungen bin ich zu einem Verfahren gekommen, das sich auch in der Praxis bisher tadellos gezeigt hat: nämlich die Behandlung mit Kohlenpulver.

Man hat bereits früher Kohlenwatte als Füllung der Kanäle angewandt (Förberg). Ich habe noch einen Schritt weiter gethan und benutze sie bereits bei der Pulpenbehandlung. Bekanntlich hat die Kohle in hervorragender Weise die Eigenschaft, Gase zu binden, speciell diejenigen Gase, welche sich hauptsächlich bei dem Fäulnissprocesse bilden, Ammoniak und Schwefelwasserstoff; von ersterem Gase bindet die Kohle nach Binz das 90fache, von dem letzteren das 55fache Volumen.

Die Kohle ist also ein sehr geeignetes Füllungsmaterial für Wurzelkanäle. Sollte sich in diesen einmal nach dem definitiven Verschlusse Fäulniss einstellen, so bindet die Kohle die entstehenden Gase, welche sich sonst durch das Foramen apicale drängen. Die Kohle hat aber ausserdem noch eine direct fäulnissverhütende Wirkung.

„In Fässern, deren Innenwände verkohlt sind, hält sich bekanntlich das Wasser sehr lange, ohne zu faulen, und frische Cadaver in Kohlenpulver gelegt, werden nicht faul, sondern ver-

wesen so, dass nach mehreren Monaten nur noch Knochen und Fett vorhanden sind, während die Kohle mit Salpetersäure getränkt ist."

Diese Thatsachen bestimmten mich bereits, bei der Pulpenamputation Kohlenpulver anzuwenden. Der grösseren Sicherheit wegen kann man noch ein dauernd wirkendes Antisepticum hinzu nehmen; ich benutze hierzu Thymol.

Nachdem ich Arsenik in die Cavität gelegt habe, schliesse ich diese mit Fletcher-Cement, entschieden dem besten Materiale zu diesem Zwecke. — Nach 24—48 Stunden entferne ich unter Cofferdam die Einlage, präparire die Cavität und amputire die Kronenpulpa; sodann stille ich die Blutung, wasche die Cavität mit Sublimatspiritus gründlich aus, fülle die Pulpenhöhle mit sehr fein gepulverter, etwas angefeuchteter Lindenkohle und Thymol im ungefähren Verhältnisse von 3 : 2, und nachdem diese Einlage mit einer Schicht Guttapercha bedeckt ist, lege ich gleich die angemessene definitive Füllung.

Diese Methode wende ich jedoch nur an Bicuspidaten und Molaren an, weil an den Frontzähnen eine Nervexstirpation niemals grössere Schwierigkeiten bereitet und eventuell eine Verfärbung des Zahnes zu befürchten ist. — Ich habe zusammen mit meinem Freunde und Collegen, Zahnarzt Metzke, über $^3/_4$ Jahr diese Methode in ca. 250 Fällen angewandt, und wir haben bisher keinen Misserfolg zu verzeichnen gehabt; ich glaube daher, dass sich diese Behandlungsweise bewähren wird. — Selbst dritte Molaren, die früher infolge einer Pulpitis, wegen der Unmöglichkeit einer rationellen Wurzelbehandlung, gezogen werden mussten, erhalte ich jetzt. — Speciell in der Armenpraxis, wo es den Patienten an den nöthigen Geldmitteln für langandauernde und daher kostspielige Wurzelbehandlungen fehlt, wird dieses Verfahren Anklang finden.

Es sollte mich freuen, wenn dieser oder jener der Herren Collegen diese Methode versuchen und meine mit derselben erzielten Erfolge bestätigen würde.

Wien, den 19. September 1896.

# Bericht über die Versammlung des zahnärztlichen Vereins für Mitteldeutschland,

abgehalten zu Gotha am 3. Mai 1896.

Anwesend waren die Herren: Zahnärzte Ackermann (Mühlhausen i/Th.), Blaue (Erfurt) als Gast, Escher (Rudolstadt), Fenthol D. D. S. (Leipzig) als Gast, Haasen (Gotha), Hofzahnarzt Haun (Erfurt), Zahnarzt Hederich (Naumburg), Hofzahnarzt Heinrich (Dessau), Zahnarzt Herrmann, D. D. S. (Halle a/S.), Hofzahnarzt Heydenhauss (Weimar) als Gast, Zahnärzte Höpfner (Weissenfels), Kneisel (Halle a/S.), Lignitz (Leipzig) als Gast, Lucas (Arnstadt), Luhmann (Gotha), Nipperdey (Gera), Pfaff (Meiningen) als Gast, Reisert (Erfurt), Schmidt (Nordhausen), Schwartzkopff (Eisenach), Thörmer (Merseburg), Witt (Gotha), Privatdocent Dr. med. Witzel (Jena).

Der Vorsitzende, Herr Hofzahnarzt Haun, eröffnet um 9 Uhr Vormittags die Sitzung und begrüsst mit freundlichen Worten die anwesenden Collegen.

Hierauf erhält Herr Dr. med. Ad. Witzel das Wort zu einem Vortrage über:

## „Locale Anästhesie".

Im Gegensatze zur Narkose, welche Allgemeinbetäubung bezweckt, ist es die Aufgabe der localen Anästhesie, einzelne Körperstellen — für unsere Zwecke speciell Theile des Alveolarfortsatzes — durch geeignete Behandlung gegen leichte Eingriffe unempfindlich zu machen. Diese Unempfindlichkeit kommt dadurch zu stande, dass die sensiblen Nervenfasern durch Anwendung von Narcoticis oder Kälte in ihren natürlichen Functionen gestört, resp. vorübergehend gelähmt werden.. Von allen Narcoticis, wie Morphium, Menthol, Cocain, Chloral u. s. w. hat in der Zahnheilkunde das Cocain die ausgedehnteste Anwendung gefunden. Die durch Anwendung genannten Mittels herbeigeführte Unempfindlichkeit beruht auf einer directen Lähmung der betreffenden sensiblen Nervenfasern. Seiner giftigen Allgemeinwirkung wegen sollte bei Anwendung des Cocains die Dosis von 0,01 — 0,015 g Cocain bei Erwachsenen, von 0,01 g bei Kindern nie überschritten werden. Die Application bei Zahnoperationen ist meist eine subcutane resp. subgingivale. Bei der Injection ist, um Entzündungen u. s. w. vorzubeugen, die peinlichste Sauberkeit zu empfehlen. Deshalb wird das Zahnfleisch vorher sorgfältig mit der Zahnbürste abgeseift, durch Abreiben mit Aether möglichst entfettet und bei empfindlichen Patienten noch mit einer 20proc. Cocainlösung bestrichen, um den nachfolgenden Einstich weniger schmerzhaft zu machen. Dann sticht man mit der Injectionscanüle, welche

vorher auszukochen ist, in der buccogingivalen Schleimhautfalte, da sich dort das stärkste submucöse Gewebe befindet, ein und führt die Canüle 1—2 cm in horizontaler Richtung unter der Schleimhaut (längs des Knochens etwas schürfend) hin. Man hüte sich jedoch, Abscesse oder Fistelgänge zu durchstechen, da ein derartiges Verfahren leicht zu ausgedehnten entzündlichen und schmerzhaften Schwellungen Veranlassung giebt. Den Finger setzt man leicht auf die Einstichstelle, damit die Flüssigkeit nicht ausfliessen kann, und entleert mit leichtem Drucke die Lösung ins Gewebe. Hierbei fühlt man deutlich hinter dem aufgelegten Finger ein Anschwellen des Zahnfleisches, welches zwecks besserer Vertheilung der Lösung leicht mit dem Finger gestrichen wird. Will man an den Schneide-, Eck- oder ersten kleinen Backzähnen operiren, so sticht man am Lippenbändchen ein, bei Eingriffen am zweiten Bicuspis oder den Molaren am Eckzahn bezüglich ersten oder zweiten Bicuspis. Als Injectionsflüssigkeit benutzt man eine 1proc. Cocainlösung, da sich dieselbe leichter dosiren lässt und ein Mehr, welches zu bedrohlichen Erscheinungen Veranlassung geben könnte, nicht so leicht eingeführt wird, als bei starken Lösungen. Als Injectionsspritze ist die von Bleichsteiner angegebene zu empfehlen (dieselbe fasst 2 g Flüssigkeit). Nach der Injection warte man bis zur Extraction 2—3 Minuten, da erst dann die Wirkung des Cocains voll eintritt.

Die durch Cocain herbeigeführte Local-Anästhesie kann noch durch Kälte-Anästhesie verstärkt werden. Letztere kommt dadurch zu stande, dass durch die Verdunstungskälte leichtflüssiger Substanzen, z. B. Chloroform, Aether oder Aethylchlorid die betreffenden Gewebetheile so stark abgekühlt werden, dass infolge der daraus hervorgehenden Contraction der Blutgefässe die sensiblen Nervenfasern nicht genügende oder gar keine Nahrung zugeführt erhalten und deshalb ihre Leistungsfähigkeit vorübergehend verlieren. Zur Kälte-Anästhesie wird jetzt am ausgedehntesten das Aethylchlorid verwendet, da es infolge seines ausserordentlich niedrigen Siedepunktes + 10° wirksamer als andere Präparate ist. Das Aethylchlorid wird so lange auf das mit Zellstoffwatte gut trocken zu haltende Zahnfleisch gestäubt, bis dasselbe schneeweiss wird und der betreffende Zahn sich kalt wie ein Stück Eis anfühlt.

So wirksam auch die Anwendung dieses Präparates ist, so hat dasselbe doch verschiedene Mängel. Erstens ist es schwer, das Zahnfleisch, namentlich im Bereiche der Molaren, des Unterkiefers so vollkommen trocken zu halten, als zur Erreichung vollständiger Unempfindlichkeit nothwendig wäre. Es fehlen dazu noch die erforderlichen Instrumente, den starken Speichelzufluss von dem zu entfernenden Zahne abzuhalten. Zweitens heilen

die Wunden langsamer. Infolge der starken Kältezufuhr sterben die Leukocyten zum Theil ab, und es entstehen Circulationsstörungen. Am anderen Tage erscheint die betreffende Zahnfleischpartie nicht glatt, sondern durch erfrorenes (?) Epithel pelzig belegt. Die Verzögerung der Heilung ist indessen keine wesentliche. Drittens kann bei schwachen Personen eine Allgemeinbetäubung durch Einathmen der Dämpfe entstehen; dieselbe ist jedoch bei weitem nicht so gefährlich wie Chloroform- oder Aetherbetäubung. Viertens ist es feuergefährlich. Man muss deshalb bei künstlicher Beleuchtung die grösste Vorsicht üben.

Zum Schlusse erwähnte der Vortragende noch das neuerdings zur Erzeugung der localen Anästhesie empfohlene Eucain. Dieses Mittel sei anscheinend nicht so gefährlich wie Cocain, habe indessen die üble Eigenschaft, subgingival angewendet, oft bis zur Unkenntlichkeit gehende Gesichtsschwellungen hervorzurufen. Ein pecuniärer Vortheil liege in seiner Anwendung auch nicht. Es sei zwar wesentlich billiger als Cocain, indessen brauche man die zehnfache Quantität, um dasselbe zu erreichen, wie mit der einfachen Menge Cocain.

Dieser Umstand mache das Eucain ebenso, wenn nicht noch theurer als Cocain. Ferner sei das Mittel durchaus nicht so unschuldig, wie es häufig hingestellt werde. Das beweise der in Nr. 217 der „Zahnärztlichen Rundschau" von Zahnarzt Hörstel aus Plauen i. V. mitgetheilte Fall, und folgender, vom Vortragenden selbst gelegentlich einer Vorlesung über locale Anästhesie im Zahnärztlichen Institute zu Jena gemachte Versuch mit einem Kaninchen.

Einem ausgewachsenen, kräftig entwickelten Kaninchen wurden rechts und links neben der Wirbelsäule je eine Spritze einer 10proc. Eucainlösung unter die Haut gespritzt, also 0,4 g Eucain (wenn die Spritze genau 2 g Lösung enthielt).

Bereits nach $^1/_2$ Minute trat Lähmung der vorderen Extremitäten ein, das Thier versuchte mit gespreizten Vorderbeinen auf der Brust vorwärts zu kriechen. Nach 1 Minute streckten sich auch die hinteren Extremitäten. Nach 2 Minuten fiel das Thier auf die Seite, gleichzeitig traten Krampferscheinungen in der Rückenmuskulatur auf. Die Pupillen erweiterten sich nicht ad maximum wie bei Cocainvergiftungen, schienen vielmehr etwas verengt. Nach etwa 4 Minuten war die Athmung stark beschleunigt, gleichzeitig trat starke Speichelabsonderung ein. Verkrümmung der Rückenmuskulatur wurde nicht beobachtet. Nach 8 Minuten war das Thier noch gegen leichte Nadelstiche empfindlich. Nach 9 Minuten hörten die Krämpfe und Zuckungen auf, die Athemnoth nahm zu. Nach 18 Minuten 10 Secunden trat der Tod ein. Auch hier erfolgte (wie bei Cocainvergiftung) der Stillstand der

Athmung früher als der des Herzens. Die Bulbi waren stark aus ihren Höhlen hervorgetreten. Bei Eröffnung der Brusthöhle schlugen das Herz und die Vorkammern, die prall gefüllt waren, noch. Die Herzvenen waren erweitert. Nach und nach wurden auch die Herzschläge schwächer und hörten nach einigen Minuten ganz auf.

Discussion. Hr. Herrmann hat öfters bei Anwendung des Chloräthyls schwere Heilung der betreffenden Stelle beobachtet.

Hr. Schwartzkopff bemängelt 1) die Unzuverlässlichkeit des Chloräthyls wegen Versagens, z. B. komme Verstopfen der feinen Röhren öfters vor; 2) führe es zuweilen zu einer allgemeinen Betäubung durch Einathmung. — Nach Friedmann soll das Chloräthyl viel intensivere Kälte erzeugen, wenn man die Flasche einige Zeit in warmes Wasser legt, besonders soll die Metallröhre warm sein.

Hr. Reisert hat durch Erwärmung der Flaschen die gestörte Function wieder hergestellt.

Hr. Fenthol empfiehlt das für den Fussbetrieb gebräuchliche Gebläse zum Chloräthyl.

Hr. Nipperdey zeigt und empfiehlt eine Bleichsteiner'sche Spritze für das Cocain.

Hr. Pfaff hat zweimal Bläschenausschlag bemerkt.

Hr. Herrmann fragt an, ob es nicht besser sei, erst Chloräthyl und dann Cocain anzuwenden, worauf Hr. Witzel erwidert, dass das Cocain dann nicht so resorbirt werden könne.

Hr. Escher verwendet in seiner Praxis 20proc. Cocainlösung auf Watte und dann Kampheräther.

Hr. Witzel weist noch auf die Suggestion hin; die gehöre eben auch zur Localanästhesie; eine ganz schmerzlose Behandlung sei in einzelnen Fällen wohl zu erreichen, man dürfe sie deshalb jedoch nicht versprechen.

Hierauf wird an einem anwesenden Patienten von Herrn Dr. Witzel behufs Extraction eines Zahnes die Localanästhesie noch praktisch demonstrirt.

Es folgt hierauf der Vortrag des Herrn Schwartzkopff über Solilagold, und daran anschliessend das Füllen einer ganzen Mahlzahnkrone mit diesem Materiale an einem hierzu vorbereiteten Präparate. Auch werden eine ganze Anzahl mit diesem und auch anderem Füllungsmateriale (Nedden, Herbst) fertig gefüllter Kronen vorgezeigt.

## Solilagold.

Wenn ein so bedeutender Fachmann, wie Prof. Miller in Berlin es ist, in seinem soeben erschienenen Lehrbuche über „Conservirende Zahnheilkunde" am Schlusse eines besonderen

Artikels über Solilagold schreibt: „Das Gold ist wohl werth, dass jeder einen Versuch damit mache", — so rechtfertigt auch dieser Schlusssatz mein Vorhaben, Ihnen einen Vortrag zu halten über dieses neue, von de Trey erfundene Krystallgold. Auch glaube ich noch darauf hinweisen zu dürfen, dass nur ein Theil der hier Versammelten der in Weimar im November vorigen Jahres vom Collegen Heydenhauss gehaltenen Demonstration beigewohnt und deshalb vielleicht noch nicht Gelegenheit gehabt hat, das neue Goldpräparat kennen zu lernen.

Die bei der Einführung des Goldes verübte Reclame hat freilich mancher College bedauert, doch wir wollen hierüber nicht weiter richten, da ein guter Theil dieser Reclame von der geschäftlichen und nicht von der fachmännischen Seite ausging.

Das Solilagold ist ein Schwamm- oder Krystallgold. Sein Aussehen steht zwischen dem deutschen zur Nedden'schen und dem amerikanischen, auch in Deutschland nicht selten gebrauchten Golde von Watt. Beim Vergleiche dieser drei Krystallgoldsorten werden Sie sehen, dass das zur Nedden'sche das dunkelste ist; etwas heller ist Solila, und das Watt'sche Gold ist am hellsten. Dieselbe Reihenfolge halten die drei Goldarten auch ein bezüglich ihrer Weichheit. Dementsprechend hält das Solila die Mitte ein beim Condensiren; es ist weicher als das zur Nedden'sche und doch lange nicht so zart und weich wie das von Watt. Trotz seiner Weichheit enthält das Solila aber doch viel Körper, es hat eben eine eigenthümliche massive Krystallisation. Dadurch geht der Aufbau von höheren Schichten ausserordentlich schnell von statten, viel schneller als mit jedem anderen Golde. de Trey schreibt darüber, dass ein Stück von der Grösse eines gewöhnlichen Goldcylinders ungefähr das sechsfache Quantum beim Füllen repräsentire.

Wenn ich schon die Reclame bei der Einführung dieses Präparates als nicht ganz lauter bezeichnet habe, so möchte ich auch, um ganz objectiv zu sein, noch einige Anpreisungsthesen des Erfinders bekritteln. Wenn de Trey sagt, dass sich das Gold so leicht verarbeiten lasse wie Amalgam, so hat er entschieden zu viel gesagt. Nicht einen Nutzen wird eine solche Anpreisung stiften, sondern einen eminenten Schaden, denn das Gold verlangt durchaus, wie jedes andere, eine gediegene, sorgfältige Behandlung, wenn man damit ein gutes Resultat erreichen will. Mag immerhin der Erfinder in kurzer Zeit seine Goldfüllungen stopfen; für die Allgemeinheit muss ein ganz anderer Maassstab angelegt werden.

Einen ähnlichen Fehler beging seiner Zeit z. B. College Herbst in Bremen, indem er vornehmlich darauf hinwies, dass die Rotationsmethode die Zeit wesentlich abkürze. In seiner

Hand, mit seiner Uebung allerdings; um es ihm aber in gleicher Weise nachzumachen, muss man ebenso viel Uebung und dieselbe Kraft und Geschicklichkeit wie Herbst haben. Wie ein Alpensteiger sich trainirt, um ohne Schaden die höchsten Berge zu besteigen, so ist Herbst in seiner Rotationsmethode vorgeübt gewesen, und de Trey mit seinem Solila nicht minder. Möge hierdurch jeder College gewarnt sein, die bisher für eine Goldfüllung aufgewandte Zeit wesentlich, besonders im Anfange, herabzusetzen. Nur für eine gewisse Art von Füllungen, für grössere und recht grosse in den Backzähnen kürzt das Solilasystem allerdings die Zeit erheblich. Die anfänglich vorausgesagte Umwälzung in dem schwierigen, zeitraubenden und anstrengenden System des bisherigen Goldfüllens hat das Solila also keineswegs herbeigeführt, wohl aber hat es sich bereits für solche Fälle einen Ruf erworben, wo man einen grösseren Theil des Zahnes durch Gold ersetzen will. Insbesondere ist das Füllen an den hinteren Zähnen bei grossen Cavitäten erleichtert. Dieser Vorzug kommt ja leider nur einem kleinen Theile der Collegen zu gute, denn der grössere Theil ist aus diesem und jenem Grunde nicht in der Lage, grosse Höhlen der Mahlzähne, wo das Solila souverän ist, mit Gold zu füllen. Trotzdem glaube ich, dass das Solilagold hierin einige Aenderungen herbeiführen wird.

Ausnahmslos greife ich zum Solila, wenn ich aus irgend einem Grunde den Cofferdam nicht anlegen kann; ich wende es z. B. bei allen Labialfüllungen an, wenn ich ohne Gummiplatte füllen muss.

In gewissen Beziehungen sind also die Anpreisungen des Solila gerechtfertigt. Auch bezüglich des leichten Haftens sowohl der einzelnen Stücke unter sich, als des Goldes selbst an den Cavitätenwänden wird nicht zu viel behauptet: die Adhäsion befriedigt in hohem Maasse; denn in ganz eigenthümlicher Weise lässt sich das Gold unter kräftigem Handdrucke verschweissen. Meine ersten Versuche liessen aus diesem Grunde den Verdacht in mir aufkommen, es müsste in diesem Golde noch ein anderer Körper sein, der dieses innige Verfilzen, dieses Verschmelzen verursache. Besonders war mir die Farbe verdächtig, die entstand, wenn ich das Gold mit einem breiten Stopfer niederdrückte. Ich liess das Gold mehrmals, und zwar bei verschiedenen chemischen Untersuchungsstationen, auf seine Reinheit prüfen. Aber trotz Chemie und Mikroskopie ist nicht die geringste Beimengung gefunden worden; dagegen konnte constatirt werden, dass die einzelnen Krystalle des Goldes unter dem Mikroskope ein ganz anderes Aussehen zeigten, als z. B. die Krystalle von zur Nedden'schem Golde. Dieselben sind von viel feinerem, zarterem Bau, besonders sind die kleinen Zäckchen schmäler und kleiner, und

dieses ist höchstwahrscheinlich der Grund, warum das Gold sich beim Condensiren so innig verschmilzt, warum es sich so in auffallender Weise „verdrücken" lässt.

Den Gedanken, auf noch weiches Cement Solilagold aufzudrücken, um einerseits Gold zu sparen, um ein sicheres Haften zu erzielen oder etwa eine freigelegte gesunde Pulpa durch das Cement vor thermischen Insulten zu schützen, stehe ich praktisch nicht sympatisch gegenüber: diese Arbeit ist mir nicht sauber genug. Ich ziehe als eventuelle Unterlage das erhärtete Cement vor.

Bezüglich des Verbindens von Solila mit anderen Goldpräparaten muss dem Solila die beste Cohäsionsfähigkeit zuerkannt werden.

Wenn von W. Herbst gesagt wird, „Krystallgold sei Schwammgold, und jede aus Schwammgold bestehende Füllung sei schwammig", so befindet er sich in grossem Irrthume. Ich will ihm getrost eine grössere Anzahl Füllungen vorlegen aus den verschiedensten Goldpräparaten: er wird, mag er mit den Füllungen auch anstellen was er will, nicht herausfinden können, welche Füllungen von Krystallgold, welche mit seinem Cylindergold gemacht worden sind. Es soll mit dieser Behauptung nicht etwa gesagt sein, dass Krystallgold die anderen Goldarten überträfe, es soll damit bloss dem Irrthume entgegengetreten werden, dass das Krystallgold oder Schwammgold schwammig oder porös sein müsse.

Mancher College ist erst jetzt durch das Solila auf Krystallgold aufmerksam gemacht worden. Die bescheidene Anpreisung des zur Nedden'schen Goldes einerseits und der Umstand, dass auf den zahnärztlichen Instituten zumeist nur Folie Verwendung findet, sind die Ursachen, warum manchem Collegen thatsächlich das Krystallgold ganz unbekannt ist. Aus Erziehungsgründen hat man auf den Instituten der Rotation keine besondere Beachtung geschenkt, man hat dort bislang der Goldfolie und Goldcylindern ausschliesslich den Vorrang vor allen anderen Goldpräparaten eingeräumt, und man wird vielleicht dem Solila aus denselben Gründen den Eingang verwehren. Dem Praktiker aber ist, wie auch Fenthol schreibt, das Solila eine „werthvolle Neuerung", die von allen Zahnärzten wenigstens geprüft werden sollte.

In der Debatte über das Solilagold tadelt Herr Ackermann, dass man viel Abfall dabei habe.

Hr. Schwartzkopff empfiehlt die Sorten ohne Einlage.

Hr. Witzel verwahrt sich gegen die Behauptung des Vortragenden, dass die Docenten der Zahnheilkunde auf den Universitäten principiell gegen Neuerungen seien, also auch gegen das hier empfohlene Solilagold. Die Aufgabe der Institute sei, das Bewährte zu lehren und zu demonstriren, nicht aber jede sogenannte Neuerung, von der man erst abzuwarten habe, ob sie

auch eine Verbesserung sei, sofort in den Unterrichtsplan aufzunehmen. Ginge man als Lehrer dazu über, so würde man bald kein System, sondern nur noch ein unstätes Hin- und Herprobiren haben. Nach den Demonstrationen von Schwartzkopff, der in kurzer Zeit hier (Phantom) Zähne mit Kuppelfüllungen aus Solilagold hergestellt habe, müsse zugegeben werden, dass die Operation des Goldfüllens durch das neue Präparat abgekürzt werde und das sei in manchen Fällen sicher sehr wünschenswerth.

Hr. Schwartzkopff berichtigt seine Ausführung den Docenten gegenüber dahin, dass lediglich Erziehungsgründe seiner Meinung nach der Einführung des Schwammgoldes an den Instituten im Wege stehen.

Es erfolgt die Beantwortung der Programmfrage: Wie bewährt sich das Kupferamalgam mit Zinnzusatz in der Praxis? durch einen kurzen Vortrag von Dr. Witzel.

Dem Kupferamalgam, das infolge seiner vorzüglichen Wandständigkeit und Plasticität als Füllungsmaterial viel verwendet wird, müsste der gerechte Vorwurf gemacht werden, dass es sich leicht, besonders stark an den Zahnfleischrändern, abnutze. Die Abnutzung erklärt sich dadurch, dass blanke Kupferfüllungen sich leicht in den Mundsäuren lösen, während Kupferfüllungen, die sich durch Einwirkung des im Munde vorkommenden Schwefelwasserstoffgases mit einer Schicht schwarzen Schwefelkupfers überzogen haben, nicht lösen, wohl aber infolge der leichten Zerreiblichkeit des Schwefelkupfers durch den Kauact allmählich auch abgenutzt werden. Füllungen, welche von ein und demselben Präparate gelegt werden, verhalten sich demnach, je nach Beschaffenheit der Mundflüssigkeit, auch ganz verschieden, ja sogar in einem Munde werden sie an der einen Seite schwarz, an der anderen bleiben sie blank. Helle Kupferamalgamfüllungen sind auf ihrer Oberfläche meist weich und schmierig. Diese Erscheinung erklärt sich daraus, dass infolge der fortschreitenden Lösung des Kupfers das schwer lösliche Quecksilber frei wird. Vergiftungen durch Kupferamalgamfüllungen seien theoretisch wohl nicht ganz auszuschliessen; es seien einige Fälle bekannt gemacht, wo chronische Darmcatarrhe davon herrühren sollten.

Neuerdings habe man versucht, durch Zinnzusatz das Kupferamalgam gegen die im Munde vorkommenden Säuren widerstandsfähiger zu machen. Dieses Zinn-Kupferamalgam stopfe sich indessen schlechter, da es schnell bröcklich werde; dem zu schnellen Erhärten beuge er dadurch vor, dass er das im Mörser geriebene Zinn-Kupferamalgam noch auf einem Kartenblatte gründlich verreibe, dadurch werde es viel plastischer. Ob das zinnhaltige Kupferamalgam im Munde weniger leicht angegriffen werde als reines Kupferamalgam, erscheine ihm noch eine offene Frage.

Jedenfalls verfärbe sich das Kupferamalgam mit Zinnzusatz ebenso schnell wie das reine.

Hierauf erhält Herr Schwartzkopff das Wort zu einem kleinen Vortrage über:

## Lightning-Cast.

Lightning-Cast oder Blitzguss-Metall wurde mir durch eine private Mittheilung vom Collegen Pfrenger in Coburg empfohlen als ein gut zu verwendendes Metall zu Stiftzähnen und kleineren Brückenarbeiten. Nachdem ich mir das neue Metall, über das heute in jedem zahnärztlichen Vereinsprogramme zu lesen ist, verschafft hatte, machte ich mir für meinen eigenen Mund ein kleines Brückenstück. Die ganze technische Arbeit nahm ungefähr 3 Stunden in Anspruch, und ich war angenehm überrascht, über den gleich beim ersten Versuche vollkommen gelungenen Guss. Die Zähne sassen fest, nicht eine einzige poröse Stelle war vorhanden; das Aussehen war gut. Das Stück liess sich gut bearbeiten, die Conturen des Alveolarbogens und der Zähne waren ausserordentlich scharf, und im Munde sass es vollkommen. Eben wollte ich daran gehen, weitere Kreise der Collegen auf dieses alle Ansprüche anscheinend befriedigende Metall aufmerksam zu machen, als sich bei mir Magenbeschwerden einstellten, die ich in ähnlicher Weise vor 2 Jahren gehabt hatte. Diese Beschwerden bestanden in einer Auftreibung des Magens, in Schleimerbrechen, leichter Uebelkeit und Kopfschmerz; ich hatte ein Gefühl, als wenn ich eine Trommel vor mir hätte. Diese Beschwerden waren vor 2 Jahren als Symptome von Neurasthenie diagnosticirt worden, und sie hatten sich in der That durch Schonung in der Praxis ganz verloren. Um darüber ein sicheres Urtheil zu gewinnen, ob die bei mir wieder aufgetretenen Magenbeschwerden jetzt, wo ich nicht überarbeitet war, etwa mit dem Zahnersatzstücke aus genanntem Metalle in Verbindung zu bringen waren, legte ich die Brückenarbeit ab, und die Empfindlichkeit des Magens verschwand. Sie trat jedoch wieder auf, als ich mehrere Wochen später diese Metallplatte wieder eingesetzt und einige Zeit getragen hatte. Hierdurch bin ich überzeugt worden, dass sich Spuren des mir noch unbekannten Metalles gelöst und meine Magenschleimhaut afficirt haben. Unter diesen Umständen lag mir natürlich sehr viel daran, zu wissen, woraus die Legirung eigentlich bestehe. Die qualitative Analyse ist im zahnärztlichen Institute zu Jena von dem zweiten Assistenten, Herrn Otto Schulze, gemacht worden, und es hat sich durch sie ergeben, dass das Metall aus **Zinn**, **Cadmium** und Spuren von **Wismuth** besteht, von denen Zinn und Cadmium leicht in verdünnter Milch oder Essigsäure gelöst werden. Die mir zugeschickte Analyse des Lightning-Cast-Metalles habe ich der Redaction zur Verfügung gestellt.

Hierauf referirte Herr Herrmann über leicht schmelzbare Metalle.

Er zeigt eine Arbeit ganz aus Babbitmetall, ein etwas compactes Untertheil und eine kleine obere Pièce. Doch ist dieses Metall für dünne gegossene Piècen nicht zu empfehlen. Ferner zeigte derselbe verschiedene Reparaturen an Kautschukarbeiten, mit leichtflüssigen Metallen ausgeführt.

Hierauf spricht Herr Herrmann noch über das Thema: „Welche Hilfe kann der Zahnarzt beim erschwerten Zahnen der Kinder leisten?"

Wenn man die interessante Entwicklung der Milchzähne (z. B. nach Kölliker, Hertz, Waldeyer, Baume, Kollmann) studirt, so kommt man unwillkürlich auf den Gedanken, wie es kommt, dass diese wunderbaren Gebilde bei ihrer Entwicklung und bei ihrem Durchbruche den Kindern Schmerzen machen sollen.

Und doch liegen die Verhältnisse so. Die Schmerzen und Beschwerden würden gewiss das Kind nicht so angreifen, wenn das Zahnen nicht gerade in eine Zeit fiele, wo das Gehirn und Rückenmark in schneller Entwicklung begriffen sind. Nachweislich 7 Proc. der Kinder gehen an Zufällen beim Zahnen zu Grunde. Zahnkrämpfe kommen zu stande durch Reflexerscheinungen vor der gedrückten Nervenfaser in der Schleimhaut oder Druck auf die noch in Entwicklung begriffene Pulpa beim Zahnen. Normal entwickelte und kräftige Kinder mögen wohl meist von den Zufällen beim Zahnen verschont bleiben. Aber die grosse Mehrzahl der Kinder hat mehr oder weniger zu leiden. So sind auch Hautausschläge in dieser Zeit nicht selten, hervorgerufen durch das entzündete Zahnfleisch, wo die Milchzähne zum Durchbruche drängen. Die meisten dieser Kranken suchen beim Kinderarzt Hilfe. Dem Zahnarzte kommen wenig Fälle in Behandlung; einige der wenigen habe ich mit ganz auffallendem Erfolge behandelt. So habe ich einige Fälle gehabt, wo durch leichte Scarification der entzündeten Schleimhaut bedeutende Erleichterung eintrat, aber in vielen Fällen, wo der Durchbruch mehr bevor stand, habe ich an den Stellen einen kräftigen Längsschnitt mit dem Bistouri bis auf den durchbrechenden Zahn gemacht, eher zu lang als zu kurz. Die Wundränder zogen sich leicht auseinander, der Zahn kam in nicht zu langer Zeit zum Vorschein, die Wunde schloss sich nicht ganz, sondern liess eine kleine Oeffnung übrig, wo die Spitze des Zahnes sich zeigte.

Kreuzschnitte sind vorgeschlagen, jedoch habe ich sie nie gemacht. Ich halte die Verletzung für ein schwaches Kind zu gross, und ist der Längsschnitt vollkommen ausreichend. Am besten habe ich meine Beobachtung an meinen eigenen 13 Kin-

dern gemacht. Ich habe bei diesen, wenn sich Dentitionsbeschwerden zeigten, sofort eingeschnitten und nie Nachtheile, sondern nur Vortheile gesehen; ich habe kein Kind durch Zahnen verloren. Der Zahnarzt ist über die Zeit des Durchbruchs der Milchzähne und die Symptome am genauesten informirt und würde durch rechtzeitigen Eingriff in manchen Fällen Gutes leisten können.

Den Schluss der Verhandlung bildete ein interessanter Vortrag mit Experimenten vom Hofphotographen Zink über Röntgen-Strahlen, dem auch einige Damen von Collegen beiwohnten.

*E. Schwartzkopff.*

---

# Auszüge und Besprechungen.

**Paul Treuenfels** (Breslau): **Die Zähne von Myliobatis aquila.** (Inaugural-Dissertation zur Erlangung der philosophischen Doktorwürde an der Universität Basel 1896.)

In der Einleitung weist Verf. auf den Werth der Zähne für die Systematik der Vertebraten im Allgemeinen und der Selachier im Speciellen hin. Besonders ist es die Familie der Myliobatiden, bei denen die Untersuchung der Zähne nicht nur für die Phylogenie, sondern auch für die Formentstehung der complicirten Zähne werthvolle Befunde liefert. Das Gebiss von Myliobatis aquila besteht aus je einer dem Ober- und Unterkiefer aufliegenden Kauplatte, welche Verf. Pflaster nennt. Dieselbe setzt sich aus einer Mittelreihe sechseckiger Platten, die rechts und links von je drei Reihen rhombischer Säulen begrenzt werden, zusammen. Mit seinem hintersten Theile ragt das Pflaster in eine Falte der Mundschleimhaut hinein. Die das Pflaster bildenden Zähne sind durch seitliche Vorsprünge fest untereinander vernietet und bestehen aus dem Kronentheil, der Basis und den Rippen, welch' letztere beiden die Verbindung mit dem Bindegewebe des Kiefers vermitteln.

Um den histologischen Bau dieser Zähne festzustellen, hat Verf. dieselben nach der (wohl noch wenig bekannten) Partsch'schen Methode entkalkt, um sie dann entweder mit dem Gefriermikrotom oder nach Einbettung in Celloidin zu schneiden. Die Basis, Rippen und die Krone bestehen aus Vasodentin, welches allerdings in den vorgenannten einzelnen Abschnitten etwas in seinem Bau verschieden ist und frei, d. h. ohne Cementbekleidung im Bindegewebe liegt. Die Kauflächen und das oberste Drittel der Seitenflächen sind dagegen bei den noch nicht in Function getretenen Zähnen mit Schmelz überzogen. Die Pulpa besteht aus faserigem Gewebe mit zahlreichen Spindelzellen und einzelnen randständigen Odontoblasten, die sich bis in die Dentinkanälchen fort-

setzen. Blutgefässe und Nerven können in der Pulpa nicht nachgewiesen werden.

Der hintere, embryonale Theil des Pflasters ist infolge seitlichen oppositionellen Wachsthums bei gleichzeitiger Grössenzunahme des Kiefers stets breiter als der vordere, ältere Theil. Die erste Bildung der Zahnleiste, sowie der einzelnen Zahnanlagen erfolgt auf bekannte Weise durch Einsenkung des Mundhöhlenepithels in das Kiefermesoderm. Verf. vertritt dabei die Ansicht, dass für die Entstehung der Zahnpapillen lediglich dem Epithel eine active Rolle zuzuschreiben sei. Die sämmtlichen Ersatzzähne entwickeln sich auf die gleiche Weise von der primitiven Zahnleiste, wie die der ersten Serie. Für die Histogenese der Zähne herrschen bei Myliobatis im Princip die gleichen Verhältnisse wie bei den Wirbelthieren überhaupt. Betreffs der Abscheidung des Schmelzes schliesst sich Verf. der v. Ebner'schen Theorie an. Bei der Dentinbildung findet eine Erneuerung von Odontoblasten nicht statt. — Ferner giebt Verf. auf Grund der Zahnverhältnisse die vollständig geschlossene phylogenetische Entwicklungsreihe der Myliobatiden. Der Concrescenztheorie wird auf Grund der embryologischen Befunde entgegengetreten und die mehrfachen Spitzen der Selachierzähne, als durch Einbuchtungen des Schmelzkeims entstanden, erklärt.

*Dr. phil. Hoffmann.*

---

**Röse: Das Erkrankungsverhältniss der einzelnen Zähne des menschlichen Gebisses.** (Oesterr.-ung. Vierteljahrsschr. f. Zahnh. XII. Jahrg., 3. Heft, 1896, S. 233.)

Um eine Statistik über die Zahnverhältnisse Erwachsener zu gewinnen, untersuchte Röse die Musterungspflichtigen in mehreren Bezirken Bayerns. Von Bartels im Kreise Waldkirch (Baden) angestellte Untersuchungen haben ergeben, dass bei der Generalmusterung die tauglichen Leute bessere Zähne hatten, als die untauglichen und die zum Landsturm und zur Ersatzreserve ausgehobenen Leute, im Verhältniss 14,6 : 20,6. Röse's Untersuchungen erstrecken sich über 4431 Musterungspflichtige (2947 20jähr., 845 21jähr. und 539 22jähr.), sowie über 100 Studirende des Priesterseminars Freising (im Durchschnitt von $22^1/_2$ Jahren). Der Procentsatz erkrankter Zähne betrug in den einzelnen Bezirken zwischen 16,6 und 33,3 Proc., im Durchschnitt der 13 aufgeführten Bezirke 23,9 Proc. Von 1000 Zähnen waren im Durchschnitt erkrankt:

2 erste untere Schneidezähne
2 zweite „ „
3 untere Eckzähne
9 obere Weisheitszähne
16 untere „

17 obere Eckzähne
23 untere erste Prämolaren
38 obere zweite Schneidezähne
40 „ erste „
54 untere zweite Prämolaren
65 obere erste „
73 „ zweite „
112 „ „ Molaren
166 untere „ „
178 obere erste „
202 untere „ „

Die Tabellen Röse's zeigen die Verschiedenheit der Häufigkeit der Caries bei den einzelnen Zahnsorten in den verschiedenen Bezirken. Sodann sind die Mahlzähne addirt besonders aufgeführt. Die einzelnen Bezirke, nach den Erkrankungszahlen der acht Mahlzähne geordnet, ergaben das überraschende Resultat, dass die Reihenfolge der Bezirke fast genau dieselbe war, die Röse für die grössere oder geringere Derbheit des Brotes nach möglichst genauen Beobachtungen aufgestellt hatte (z. B. in Viechtach wird das derbste und schwärzeste Brot gegessen, und man findet unter 1000 erkrankten Zähnen 756 Mahlzähne; in Berchtesgaden wird das weisseste und feinste Brot gegessen, und man findet nur 559 Mahlzähne unter 1000 kranken Zähnen). Diese Thatsache sucht Röse dadurch zu erklären, dass die Reste von grobem Schwarzbrote nicht leicht zwischen den vorderen Zähnen liegen bleiben, wohl aber in den Kaufurchen der jugendlichen Mahlzähne, solange deren Schmelzleistchen und Schmelzrinnen auf den Kauflächen noch nicht geebnet sind, während die Ueberreste des Weissbrotes auch in die schmalen Zwischenräume der vorderen Zähne dringen. In den Weissbrotgegenden sind daher verhältnissmässig bedeutend mehr Vorderzähne und Prämolaren erkrankt als in Schwarzbrotgegenden. Dennoch ist die absolute Zahl der erkrankten Mahlzähne in Weissbrotgegenden immer noch grösser als in den Schwarzbrotgegenden.

Im weiteren tritt Röse ein für eine höhere Werthschätzung des ersten Mahlzahnes; dieser sei nicht schlechter als der zweite, er befinde sich nur in ungünstigeren hygienischen Verhältnissen. Ist der Zahnwechsel überstanden und der erste Mahlzahn bis dahin gesund geblieben, dann nimmt die Erkrankungszahl der ersten bleibenden Mahlzähne ausserordentlich rasch ab. Diese Thatsache hat Berten zahlenmässig festgestellt. Dass jedoch der zweite Mahlzahn eine grössere Erkrankungszahl als der erste aufweise, wie Port gefunden hat, kann Röse nach seinen Untersuchungen nicht bestätigen. Jedoch behauptet er, dass der zweite Mahlzahn durchschnittlich schlechter gebaut sei als der erste und darum

auch leichter von Caries ergriffen werde. Dass der erste Mahlzahn in ungünstigeren zahnhygienischen Mundverhältnissen erscheint und dass er sechs Jahre früher durchbricht als der zweite, diese Umstände sind schuld daran, dass man ihn häufiger erkrankt findet als den zweiten. Daher soll man den ersten Mahlzahn nicht so rücksichtslos zum Ausziehen verurtheilen, wie es jetzt so oft geschieht. Besonders in kalkreichen Gegenden ist die Aussicht auf seine Erhaltung günstig. Selbst um Platz zu schaffen zum Geraderichten der vorderen Zähne soll man den ersten Mahlzahn nicht opfern, wenn er nicht zu schlecht ist, sondern lieber den ersten Prämolar ausziehen. [Ganz unsere Meinung. Der Ref.]

*Jul. Parreidt.*

---

**Transactions of the American Dental Association** of the 35. annual session, held at Asbury Park, N. Y., commencing on the 6th of August 1895. Publication Committee: Geo H. Cushing, E. T. Darby, A. W. Harlan. (Philadelphia, The S. S. White Dental Manufacturing Co. 1896.)

Die Verhandlungen der Amerikanischen zahnärztlichen Vereinigung der letzten Jahresversammlung füllen wieder einen stattlichen Band. Ist auch ein grosser Theil davon den Vereinsangelegenheiten gewidmet, so finden wir doch auch noch manche praktische und wissenschaftliche Ausführungen darin. Einiges davon ist schon in Journalen veröffentlicht und auch von uns mitgetheilt. Auf anderes kommen wir noch gelegentlich zurück. *P.*

---

**Short: Observations on a series of 550 timed nitrous oxide cases.** (The Journal of the British Dental Association, May 1896.)

S. berichtet über 553 Fälle von Verabreichung von Stickstoffoxydul, wovon 436 auf weibliche und 117 auf männliche Patienten entfielen. Lebensalter variirend von 6—59 Jahren, Patienten meist der ärmsten Klasse angehörend. In 411 Fällen wurde reines Stickstoffoxydul, d. h. ohne Mischung mit Luft, gegeben. Luftzusatz wurde angewendet bei Männern und Knaben nur wenn sie anämisch und schwach waren oder sich dem weiblichen Typus näherten. Die Mischung mit Luft geschah in der Weise, dass etwa beim siebenten bis zehnten Athemzug einmal und beim fünfzehnten zum zweitenmale die Gasklappe des Mundstückes geschlossen und die Luftklappe geöffnet wurde. Mehr als zwei volle Athemzüge Luft wurden nicht gegeben, und selbst hierbei wurde mehrmals das Aufregungsstadium so stark, dass die Narkose rasch tiefer geführt und abgebrochen werden musste, um ein Operiren nicht direct unmöglich zu machen. Wenn man für gewöhnlich constatirt hat, dass bei Zufuhr von Luft durch das Mundstück das Auftreten von

Jactation vermieden wurde, war dies bei der vorgedachten Serie von Versuchen sicher nicht der Fall. Später wurde dann die Methode geübt, Luft in geringem Grade aber continuirlich zutreten zu lassen, indem die Luftklappe ein klein wenig offen blieb. Hierbei trat dann entschieden weniger Jactation ein, indessen liess sich auch nicht constatiren, dass die Dauer der Narkose eine längere geworden wäre.

Unangenehme Nebenwirkung wurde nur in einem Falle beobachtet, bei einem jungen Mädchen, welches bald nach dem Abnehmen des Mundstückes aufhörte zu athmen und cyanotisch wurde; horizontale Lagerung brachte sie jedoch bald wieder zu sich. Nachwirkungen waren auch nur in wenig Fällen zu verzeichnen und bestanden zumeist in Kopfschmerz, der jedoch bald von selbst schwand. *Dr. Jung.*

---

**Ottofy: The preservation of the deciduous teeth by means of caps and crowns.** (Dental Cosmos, May 1896.)

Um die Schwierigkeiten, welche die Behandlung stark zerstörter Milchzähne in sich schliesst, zu umgehen, schlägt O. die ausgedehnte Verwendung von Goldkappen und Kronen vor, eine Methode, die sicherlich der Beachtung werth ist. Es ist hierbei unnöthig, bei der Präparation der Cavität allzu skrupulös vorzugehen, auch braucht die Kappe nicht so sorgfältig gearbeitet zu werden, wie da, wo es sich um die Conservirung permanenter Zähne handelt, umsomehr, als die Gestalt der Milchzähne das Anbringen der Kronen sehr erleichtert. Auf den Antagonisten braucht man gleichfalls nicht zu sehr Rücksicht zu nehmen, da die Articulation sich infolge des Wachsthums der Zähne leicht von selbst regulirt. *Dr. Jung.*

---

**Ornstein: Unregelmässiger Durchbruch der zweiten Zähne. Unterzahl der Zähne.** Casuistische Mittheilungen aus der zahnärztlichen Abtheilung der allgemeinen Poliklinik in Wien. (Oesterr.-ungar. Vierteljahrsschr. f. Zahnheilk., April 1896.)

Patient ad I: Ein schwächlicher Knabe im Alter von neun Jahren hat sämmtliche Milchzähne gehabt, welche allerdings nicht besonders schön gewesen sein sollen. Im Oberkiefer stehen die beiden ersten Molaren und der zweite Bicuspis linkerseits; ausserdem lassen sich entlang dem Zahnbogen einzelne zerstreut stehende, aus dem Zahnfleische hervorgetretene Spitzen und Höcker constatiren, die man für Milchzahnreste halten könnte, die sich aber bei genauerer Untersuchung als die Kronen der nicht durchgebrochenen Zähne herausstellten. Unten stehen die beiden ersten Molaren und die sechs Frontzähne; die noch nicht durchgebrochenen Bicuspidaten lassen sich auch hier mit dem Finger fühlen. Die

Kiefer zeigen die für Rhachitis charakteristischen Formveränderungen.

Der Fall verdient insofern Interesse, als Unregelmässigkeiten beim Durchbruch der zweiten Zähne durch Rhachitis gewöhnlich nicht bedingt werden; es sind nur wenige derartige Fälle veröffentlicht worden. Therapeutisch kann mitunter durch interne Darreichung von Phosphor etwas erzielt werden.

In einem zweiten Falle, den Ornstein beobachten konnte, waren bei einem ebenfalls 9jährigen Knaben, der wegen Keratitis parenchymatosa in Behandlung stand, im Oberkiefer ausser den beiden ersten Molaren keine weiteren Zähne durchgebrochen. Auch hier liessen sich die Zahnkronen durch die Schleimhaut hindurchfühlen.

Ad II der Ueberschrift berichtet Ornstein über ein 18jähriges Mädchen, das ebenfalls wegen Keratitis parenchymatosa mit hereditär-luetischer Grundlage in Behandlung stand. Hier waren im Oberkiefer im ganzen drei bleibende Zähne (die beiden ersten Molaren und der linke centrale Incisivus) erschienen, während im Unterkiefer nur der nicht gewechselte rechte Milchcaninus und der eben durchbrechende rechte erste Molar nachgewiesen werden konnten. Erhebungen an den Kiefern, welche auf zurückgehaltene Zähne schliessen lassen könnten, nicht vorhanden. Die Entwicklung des Mädchens erschien im allgemeinen zurückgeblieben.

*Dr. Jung.*

---

**Palmer: Third set of theeth.** (Ohio Dental Journal, July 1896.)

Palmer berichtet über einen Fall von dritter Dentition, wie folgt: Im Unterkiefer stehen folgende acht Zähne: Vier Schneidezähne und zwei Eckzähne, welche mit den Eckzähnen des Oberkiefers correspondiren, sowie zwei kleine Bicuspidaten auf der rechten Seite. Der Eckzahn auf der linken Seite und der zweite Bicuspis rechts sind etwas lose. Der Alveolarfortsatz erstreckt sich nicht vollkommen bis zu den Zahnhälsen und um die Zähne herum. Die anderen Zähne sind fest, von gewöhnlicher Grösse und Länge, aber etwas abgekaut und verfärbt durchs Rauchen; mit anderen Worten, sie sehen so aus, wie man bei dem Alter des Patienten erwarten darf. Linkerseits, an der Stelle wo die rückwärtigen Zähne stehen sollten, stehen drei Zahntheile, die aussehen wie Wurzeln, welche zum Theil aus dem Zahnfleisch herausgewachsen sind. Es sind keine festen oder gut entwickelten Zähne. Der Mann versichert, dass sie erst seit zwei Jahren da seien. Einer ist lose und nach der Wange zu gerichtet, so dass er extrahirt werden sollte. Die anderen Theile des Kiefers zeigen keine Anzeichen für weiteren Zahndurchbruch, es hat hier beträchtliche Resorption platzgegriffen.

Eine Untersuchung des Oberkiefers zeigt, dass eine dritte Zahnreihe, zahlreicher als im Unterkiefer, erscheinen wird. Der Kiefer ist dick und bis hinten hin voll. Er hebt die Lippe und bietet das Aussehen eines kindlichen Kiefers von sechs oder sieben Jahren, beziehungsweise der Periode des Durchbruches der bleibenden Zähne.

Die Lebensgeschichte dieses sonderbaren Falles ist folgende: Patient James Slathery ist ein gut entwickelter Mann von 6 Fuss 2 Zoll Höhe und 230 Pfund Gewicht. Im Alter von 87 Jahren war er zahnlos, da er seine zweite Reihe Zähne verloren hatte. Er bemerkte zu dieser Zeit einen entzündlichen Zustand des Zahnfleisches, welches, wie er sagte, stark zu schmerzen begann. In den folgenden beiden Jahren erschienen dann die vorher beschriebenen Zähne; im oberen Kiefer dürften solche mit der Zeit auch noch erscheinen.

Es scheint der vorliegende Fall von dritter Dentition der best beobachtetste zu sein, der beschrieben ist und ist zu hoffen, dass Palmer ihn unter weiterer Controle behalten kann.

*Dr. Jung.*

---

# Kleine Mittheilungen.

Ueber einen Fall von ausgedehnter **Nekrose** nach einer Kronenarbeit berichtet Turner (Ohio, Dental Journal, April 1896, S. 212). Es handelt sich um ein junges Mädchen, bei dem der linke obere centrale Schneidezahn mit einer künstlichen Krone versehen wurde. Ungefähr zwei Monate später kam sie zurück und zeigte es sich, dass die drei anderen Schneidezähne und der Caninus lose waren; Abscess über jeder Wurzel und die Anwesenheit eines grossen Stückes nekrotischen Knochens liess sich constatiren. Ueber die Entstehung theilte Patientin Folgendes mit: Nach Verlassen der Klinik sei sie unwohl geworden und hätte sich zu Bett legen müssen. Am nächsten Tage sei dann über dem behandelten Zahn ein kleiner Abscess entstanden, wobei sich die Infiltration der Gewebe bis auf die Wangen ausdehnte. Die Entzündung wurde dann als erysipelatös behandelt. Nach Rückkehr der Patientin ins Hospital entfernte T. die vier losen Zähne, sowie auch ein grosses Stück nekrotisirten Knochens, der sich vom Caninus rechts bis zum Caninus links ausdehnte. Heilung unter entsprechender Behandlung trat bald ein. *Dr. J.*

---

**Auszeichnung.** Herrn Zahnarzt Otto Walkhoff ist von der Internationalen Ausstellung zu Berlin 1896 in der Abtheilung für wissenschaftliche Photographie die **Ehrenmedaille** verliehen worden.

---

**Ammoniak im Speichel.** Sticker weist in der Münchener medicin. Wochenschrift (27. October 1896) nach, dass der Ammoniak, den man mitunter im Mageninhalte findet, aus dem Speichel stammt, dessen regelmässiger Bestandtheil er ist.

---

# Register.

Die Ziffern bedeuten die Seitenzahlen.


A.

Adenoide Wucherungen 129, 481.
Adressbuch, zahnärztliches 50.
Aethylchlorid 140, 444, 516.
Aktinomykose 259, 335, 503.
Alexander, kleine Brücke 256.
Aluminium zu Gebissplatten 93.
Alveolarabscesse, chronische 207.
Alveolaratrophie, progressive 256.
Alveolarfractur durch Krampf 274.
Alveolarpyorrhoe 341. 386.
Amalgame 49, 389.
Ambler, Kataphorese 476.
Ammoniak im Speichel 531.
Anästheticum, locales 51, 140, 516.
Aneurysma am Gaumen 385.
Appel, Hasenschartenkieferspalte
Arsenigsaures Kali 126. [88.
Arsenikwirkung 94, 95.
Ashton, Hämorrhagie 388.
Auszeichnung 216, 391, 432, 531.

B.

Babes, Noma 92.
Bach's, Joh. Seb., Schädel 42.
Badischer Verein 215.
Ballowitz, Kronen- und Brückenarbeiten 57.
Balsamo del deserto zum Wurzelfüllen 175.
Bates, Verblutung 94.
Baudet, progressive Alveolaratrophie 256.
Bayrischer Verein 257.
Behandlung der Milchzähne 51.
— oberflächlicher Caries 51.
Bennett, Taubheit durch Zahnextraction geheilt 92.
Berücksichtigung des Schönheitssinnes beim Zahnersatz 80.
Beziehungen zwischen Zahn- und Ohrenleiden 176.
— — Nervenleiden und Zahnkrankheiten 344.
Black, Lebensfähigkeit der Zähne unabhängig von der Art. alv. inf. 93.
—, Zahngewebe und Füllmaterialien
Blutstillung 221, 245. [153.
Bodenbeschaffenheit, Einfluss der, auf die Zähne 26.
Bödecker, Anatomie und Pathologie der Zähne 295.
Bonwill, Paraffin zur Heilung oberflächlicher Caries 51.
Braine, Stickstoffoxydul mit Luft gemischt 92.
Brewster, Blutstillen 93.
Brodbeck, Brückenarbeiten für weniger Bemittelte 129.
Bromäther 197.
— Vergiftung durch 88.
Brophy, Resection des Trigeminus 87.
Brückenarbeiten 125, 129, 209, 256.
Buchführung, zahnärztliche 105.

C.

Caries der Zähne 253.
Case, Regulirung 255.
Cemente 149. [432.
Central-Verein D. Z., Aufforderung
— — — — zu Vorträgen 96.
— — —, Bericht über die Verhandlungen 240, 277.
— — —, Mitgliederverzeichniss 52.
— — —, Tagesordnung 97.
— — —, vorläufiger, kurzer Bericht 214.
Chinosol 340.

Cocainanästhesie 443.
Columbiasilber 432.
Condit, Platten- mit Brückenarbeit 209.
Contractur des M. pterygoid. durch Zahnabscess 388.
Creolinharz zu Wurzelfüllungen 40.
Custer, Porzellan auf elektrischem Wege zu schmelzen 165.
Cysten 305, 343, 369, 415, 458.

D.

Dakryocystitis durch Zahnwurzelhautentzündung 90.
Darby, gichtische Wurzelhautentzündung 131. [169.
Deformitäten des harten Gaumens
Degeneration und Zahnkrankheiten
Dentition 52. [389.
Diabetes und Alveolarperiostitis 383.
Dieck, Kaumuskelwirkung 274.
Dietlein, Zahnwechsel 52.
Dietrich, Schäden der Kurpfuscherei 480.
Dippe-Parreidt, wie studirt 252.
Dreser, Bromäther 197.
Dritte Zahnung 530.
Druckschriften 96.
Durchsägung des horizontal. Astes des Unterkiefers 511.
Dzierawski, Muskelcontractur durch Zahnabscess 388.

E.

Eames, adenoide Wucherungen 129.
Einbettungsmasse beim Löthen 260.
Einfluss der Bodenbeschaffenheit auf die Zähne 26.
— des Morphiums auf die Zähne 45.
Elektrische Porzellanschmelze 165.
Elektrolytische Füllungen 49.
Elektrozon 130.
Empyem der Kieferhöhle 303.
Entartung und Zahnkrankheiten 389. [274.
Epilepsie als Ursache einer Fractur — — — — Luxation 303.
Escher, Pulpabehandlung und Wurzelfüllungen 36.
Eternod, Transplantation von Zahnkeimen 92.
Eucain 346, 432, 517.
Extraction 436.

F.

Fenthol, Periostitis idiopathica —, Solila 137. [453.
Ferropyrin 134.
Fisteln des Duct. Stenonianus 392.
Formalin 130, 338.
Forssman, Formalin 130.
Förster, preussische Gebührenordnung 342.
Fremdkörper in der Trachea und im Oesophagus 208, 257, 393.
Frey, Widerstand gegen die Zahncaries 90.
Friedemann, Buchführung für Zahnärzte 105, 282.
Friedemann's Feilenhalter 147.
— Wangendilatator 146, 282.
Füllungen, elektrolytische 49.

G.

Galvanokaustik 302.
— zur Wurzelbehandlung 177.
Gaumenabscesse 452.
Gaumendefecte und Obturatoren 281.
Geist-Jacobi, Geschichte der Zahnheilkunde 295.
Goldkronen auf Milchzähne 529.
Goldkronen zu befestigen 94.
Goldringe statt Füllungen 87.
Greve, Sechsjahr-Zahn 318.
Gummifedern 125.
Gummihalter 193.
Gutmann, Pemphigus 15.
Gutzmann, Sprache bei Gaumendefecten 206.

H.

Hämorrhagie 388.
Halász, Zahnentwicklungsanomalie 89.
Hamburger Institut 52.
Hammer, Tumoren 199.
Harvalik, Caries 253.
Hasenschartenkieferspalte 88.
Hattyasy, Kali causticum zur Wurzelbehandlung 213.
Heidelberger Institut 176.
Heitzmann und Boedecker, Kieferentwicklung 254.
Heller, Wurzelfüllungen 174.
Herz-Fränkl, Arsenikwirkung 94.
Hesse, der Schädel von Joh. Seb. Bach 42.

Hesse, Gummihalter 193.
—, Metalltechnik 184.
—, Zinnstiftzähne 194.
Höllensteinflecke zu entfernen 259.
Hoffmann, die morphologische Stellung der Mahlzähne 409.
Holder-Eggers, Gummifedern 125
Hollaender, Füllen der Zähne 251.

## I. J.

Japan, Zahnheilkunde in 260.
Jay, Kiefercysten 343.
Jeffery, Meningitis durch Empyem 205. [88.
Jendritza, Bromäthervergiftung
Immediatprothesen 1.
Internationaler medicinischer Congress in Moskau 52.
Jodoformgaze zur Tamponade 220, 444.
Johnson, Aluminium zu Gebissplatten 93.
Jubiläum, 50jähr. 214.
Ivory's Matrizenhalter 147.
— Nervextractoren 147.

## K.

Kali arsenicos. 126.
— caustic. zur Wurzelbehandlung 213, 330.
Kalium-Natrium 133, 150.
Karolyi, Diabetes und Alveolarperiostitis 386.
Kataphorese 476.
Kaukraft 158. [274.
Kaumuskelwirkung, ungewöhnliche
Kautschuk auf elektrischem Wege härten 134.
Kiefercysten 343.
Kieferhöhlenerkrankungen 44, 205,
Kieferklemme 95. [303.
Kiefernekrose durch Arsenik 95.
Kielhauser, Metalltechnik 428.
Kirchner, Wurzelbehandlung und Galvanokaustik 177, 431.
Klaussner, Fremdkörper im Oesophagus 393.
Kraft der Kaumuskeln 348.
Kronen- und Brückenarbeiten 33, 57, 213, 334.
Kronen auf Milchzähne 529.
Kühns, Solilagold 282.
Künstliche Ohrmuschel 338.
Kurpfuscherei, Schäden der 480.

## L.

Lempert, Thränendrüsenentzündung durch Zahnwurzelhautentzündung 90.
Lightning cast 149, 339.
— Giftigkeit des 523.
Literatur 135.
Localanästhesie 443, 515.
Localanästheticum 51, 140, 515.
Löthen 260.
Lohmann, die Krankheiten des Mundes 133.
Lupus des weichen Gaumens 259.
Luxation des Unterkiefers 303.
Lycoperdon giganteum zum Blutstillen 93.
Lymphdrüsenerkrankungen 280.
Lymphdrüsenschwellung 447.

## M.

Mal perforant 256.
Matlack, Alveolarpyorrhoe und Syphilis 387.
Meningitis durch Kieferhöhleneiterung 205.
Merlin, septische Infection 429.
Metalltechnik 184, 428.
v. Metnitz, chronische Alveolarabscesse 207.
Mikroorganismus des Skorbuts 134.
Milchzähne, Behandlung der 51.
Miller, Lehrbuch der conservirenden Zahnheilkunde 290.
—, Zähne der Ostindier 276.
Mills, Nachbarfüllung 255.
Morphium, Einfluss des, auf die Zähne 45.
Morgan, Fremdkörper im Bronchus 257.
Morgenstern, Nerven in den Zähnen 349.
Morphologische Stellung der Mahlzähne 409.
Mundhöhlenboden, Entzünd. d. 498.
Mundwasser 173.

## N.

Nachblutung 94.
Nachruf (Scheller) 304.
Naegeli-Ackerblom, Zähne und Mundwässer 173.
Narkose 277, 442, 528.
Nekrose am Oberkiefer 486.
— am Unterkiefer 499.
Nekrose nach Kronenarbeit 531.

Nerven in den Zähnen 349.
Neuralgie auf septischer Grundlage 100.
Neumark, trophische Störungen bei Tabes 345.
Nicoladoni, Fisteln des Ductus Stenonianus 392.
Noma 92.
Noyes, stark zerstörte Molaren zu füllen 49.

O.

Oberkieferprothese 152.
Obturatoren 281.
Odol 134, 347.
Ohnmacht, tödtliche 392.
Ornstein: Unregelmässiges Zahnen 529.
Osteomyelitis der Kiefer 500.
Ottofy: Kronen und Kappen der Milchzähne 529.
Orthodontie 255. [51.
Owen, Behandlung der Milchzähne

P.

Palmer: Dritte Zahnung 530.
Paraffin zur Heilung oberflächlicher Caries 51. [481.
Parreidt, adenoide Wucherungen
— Wie studirt man Zahnheilkunde? 252.
Partsch, Bericht über die Poliklinik 433.
— Kieferhöhlencanüle 44.
—, Lymphdrüsenerkrankungen 280.
—, Tamponade 217.
Patterson, Medication gegenüber geschickter Operation 478.
Pedler, Goldringe statt Füllungen 87.
Pedley, Zähne der Kinder 128.
Peterson, Deformitäten des harten Gaumens 169.
—, Einfluss der Schwangerschaft auf die Zähne 346.
Pfälzer Zahnärzte, Verein der 303.
Pemphigus, Bedeutung des, für die Zahnheilkunde 15.
Periostitis idiopathica 453.
Pfister, verschluckte Zähne 253.
Phosphornekrose 392.
Polscher, zahntechnische Metallarbeit 252.
Preisaufgabe 479.
Preiswerk, Neuralgie auf septischer Grundlage 100.
Pulpa, Verkalkung einer breit entblössten 427.
Pulpabehandlung und Wurzelfüllungen 36.
Pulpanerven 355.
Pulpenamputation 513.
Pullar, Goldkronen befestigen 94.

R.

Reguliren der Zähne 255.
Resection des Trigeminus 87.
Resection der Wurzelspitze 492.
Respinger, Zahnusur 202.
Richter's zahnärztliches Adressbuch 50.
Riedel, Phosphornekrose 392.
Röntgen-Strahlen 249.
Röse, Einfluss der Bodenbeschaffenheit auf die Zähne 26.
— Erkrankungsverhältniss d. einzelnen Zähne 526.
—, Zahnsystem der Wirbelthiere 170.
Rosenthal, Alveolarpyorrhoe 386.
—, Narkosen 277.
Roughton, allgemeine Chirurgie 87. [49.
Roush, elektrolytische Füllungen
Rozgonyi, Kieferklemme 95.
—, Kiefernekrose durch Arsenik 94.

S.

Sachse, Fälle aus der Praxis 43.
—, Kalibehandlung pulpenloser Zähne 330.
Salubrol 230. [213.
Salzsäure zur Wurzelbehandlung
Sarcom an der Wurzelhaut 385.
Schädigung der Volksgesundheit 301. [385.
Scheild, Aneurysma am Gaumen
Scheller † 304.
Schleich'sche Cocoinanästhesie 488, 499.
Schönheitssinn beim Zahnersatz 80.
Schneider, Gaumendefecte 281.
Schleswig-holsteinischer Verein, Tagesordnung 214.
Schreier, Kalium-Natrium 133.
Schwangerschaft und Zahncaries 346.
Schwartzkopff, Solila 518.
Sechsjahr-Molar 318, 335.
Seitz, Immediatprothesen 1.
Septische Infection 429. [528.
Short: Stickstoffoxydulnarkosen
Siegfried, Pulpenamputation 513.

Skorbut 134.
Smith, Wucherungen der Wurzelhaut an gesunden Zähnen 385.
Solila 137, 148, 189, 282, 518.
Speichelfisteln 392.
Sofortiger Ersatz 1.
Starck, tuberkulöse Halsdrüsen durch cariöse Zähne 173.
„Steril" (Abdruckmasse) 151.
Sticker, Ammoniak im Speichel 531.
Stickstoffoxydul 528.
— mit atmosphärischer Luft 92.
Stomatitis gangraenosa 387.
— ulcerosa 496.
— scorbutica 497.
Synkope nach Zahnextraction 392.
Systematik der Kronen- und Brükkenarbeiten 57.

T.

Tabes 344.
Talbot, Zahnkrankheiten und Entartung 389.
Tamponade 217, 244, 444.
— als Blutstillungsmittel 221.
— beim Durchbruche des Weisheitszahnes 228.
— zur Behandlung der Kieferhöhleneiterung 229.
Tanzer, verschlucktes Gebiss 208.
Taubheit durch Zahnextraction geheilt 92.
de Terra, Salubrol 230.
Thiesing, Galvanokaustik 302.
Tod durch Synkope nach Zahnextraction 392.
Tomes, Amalgame 49, 389.
—, Verkalkung einer entblössten Pulpa 427.
Topographie der Zahncaries 105.
Torger, Hygiene des Mundes 253.
Transact. d. Americ. Dent. Ass. 528.
Transplantation von Zahnkeimen 92.
Treuenfels, Rochenzähne 525.
Trigeminusresection 87.
Tuberkulöse Halsdrüsen durch cariöse Zähne 173.

U.

Ueble Zufälle nach Zahnextractionen 392.
Unterzahl der Milchzähne 338.
Usur der Zähne 202.

V.

Vajna'sche Instrumente 336.
Verblutung 94.
Verschluckte Gebisse 393.
Verschluckte Zähne 48, 208, 253, 259.
Vitalität der Zähne unabhängig von d. Art. alv. inf. 93.

W.

Walkhoff, Zahnmissbildungen 261.
Wallace, verschluckte Zähne 48.
Wangendilatator 146, 282.
Wasserstoffsuperoxyd 95.
West, gangränöse Stomatitis 387.
Weinreben 189.
Wiesendanger, Schädigung der Volksgesundheit 301.
Wilson's Localanästheticum 140.
Witzel, Ad.: Locale Anästhesie 515.
Witzel, Jul., Wurzelcysten 305, 369, 415, 458.
Wirbelthiere, Zahnsystem der 170.
Wittkowski, Schönheitssinn bei der Zahnprothese 80.
Woolf, Elektrozon 130.
Wurzelbehandlung und Wurzelfüllungen 36, 150, 174, 175, 177, 247, 302, 330, 337, 431.

Z.

Zahl der approbirten Zahnärzte 135.
— — Studirenden der Zahnheilkunde 346.
— — — — — — in Amerika 432.
Zahnärztliches Adressbuch 50.
— Institut in Hamburg 52.
— — in Heidelberg 176.
Zahncaries, Widerstand gegen die 90.
Zahnentwicklungsanomalie 89.
Zahnheilkunde in Japan 260.
Zahnkeime transplantiren 92.
Zahnmissbildungen 261.
Zahnwechsel 52.
Zahnwurzelcysten 305.
Zahnusur 202.
Zeitschriften, französische 392.
—, ungarische 432.
Zinnstiftzähne 194.

Druck von A. Th. Engelhardt in Leipzig.

DATE DUE SLIP

UNIVERSITY OF CALIFORNIA MEDICAL SCHOOL LIBRARY

THIS BOOK IS DUE ON THE LAST DATE
STAMPED BELOW

2m-5,'30

v.14
1896
Deutsche Movatsschrift für
Zahnheilkunde.
5381
5381